

Ueber

Resectionen und Amputationen

von

Dr. J. F. Heyfelder,

o. ö. Professor der Medicin, Director des Universitäts-Krankenhauses und der chirurgischen Klinik, o. Mitglieder des Medicinal-Comité's an der Universität Erlangen, Adjunct der Kais. Leop.-Carol. Academie der Naturforscher, Ehren-Präsidenten des Vereins deutscher Aerzte in Paris, Mitglied der medicinischen Academieen in Brüssel, Madrid und Saragossa, der chirurgischen Gesellschaften in Paris, Palma und Madrid, der Academieen der Wissenschaften in Dijon, Erfurt, Metz und Nancy, der Gesellschaften für Natur- und Heilkunde in Brüssel, Dresden, Erlangen, Heidelberg und Jassy, der naturhistorischen Gesellschaften in Frankfurt a. M., Freiburg i. B., Leipzig, Mainz, in der Pfalz und in der Wetterau, der medicinischen Gesellschaften in Berlin, Brüssel, Brügge, Dijon, Gent, Kopenhagen, Leipzig, Lissabon, Lyon, Metz, Marseille, Hamburg, Mecheln, Strasburg, Stockholm, Toulouse, Valencia, Warschau, Wien, Würzburg und Zürich, der Vereine für Heilkunde in Preussen, München, Münster, Württemberg und in der Provinz Antwerpen, des Vereins für Staatsarzneikunde im Grossherzogthum Baden, der Gesellschaft für vaterländische Cultur in Breslau, der Société d'hydrologie médicale in Paris.
Ritter des Sachsen-Ernestinischen Hausordens.

Mit vier Steindruck - Tafeln.



Herausgegeben auf Beschluss und in Rechnung der Kaiserl. Leop.-Carol. Academie der Naturforscher.

Der Academie übergeben am 29. Juni 1854.

Breslau und Bonn.

Für die Academie in Eduard Webers Buchhandlung in Bonn.

1854.

Digitized by the Internet Archive
in 2016

<https://archive.org/details/b22288491>

Vorwort.

Die nachfolgenden Blätter enthalten die Resultate einer fast anderthalb Decennien umfassenden Erfahrung und wollen als ein Beitrag zur klinischen Chirurgie angesehen und aufgenommen werden.

Die Resectionen, durch Moreau in die Reihe der Operationen eingeführt, in Deutschland vor allem durch C. v. Textor, Michael Jäger und Ried gefördert, haben eine feste, ehrenvolle Stelle in der operativen Chirurgie gewonnen, und mehr als eine Krankheit kann allein mit Hülfe der Resectionen radical beseitigt werden, wobei ich nur auf die partiellen und totalen Ausschneidungen der Gesichtsknochen unter andern verweisen will.

Die Frage war noch ungelöst, ob dieses Heilverfahren auch im Kriege, besonders nach bedeutenden Schlachten, sich bewähre und zu adoptiren sei, nach Kämpfen, wo für die grosse Zahl Verwundeter im ersten Augenblicke unmöglich immer die wünschenswerthe schnelle Hülfe geleistet werden könne. In dieser Beziehung haben B. Langenbeck und Stromeyer durch ihre Leistungen und Erfahrungen in den Schleswig-Holstein'schen Feldzügen 1848—1850 wesentlich gewirkt, den Resectionen einen permanenten Platz in der Militär-Chirurgie anzuweisen, womit ein bedeutender Fortschritt erzielt worden ist.

Auch ich gebe mich der Hoffnung hin, durch meine Mittheilungen dazu beizutragen, dass das Gebiet der Resectionen ein grösseres werde, gegen welche

nicht überall die Vorurtheile bei den Kunstgenossen geschwunden zu sein scheinen. Dieser Wunsch dürfte vor allem in einem Augenblicke gerechtfertigt sein, wo Europa von einem *Embrusement général* bedroht ist, und mithin die Gelegenheit sich vielfältig zeigen könnte, durch Realisirung meiner Ansichten zum Wohle der Verwundeten hemmend in die Zerstörungen des Krieges einzugreifen.

Nicht allein für das Individuum ist es eine Wohlthat, wenn ihm durch einen blutigen Eingriff sein verletztes Glied nicht abgenommen wird, sondern auch der Staat zieht wesentlichen Gewinn von der Erhaltung eines arbeitsfähigen Armes.

Ist es überdies eine auch durch unsere hier veröffentlichten Beobachtungen bestätigte Thatsache, dass nach Absetzungen grösserer Gliedmaassen eine viel bedeutendere Zahl Operirter durch Pyämie zu Grunde geht, als dies nach Resectionen der Fall ist, so haben wir eine um so grössere Aufforderung, so viel als immer möglich das Feld der Resectionen auszubeuten, und sie an die Stelle der Amputationen zu setzen.

Dass dies nicht immer geschehen kann, erkennt Jeder, der vorurtheilsfrei über den Gegenstand urtheilt, und da tritt uns die Aufgabe zu lösen entgegen, wie die Amputationen weniger gefährlich, und in ihren Erfolgen günstiger gestellt werden können, wozu auch in unseren Beobachtungen sich Anhaltspunkte finden dürften. Glaube ich doch, mit aller Entschiedenheit aussprechen zu können, dass die Exarticulationen, selbst die so gefürchtete Absetzung des Oberschenkels aus dem Hüftgelenke, welche ich in acht Fällen viermal mit günstigem Erfolge gemacht habe, bei weitem nicht so gefährlich sind, als gewöhnlich angenommen wird, ja dass in ihren Resultaten sie sich günstiger, als die Amputationen in der Continuität des Gliedes gestalten.

Diese Schrift ist Eigenthum der Kais. Leopold.-Carol. Academie der Naturforscher, und die aus dem Verkaufe des Buches gelösten Summen sollen den Capitalstock der Academie vermehren, ihre Zinsen zur Befriedigung academischer Bedürfnisse, zur Stellung von Preisfragen u. s. w. benutzt werden.

Die Mittel zur Herstellung und Ausstattung des Werkes verdankt die Academie der Munificenz des Fürsten Anatol von Demidoff, welchen sie unter dem academischen Beinamen Franklin als Mitglied den Ihrigen nennt.

Erlangen, den 21. Juni 1854.

Der Verfasser.

Inhalts-Verzeichniss.

Resectionen.

	Seite
Resectionen am Kopfe und im Gesichte	3
Resection des Jochbeins	7
Die Resection des <i>Margo orbitalis ossis zygomatici sinistri</i>	11
Die Resection des Jochbogens.	13
Die Resection des Oberkiefers	17
Die totale Resection beider Oberkiefer	57
Die Resection des Unterkiefers	72
Die Resection des Körpers des Unterkiefers	75
Die Resection des ganzen horizontalen Theils des Unterkiefers	81
Die Exarticulation des Unterkiefers.	83
Die totale Resection des Unterkiefers.	107
Die Resection eines Knochenstückes aus der ganzen Dicke des Brustbeins	120
Die Resection der Rippen	122
Die Resection des Schulterblattes	125
Die Resection des Schultergelenkes.	130
Die Resection des Ellenbogengelenkes	135
Die Resection des unteren Endes der Ulna, des <i>Os triquetrum</i> und des <i>Os pisiforme</i>	150
Die Resection der Knochenstumpfe eines amputirten Vorderarms.	152
Abtragung des zweiten, dritten und vierten Mittelhandknochens.	153
Die Resection des Hüftgelenkes	154
Die Resection des grossen Trochanter	160
Die Resection des Kniegelenks	162

	Seite
Die totale Resection des Fussgelenks	167
Die Resection (Exstirpation) des <i>Os cuboideum</i>	170
Die Resection der Mittelfussknochen	174
Die Resection der oberen Schichte eines Längenknöchens zur Entfernung eines necrotischen Sequesters	175

Amputationen.

Die <i>Amputatio brachii</i>	183
Die <i>Amputatio antibrachii</i>	184
Die <i>Amputatio femoris</i>	185
Die <i>Amputatio cruris</i>	187
Die Auslösung des Oberarms aus dem Schultergelenke	193
Die Exarticulation des Oberschenkels aus dem Hüftgelenke	196
Die <i>Amputatio in articulo pedis</i>	228
Die <i>Exarticulatio pedis in tarso</i>	236
Die Exarticulation sämmtlicher Mittelfussknochen	238
Die Absetzung von Zehen nebst Resection der <i>Ossa metatarsi</i>	239

Ueber das *Delirium nervosum* nach Operationen und Verwundungen. 243

Die Pyämie 251

Das Chloroform 266

Autoren-Register.

Arnold 197.
Avicenna 122.

Baffos 196.
Bartels 136.
Baudens 72. 74. 130. 197. 228. 229. 230.
234. 237. 238. 240.
Beaumont 126.
Beck (B.) 130. 181. 197. 180. 200. 236.
Bent 130.
Bertherand 197.
Bibra (v.) 76. 77. 112. 268. 269.
Blandin 120. 130. 196. 230. 259.
Blasius 8. 83. 104. 130.
Blick 197.
Boissérée 197.
Bonnet 253—254. 265.
Botalli 239.
Boyer 120.
Brodie 130. 197.
Brownrigg 196.
Bruch 214.
Bruns 163. 197.
Byce 197.
Buck 163.

Buel 181. 184. 187. 190. 191.
Burnard 197.

Callisen 130.
Carmichael 155. 197.
Carnonchan 119.
Castara 126.
Castelnau 262. 264.
Celsus 122.
Chassaignac 69. 83. 90. 107. 126. 143. 152. 169.
Champion 126. 160. 168.
Chelius 197. 242.
Cherubini 197.
Chopart 236.
Cittadini 120.
Clot-bey 130. 197.
Cnopf 33.
Coole 197.
Cooper 197. 201.
Coxe 197.
Crampton 163.

De Chaumet 197.
Delpech 197.

Del-Signore 195.
Demme 163. 196.
Dieffenbach 7. 54. 55. 196.
Dietz 120. 130. 180. 232.
Djorup 181. 187.
Dohrn 130. 136.
Dubois 197.
Ducrest 262. 264.
Dupuytren 57. 197. 243. 248. 249. 250. 251.

Earle 126.
Emery 197.
Esmarch 130. 136. 150.

Fahle 163.
Ferguson 125. 126. 155. 163.
Filkin 163.
Francke 130. 197.
Fricke 130. 163. 165. 181. 184. 187. 190.

Gaetani-Bey 125.
Genouville 120.
Gensoul 29. 197.
Gerdy 56. 155. 197.
Gerlach 211.
Gernet 165.
Godard 126.
Görcke 137.
Götze 126. 130. 136.
Gräfe (v.) 83. 181. 187.
Günther 229. 265.
Guersent 197.
Guthrie 155. 196.

Handesyde 197.
Hansen 136.
Heilen 54.
Heine (B.) 126. 159.
Henle 214.
Henôt 197.
Herrich 130. 136.

Herz 126.
Hetling 48.
Hewson 155.
Hey 138.
Heyfelder (Oscar) 93. 172. 231.
Hoymann 126.
Huguier 52.
Hutchinson 197.
Hutin 197.
Hyrtl 54. 104. 122.

Jäger (Michael) 29. 105. 120. 126. 130. 138.
144. 152. 155. 163. 164. 165. 166. 168.
169. 180. 181. 184. 187. 190. 197. 220.
232. 233. 235.
Janson 126. 181.
Jobert 230.
Jones 163. 164. 165.

Kearny 159.
Kerr 196.
Kerst 196.
Kluge 155. 229.
Krimmer 137.
Küster 5.
Kunckel 136.

Lalouette 196.
Lamartinière 120.
Langenbeck 130. 136. 196. 198. 200.
Laroche 181. 184. 187.
Larrey (J.) 40. 72. 130. 195. 196. 201.
Lauer 130. 153. 181. 197. 198. 200.
Lentin 130.
Leveillé 228.
Levesque-Lasource 195.
Lisfranc 73. 107. 111. 197. 199. 222. 237.
238. 239.
Liston 57. 126. 130.
Lizars 29.
Luke 126.

Macfarlane 197.
Mackenzie 163. 165. 166.
Maisonneuve 57. 66. 70. 83. 119. 155. 159.
Malgaigne 78. 79. 105. 131. 181. 184. 187.
190. 191.
Marcus 136.
Mayo 197.
Mesnière 120.
Michaux 7. 8. 18. 19. 30. 51. 53. 56. 70.
71.
Michon 29.
Moreau 120. 130. 138. 163. 168. 169. 170.
Morel 230.
Mott 30. 197.
Mulder 163. 197.
Murville 197.
Mussey 125.

Nélaton 171. 173. 259.
Norris 181. 190. 191.

Oppenheim 155.
Orred 130.
Orton 197.
Osann 168.

Page 163.
Pagliari 247.
Palm 83.
Park 163.
Paul 228.
Pauli 197.
Pelican 196.
Percy 130.
Perret 197.
Pétréquin 54. 73. 170. 237.
Philipps 126.
Pirogoff 181. 231. 232.
Pitha 79. 83. 118. 229.
Poulain 237.
Puthold 196.

Rayer 264.
Reusch 83.
Rheu-Barton 159.
Ribes 72.
Richérand 77. 122.
Ried 3. 5. 7. 10. 17. 20. 24. 30. 69. 79. 83.
108. 126. 137. 138. 163. 166.
Riese 136.
Rigal 36.
Rigaud 125.
Robert 145.
Robin 268.
Rogers 57.
Roser 163.
Rothmund 79. 83. 105.
Roux (J.) 197. 198. 200. 201. 222. 230.
Roux (Ph. J.) 91. 117. 130. 136. 149. 152.
155. 163. 197.
Rust 181. 187.

Sabatier 130.
Schirlinger 145.
Schneider 197.
Schrauth 121.
Schwartz 130. 136.
Scoutetten 197.
Sédillot 123. 175. 196. 230. 237. 242. 246.
259.
Seutin 130. 155.
Signoroni 107.
Sims 79. 105.
Sommeiller 126.
Soupart 230.
Stadelmann 107. 108.
Stewart 163.
Stromeyer 71. 74. 136. 180.
Syme 126. 130. 149. 163. 197. 228. 232.
233. 235.

Ténon 160.
Textor (Caj. v.) 29. 30. 83. 126. 130. 136.
149. 153. 155. 161. 163. 168. 181. 184.
187. 190. 196. 198. 200.

Textor (Carl) 74. 126. 160. 161. 163. 196.
198. 200.

Thiersch 130.

Thomas 130.

Thomson 196.

Thore 149.

Velpeau 30. 56. 57. 126. 130. 160. 161. 167.
169. 170. 171. 196.

Verneuil 235.

Vidal 197. 241. 259.

Vigaroux 130.

Wächter 167.

Wagner (A.) 81.

Wagner (R.) 40.

Wallerstein 130.

Walther (Ph. v.) 18. 56. 120. 197. 236.

Weber 130.

White 130. 155.

Wohler 196.

Wutzer 126. 130.

Resectionen.

In dem Zeitraume vom 1. October 1841 bis zum 31. Mai 1854 wurden in der chirurgischen Klinik zu Erlangen folgende Resectionen gemacht:

Am Kopfe und im Gesichte:

Die Resection eines Stücks vom Seitenwandbeine	1 mal
Die totale Resection des Jochbeins	1 —
Die Resection des <i>Margo orbitalis ossis zygomatici</i>	1 —
Die Resection des Jochbogens	2 —
Die partielle Resection des Oberkieferbeins	8 —
Die totale Resection des Oberkieferbeins	8 —
Die totale Resection beider Oberkieferbeine	3 —
Die Resection des Unterkiefers in seiner Continuität	8 —
Die Exarticulation eines Unterkiefertheils*)	21 —
Die Exarticulation des ganzen Unterkiefers	1 —
Summa der Resectionen an Kopf- und Gesichtsknochen	54.

Am Rumpfe:

Die partielle Resection des Brustbeins	1 mal
Die partielle Resection der Scapula	2 —
Die partielle Resection einer Rippe	4 —
Summa	7.

*) Den Exarticulationen eines Theils des Unterkiefers sind auch zwei Fälle beigezählt, in welchen beide Hälften der Mandibula exstirpirt wurden, wiewohl in grössern Zwischenräumen.

An der obern Extremität:

Die Resection des Oberarmkopfes	2 mal
Die Resection eines Stücks vom Oberarmbein	2 —
Die partielle Resection des Ellenbogengelenks	2 —
Die totale Resection des Ellenbogengelenks	2 —
Die Resection der Knochenstumpfe eines amputirten Vorderarms	1 —
Die Resection des unteren Endes der <i>Ulna</i> , des <i>Os triquetrum</i> und des <i>Os pisiforme</i>	1 —
Die Resection des zweiten, dritten und vierten Mittelhandknochens	1 —
Die Resection des Mittelhandknochens vom Daumen . . .	1 —
Die Resection des fünften Mittelhandknochens	2 —
Summa	14.

An der untern Extremität:

Die Resection des Hüftgelenks	1 mal
Die Resection des Kniegelenks	1 —
Die Resection des Fussgelenks	1 —
Die Resection des grossen Trochanter	1 —
Die Resection aus der Continuität des <i>Os femoris</i>	5 —
Die Resection aus der Continuität des <i>Os tibiae</i>	14 —
Die partielle Resection der Patella	1 —
Die <i>Excisio totalis patellae</i>	1 —
Die Resection eines <i>Os metatarsi</i>	3 —
Die Resection eines Stücks vom <i>Calcaneus</i> mit Excision des würfelförmigen Beins	1 —
	29.
Summa aller Resectionen	104.

Resectionen am Kopfe und im Gesichte.

Wenn man unter Resectionen nur die Ausschneidung der Gelenktheile der Knochen begreift, so sind die Grenzen der Resectionen bedeutend enger gezogen, als es der Fall ist, wenn man durch Resection die Entfernung eines kranken Knochenstücks oder eines ganzen Knochens mit Erhaltung der Weichtheile bezeichnet. Dieser letzte Begriff ist gegenwärtig allgemein adoptirt, und so nehme ich auch keinen Anstand, den Fall unter die Resectionen zu stellen, wo ich ein von Caries ergriffenes Stück vom linken Seitenwandbeine mit Hülfe des Osteotom's entfernte. Andere möchten vielleicht ihm eher eine Stelle bei der Trepanation anweisen, wie dies früher besonders bezüglich aller derjenigen Fälle geschah, wo aus der Continuität eines platten Knochens ein Stück herausgeschnitten ward, gleichviel, ob das am Schädel, am Brustbeine oder am Schulterblatte geschah. Ist auch eine scharfe Grenze zwischen Trepanation und Resection am Schädel nicht ohne alle Beschränkung zu ziehen, so möchte ich doch unter Berufung auf die von Ried (die Resectionen der Knochen, 1847, S. 51 und 219) aufgestellte Scheidelinie für meinen Fall die Bezeichnung: Resection vindiciren, da es sich hier ganz speciell von der Ausschneidung eines kranken Stücks aus dem linken Scheitelbeine, und zwar aus der ganzen Dicke dieses Knochens handelte.

Eva Huber, dreissig Jahr alt, bisher gesund, wurde im October 1842 plötzlich von halbseitigen Kopfschmerzen befallen, welche sich auf einer anderthalb Quadrat Zoll grossen Stelle des linken Seitenwandbeines concentrirten und beim Witterungswechsel besonders heftig wurden. Zwei Monate später bildete sich auf dieser Stelle eine bewegliche Geschwulst, welche bald den Umfang eines Taubeneis erreichte. Gleichzeitig entstand Schwerhörigkeit auf der linken Seite, und diese schien in rascher Progression mit jeder Woche mehr hervorzutreten. Die Zunahme der Schwerhörigkeit bestimmte die Kranke, in die Ausschälung des Aftergebildes auf dem linken Seitenwandbeine zu willigen, welche am 19. März 1842 durch einen Arzt in der Nähe des Wohnorts der Kranken gemacht ward. Ueber die Beschaffenheit der Geschwulst erhielten wir nur Andeutungen durch die Kranke, welche aussagte, dass sie im Innern weich und von markähnlicher Beschaffenheit gewesen. Mit Beseitigung der Geschwulst hörten die Kopfschmerzen auf, indess

die Schwerhörigkeit fort dauerte und die äussere Wunde sich nicht schloss, was die Kranke veranlasste, in der hiesigen Klinik Hülfe zu suchen.

Bei der Untersuchung der Wunde fand sich eine rauhe Schädelpartie und in der Mitte derselben eine feine Spalte, durch die man mit der Sonde auf die harte Hirnhaut gelangte und die Pulsationen des Gehirns deutlich wahrnehmen konnte. Diese Untersuchung war für die Kranke durchaus schmerzlos, verursachte aber einen stärkern Eiterabfluss, was auch geschah, wenn der Kopf nach vorn geneigt ward. Der Eiter floss stossweise, isochronisch mit den Herzschlägen und mit den Pulsationen der Arterien, bei Witterungsveränderungen in grösserer Quantität, bei welcher Gelegenheit auch die Schwerhörigkeit mehr hervortrat.

Das organische Knochenleiden, von welchem die Untersuchung und alle übrigen obwaltenden Umstände Ueberzeugung verschafften, rechtfertigte einen operativen Eingriff, durch den das Uebel vollständig beseitigt werden konnte.

Am 17. Mai 1843 legte ich die cariöse Schädelpartie durch einen Krenzschnitt bloss und nahm sie hierauf mit Hülfe des Osteotom's fort. Das herausgesägte Schädelstück war funfzehn Linien lang und dreizehn Linien breit, von viereckiger Form, die von Caries ergriffene Partie auf diesem Schädelsegmente einen Quadratzoll gross. Die Caries war keine oberflächliche, sondern in die Tiefe gehend, daher auch die Knochensubstanz hier durch und durch krank erschien. Die harte Hirnhaut war an dieser Stelle mit üppigen Granulationen übersät. Es wurden die Wundleflzen der weichen Kopfbedeckungen einander genähert und durch Heftpflasterstreifen zusammengehalten.

Die Kranke hatte während der fast fünfviertelstündigen Dauer der Operation keinen Schmerz geäussert, versicherte nach Beendigung derselben besser zu hören und ging nach Anlegung des Verbandes ohne Unterstützung und ohne zu wanken aus dem Operationssaale in das ziemlich entfernte Zimmer, wo sie, auch ohne Unterstützung, sich aufs Bette legte. Es folgte keine merkliche Reaction, die Heilung nahm einen regelmässigen, Gang, so dass am 15. Juli, an welchem Tage die Operirte das Hospital verliess, die Wunde vollständig geschlossen war.

Im September 1845, also achtundzwanzig Monate nach der Operation, stellte sich die Operirte bei der Naturforscherversammlung in Nürnberg vor. Die Narbe war fest, knorpelartig und etwas abgeflacht, Pulsationen waren nicht mehr wahrzunehmen. Ein Fingerdruck verursachte weder Schmerz, noch sonstige Zufälle. Die Schwerhörigkeit war nicht zurückgekehrt und das Befinden der Operirten in

jeder Beziehung gut. In diesem befriedigenden Zustande befindet sie sich auch gegenwärtig.

Die meisten bekannt gewordenen Resectionen an Schädelknochen wurden wegen mechanischer Verletzungen vorgenommen. Erst wenige Beispiele sind bekannt, wo diese Operation wegen eines organischen Knochenleidens gemacht ward. Ried (a. W. S. 193 u. 221) erwähnt eines Falles, wo einem 19 Jahr alten Schullehrer eine cariöse Partie von $\frac{1}{2}$ Zoll im Durchmesser aus dem unteren Theile des rechten Scheitelbeins mittelst des Osteotom's herausgeschnitten ward.

Dr. Küster in Schwabach nahm nach einer brieflichen Mittheilung im Februar 1853 an einer 43jährigen Frau in Folge syphilitischer Necrose das ganze Stirnbein weg, nachdem dieselbe fast ein ganzes Jahr ärztlich behandelt worden war. Der obere und seitliche Theil des Knochens war gelöst, und nur wenige Knochenverbindungen waren noch vorhanden. An dem untern Theile, der Orbitalgegend, konnte wegen Morscheit des Knochens weder das Osteotom, noch eine andere Säge angewendet werden, daher Dr. Küster dazu mehrere kleine Knochenzangen benutzte. Die harte Hirnhaut lag ungefähr eine kleine Hand gross entblösst vor, und die Betastung derselben liess die Pulsation des Gehirns wahrnehmen. Ungeachtet beide Platten des Knochens weggenommen waren, so hat sich später doch auf der ganzen Stirngegend eine Knochenmasse gebildet.

Dieser Fall ist auch in dem gedruckten Protokolle der Versammlung des Kreisvereins mittelfränkischer Aerzte, abgehalten am 16. Juli 1853 in Nürnberg, S. 7, erwähnt.

Unter den organischen Knochenkrankheiten dürfte der Knochenfrass am ersten die Resection eines Schädelknochenstücks nöthig machen, wenn nicht eine Dyscrasie vorhanden ist, die vor allem erst beseitigt werden muss, wie dies in dem oben erwähnten Küster'schen Falle geschah.

Die aus traumatischen Ursachen hervorgegangene Necrose wird dagegen nur ausnahmsweise der Natur nicht überlassen werden können, in dem Falle nämlich, wenn Eitererguss innerhalb des Schädels in Folge der Necrose entstanden und der Eiter auf andere Weise nicht entfernt werden kann.

Pseudoplasmen in und auf den Knochen können Störungen der Sinne und der Psyche hervorrufen. Um ihnen zu begegnen oder um sie zu verhüten, erscheint es rätlich, mittelst Resection das Aftergebilde wegzunehmen.

Zur Blosslegung der Schädelpartie, welche resecirt werden soll, reicht nicht immer ein halbmondförmiger Schnitt aus, welcher, wo er angewendet werden kann, natürlich den Vorzug vor dem Kreuzschnitt verdient, indem die durch einen Kreuzschnitt geschaffenen Winkel der Wundlefen sich einer schnellen Vereinigung weniger günstig zeigen. Aber man kann durch die Umstände genöthigt sein, durch einen Kreuzschnitt vier Lappen zu bilden, um die kranke Knochenpartie mit dem Osteotom beseitigen zu können, welches zu Resectionen am Schädel den Vorzug vor jedem anderen Instrumente verdient, schon wegen der Sicherheit, die es in der Hand eines geübten Operators bietet, der dem Knochenschnitte eine jede beliebige Form nach Beschaffenheit des concreten Falls geben kann, ohne (wie bei der Anwendung des Trepan) besorgt zu sein, die innerhalb der Schädelhöhle belegenden Theile zu verletzen. Aber nicht allein diese Sicherheit bestimmt mich, dem Osteotom den Vorzug vor dem Trepan einzuräumen, sondern eben so sehr ist es die mildere, von Erschütterung fast völlig freie Wirkung, welche in der Construction des Osteotoms begründet ist.

Aus der Beschreibung der cariösen Schädelpartie bei der Eva Huber ergibt sich, dass hier die Anwendung des Trepan schon deshalb nicht statthaft gewesen, weil die Spitze der Pyramide keinen Halt in dem kranken Gewebe gefunden, so dass man also sich hätte des Kronenführers bedienen müssen, wobei auch noch zu beachten bleibt, dass hier die Ansetzung einer Krone nicht genügt haben würde.

Bei der Möglichkeit, in allen Fällen, wo die Resection gefordert ist, das kranke Knochenstück in seinen Grenzen und in jeder Richtung mit dem Osteotom zu umgehen, muss die Knochenwunde und der Substanzverlust immer geringer ausfallen, als mittelst des Trepan.

Die Hoffnung auf einen günstigen Erfolg ist bei intacter harter Hirnhaut um Vieles grösser, als im entgegengesetzten Falle.

Eva Huber konnte unmittelbar nach der Operation ohne Unterstützung aus dem Operationssaale in das Krankenzimmer gehen. Bei verletzter harter Hirnhaut wäre dies unmöglich, ja widersinnig gewesen, da alsdann nur zu leicht ein Gehirnvorfall entstanden wäre, der fast immer tödtlich endigt, wie ich bei zwei Trepanirten sah, bei welchen die Hirnmasse durch die Wunde der harten Hirnhaut und

durch die Oeffnung der Schädelknochen sich hervordrängte und ungeachtet wiederholter Abtragung schwammähnlich hervorwucherte, bis der Tod diesem Prozesse ein Ende machte.

Allgemein anerkannt möchte es sein, was namentlich Ried in seiner trefflichen Schrift über die Resectionen (S. 231) mit grosser Bestimmtheit ausgesprochen, dass die Resectionen der Schädelknochen, besonders wenn sie durch mechanische Verletzungen nothwendig gemacht sind, kein günstiges numerisches Verhältniss zeigen. Aber eben so wahr ist es, dass dies nicht der Operation, sondern der Dignität des Organs beizumessen ist, welches zu Vieles umfasst und eine zu grosse Bedeutung in der Reihe der Organe einnimmt, um nicht auf jede Verletzung in einem Grade zu reagiren, der für den ganzen Organismus und für das Leben verderblich werden kann.

Resection des Jochbeins.

Es fehlt nicht an Beispielen von partiellen und totalen Resectionen des Jochbeins in Verbindung mit der Abtragung des angrenzenden Oberkieferbeins. Dagegen sind wenige Beispiele von totaler Resection des Wangenbeins für sich allein mit Erhaltung der angrenzenden Knochen bekannt. Dieffenbach (über die Resection der Gesichtsknochen in der Zeitschrift für die gesammte Medicin, herausgegeben von Fricke und Oppenheim, Bd. VII S. 199) erwähnte eines Falles, wo er wegen Osteosarcom des *Os zygomaticum* den Körper dieses Knochens blosslegte und sodann aussägte.

Michaux (Bulletin de l'académie royale de médecine de Belgique année 1852 — 1853 t. XII. N. 5. S. 437) resecirte zweimal das Jochbein, das erste Mal am 21. Mai 1842 an einem 33 Jahr alten Manne wegen Caries des Knochens, das zweite Mal am 13. November 1844 an einem 2 Jahr alten Mädchen wegen eines Pseudoplasma des Jochbeins, für welches er den Namen: Kyste multiloculaire gewählt hat. In beiden Fällen erfolgte Heilung, und die Operirten lebten noch nach 11 und 9 Jahren.

Das von Michaux gewählte Verfahren war folgendes:

Er führte einen schiefen Schnitt vom äussern Augenwinkel bis unter den Jochbogen und verlängerte denselben auf der inneren Seite des untern Augenlids bis gegen den innern Augenwinkel, wobei er die Bindehaut an der Stelle durchschnitt, wo sie eine Falte bildend auf den Bulbus übergeht. Die Lefzen dieser Wunde trennte er nach oben und nach unten so weit, dass die drei Articulationen des Jochbeins gehörig zugänglich wurden. Nach Durchschneidung des Masseter und Erweiterung der *Incisura spheno-maxillaris* führte er durch diese eine Kettensäge und trennte, indem er die Säge nach einander nach zwei Richtungen hin wirken liess, zwei Verbindungen des Jochbeins. In gleicher Weise durchsägte er auch den Jochbogen.

Als Vorzüge dieses Operationsverfahrens hebt Michaux hervor, dass dadurch nur zu einer einfachen, durch die Haare leicht zu verdeckenden Narbe der Grund gelegt werde, daher die Entstellung eine sehr geringe sei; dass die Aeste des *nervus facialis*, welche an die Augenlider, besonders an das untere Augenlid, gehen, verschont werden, was den grossen Nutzen habe, dass diese Gesichtspartie von Lähmung und Infiltration frei bleibe.

Blasius (Beiträge zur practischen Chirurgie, 1848, S. 13) resecirte das Jochbein wegen eines Pseudoplasma, indem er nach Trennung der Weichtheile die glockenförmige Säge der Martinschen *Serra orbicularis* so in der Orbita ansetzte, dass ihre Wölbung dem Augensid zugewandt war. Auf diese Weise excidirte er in einem Schnitte den grössten Theil des *Processus maxillaris* nebst einem Theile des *Processus frontalis* und *temporalis* des Wangenbeins. Die Wunde heilte schnell. Späterhin entstanden noch zwei Afterbildungen, die ebenfalls exstirpirt wurden.

Ich hatte im Jahre 1849 Gelegenheit, die Resection des Jochbeins an einem zwölf Jahr alten scrophulösen Waisenkinde (Friedrich Appold aus Schwabach) durchzuführen, welcher Fall auch noch ausserdem dadurch eine speciellere Beachtung verdient, dass an diesem Knaben gleichzeitig die Amputation im Fussgelenk (die Resection des Wangenbeins geschah am 26. Juni 1849 und die *Amputatio pedis sin.* im Gelenke nach M. Jäger und Syme am 4. Juli desselben Jahres) wegen Caries vorgenommen werden musste.

Der Knabe war am 11. April 1849 in die hiesige chirurgische Klinik gebracht worden. Die Untersuchung erwies Caries des rechten Wangenbeins bei Integrität der benachbarten Gesichtsknochen, Perforation der weichen Bedeckun-

gen durch eine umfangreiche Fistelöffnung. Ebenso wurde eine ausgebreitete Caries des *Astragalus*, des *Calcaneus*, des Kahnbeins und des Würfelbeins constatirt, in die man mit der Sonde durch Fisteln gelangte, die theils auf dem Rücken, theils auf den Seiten des Fusses mündeten, indess die Weichtheile der Ferse vollkommen gesund waren. Dabei war der Knabe abgemagert und schlecht genährt, seine Hautpflege vernachlässigt. Es schien mir daher angemessen, zunächst durch entsprechende diätetische und pharmaceutische Mittel den allgemeinen Zustand des Kranken zu heben, insonderheit auch der Scrophelsucht entgegenzutreten, was durch tägliches Baden in Salzwasser und durch den innerlichen Gebrauch des *Ol. jecoris aselli* mit Jod, des Eichelkaffee's und eines *Decoctum spec. lignos.* mit Sarsaparilla erzielt ward.

Erst nach einer eilfwöchentlichen consequent fortgesetzten Behandlung mit den genannten Mitteln hatte der Zustand des Knaben sich soweit gebessert, dass ich zu operativen Eingriffen schreiten zu können glaubte.

Am 26. Juni 1849 nahm ich die Resection des rechten Wangenbeins in seiner Totalität vor.

Da die Weichtheile über dem von Caries ergriffenen Jochbeine schon in Folge des Krankheitsprocesses in dem Knochen in weiterem Umkreise zerstört waren, so hielt ich es für angemessen, die vollständige Blosslegung des kranken Knochens durch einen Kreuzschnitt zu bewerkstelligen, dessen Mittelpunkt auch der Mitte des Knochens entsprach. Die Verbindung mit dem Oberkieferbeine wurde mittelst der durch die *Fissura infraorbitalis* geführten Kolbensäge gelöst, die übrigen Verbindungen mit Liston's schneidender Zange.

Ich bekenne, dass die Trennung dieser Knochenverbindungen mehr Schwierigkeiten bot, als ich nach den anatomischen Verhältnissen und nach der oberflächlichen Lage dieses Knochens, sowie nach seinen leicht zugänglichen Verbindungen mit den übrigen Kopf- und Gesichtsknochen, erwartet hatte.

Die Wundlefnen der Weichtheile wurden nach Abtragung der callösen Fistelränder und nach einer genügenden Ablösung von den darunter gelegenen Theilen durch Knopfnähte vereinigt, und die Heilung erfolgte innerhalb acht Tagen vollständig.

Am 4. Juli, also am neunten Tage nach der Resection des Jochbeins, geschah die Amputation *in articulo pedis sin.* Hier erfolgte die Heilung langsam, und der Knabe konnte erst nach drei Monaten entlassen werden.

Zwei Jahre später ward mir die Gelegenheit, den Knaben wiederzusehen, der während eines ganzen Jahres nach seiner Entlassung den Stockfischleberthran fortgebraucht hatte, merklich gewachsen und gesunden Aussehens war.

Die rechte Gesichtshälfte erschien, mit der linken verglichen, etwas entstellt und zwar dadurch, dass an der Stelle, wo das Jochbein sich befunden, die Narbe eingesunken und dass durch Retraction der benachbarten Weichtheile ein leichter Grad von Ectropion, im äussern Augenwinkel besonders ausgesprochen, entstanden war.

Die Form des Schnittes oder der Schnitte zur Blosslegung des Jochbeins wird durch die Beschaffenheit des concreten Falls bedingt sein, und wenn bei dem einen Kranken ein halbmondförmiger genügt, so wird bei einem andern vielleicht ein doppelter, oder ein Kreuz- oder ein T-Schnitt nicht umgangen werden können, was daher dem Ermessen des Wundarztes anheimgegeben werden muss.

Die Trennung der Knochenverbindungen, namentlich der Verbindung des Wangenbeins mit dem Oberkieferknochen, geschieht wohl immer am zweckmässigsten und einfachsten mit der Jeffray'schen Kettensäge, welche dem Osteotom bei der Resection dieses Knochens unbedingt vorzuziehen ist.

Ungeachtet der vollständigen Lösung der Knochenverbindungen bedurfte es in dem von mir beschriebenen Falle noch einer kräftigen Anwendung eines Hebels, um den getrennten Knochen herauszuheben, was wahrscheinlich immer der Fall sein dürfte, wo nicht in Folge der Krankheit das Wangenbein und auch die übrigen angrenzenden Gesichtsknochen eine organische Veränderung schon erfahren haben.

Mit Scrophelsucht behaftete Individuen bieten nicht allzuselten an verschiedenen Knochen zugleich von Caries ergriffene Parteen, wie unter andern ein von Ried (a. W. S. 193) erwähnter Fall beweist, wo eine cariöse Schädelpartie, eine cariöse Unterkieferhälfte und der von Caries ergriffene Jochbogen durch Resection entfernt wurden. Nicht allzuselten geschieht es, dass, so lange die Scrophelsucht im Körper ist, nach Wegnahme einer cariösen Knochenpartie die Caries an einem andern entfernteren Körpertheile sich entwickelt, was vielleicht nur durch den anhaltenden Gebrauch von Sool- oder Salzbädern und des *Oleum jecoris aselli* verhütet werden könnte.

Die Resection des *Margo orbitalis ossis zygomatici sinistri*

vollführte ich in einem Falle, wo ich noch ausserdem genöthigt war, eine Krebsgeschwulst zu entfernen, die aus der Orbita sich über die Schläfengegend erstreckte.

Georg Frisch, vier Jahr alt, ein gesunder, lebhafter und dem äussern Aussehen nach kräftiger Knabe, hatte vor einem Vierteljahre beim Spielen einen leichten Stockschlag auf die linke Schläfengegend erhalten. Schon nach wenigen Tagen entwickelte sich auf dem Orbitalrande des linken Wangenbeins eine kleine Geschwulst, die täglich grösser und zuletzt auch schmerzhaft wurde. Am 25. November 1852 nahm sie die linke Schläfengegend, das Jochbein und den äussern Winkel der Orbita ein; dabei war sie unbeweglich, mit abgerundeter Oberfläche, und bestand aus zwei durch einen dicken Strang verbundenen Abtheilungen. Die äussere Haut war, soweit sie die Geschwulst bedeckte, sehr gespannt, von livider Farbe, aber nicht mit dem Aftergebilde fest verbunden, sondern verschiebbar. Die Berührung der Geschwulst schien dem Knaben Schmerzen zu verursachen. Der Augapfel war aus der Orbita nach unten und innen gedrängt, aber noch von beiden Lidern bedeckt, welche der Knabe ohne Beihülfe seiner Finger nicht von einander bringen konnte. Entfernte man mit dem Zeigefinger und mit dem Daumen die Augenlider vom Augapfel, so zeigte sich das subconjunctivale Gewebe ödematös, die Durchsichtigkeit der Hornhaut ungetrübt, und aus der hintern Augenkammer trat ein meergrüner Schimmer entgegen. Dabei bewegte sich dieses Auge auch nicht mit dem andern, sondern es verharrte in seiner vom Normalen merklich abweichenden Stellung, und das Sehvermögen war auf demselben, wenn auch nicht völlig erloschen, doch jedenfalls sehr vermindert.

Die Entstehungsweise und der rasche Entwicklungsgang des Aftergebildes deuteten schon auf keinen gutartigen Charakter und liessen nach einer Entfernung auf operativem Wege Recidive besorgen. Dennoch musste die Exstirpation als das einzige Mittel, von dem Hülfe zu erwarten war, angesehen werden, und so führte ich einen halbmondförmigen, in die äussere Commissur der Augenlider einmündenden Schnitt durch die Haut unmittelbar längs der obern Grenze der Geschwulst. Hierdurch konnte ich einen Lappen bilden, dessen convexer Theil, nach unten und gegen die Nase gekehrt, die weitere Durchführung der Operation und

namentlich die Freilegung des Pseudoplasma wesentlich begünstigte, das mit dem Wangenbein, besonders mit dessen Orbitalrande, innig zusammenhing. Dieser musste daher auch in seiner ganzen Länge mit fortgenommen werden, sollte die Ausrottung der Geschwulst vollständig geschehen, welche einen merklichen Detritus des Knochens (usure der Franzosen) schon herbeigeführt hatte. Diesen Theil der Operation vollführte ich mit der auf der Fläche gebogenen Liston'schen schneidenden Zange, den Rest des Knochens mit einem Hohlmeissel abhebend.

Nach Entfernung alles Krankhaften wurde der Bulbus vorsichtig in die Orbita zurückgeschoben, die Hautwunde durch einundzwanzig Knopfnähte vereinigt, mit einem Ceratlappen bedeckt und kalt fomentirt. Keine Spur war von der wahrscheinlich in das Aftergebilde verflochtenen Thränendrüse zu entdecken, das sich bis zum Sehnerven hin erstreckte.

Der Knabe war vor dem Beginn der Operation in Chloroformschlaf versetzt und während der Dauer derselben darin erhalten worden.

Fünfzehn Stunden nach der Operation stellte sich ein starker Schüttelfrost ein, der fünf Stunden anhielt. Dann kam Hitze, Dyspnoe, Rasseln auf der Brust, Kälte der Extremitäten; einunddreissig Stunden nach der Operation erfolgte der Tod.

Bei der Leichenöffnung zeigte sich die harte Hirnhaut über der vorderen Partie der linken Hirnhalbkugel, mithin entsprechend dem Sitze des Pseudoplasma, krebzig infiltrirt, die linke Hirnhalbkugel in ihrer vordern Hälfte breiig erweicht, und diese breiweiche Masse erwies sich unter dem Mikroskope als medullärer Krebs. Die Afterbildung erstreckte sich bis an den linken Ventrikel, wo sie scharf begrenzt war. Die linke seitliche Hirnhöhle, der gestreifte Körper und der Sehhügel waren davon frei geblieben. Die innere Schädelfläche war an der Stelle, welche der erweichten und krankhaft veränderten Hirnpartie entsprach, rauh; ja in der Schläfengrube war der Knochen auffallend dünn, an einem Punkte sogar in einem Umfange von zwei Linien durchbohrt. Mithin hatte hier also eine Communication zwischen dem ausserhalb der Schädelhöhle gelegenen Pseudoplasma und der krebzig infiltrirten Partie der harten Hirnhaut stattgehabt.

Die mikroskopische Untersuchung des exstirpirten Aftergebildes erwies runde und geschwänzte Zellen, ein weitmaschiges Stroma mit sehr entwickelten Fasern, die zum Theil geschlängelt verliefen und nach allen Richtungen sich netzförmig durchkreuzten.

Die Wegnahme der kranken Knochenpartie hätte in diesem Falle recht wohl durch die Kettensäge oder durch das Osteotom geschehen können. Rascher ging sie indess in der von mir gewählten Weise von statten, und bei Kindern ist es immer rätlich, die Operation möglichst schnell zu beendigen und den Chloroformschlaf nicht zu lange fortzusetzen.

Die Zufälle, welche fünfzehn Stunden nach der Operation eintraten, deuteten auf eine heftige Reaction hin. Der schnelle Tod, welcher der Scene ein Ende machte, ist aber unbezweifelt auf Rechnung des weit entwickelten Krebsübels innerhalb der Schädelhöhle zu bringen, welches freilich durch den operativen Eingriff eine neue Aufregung erhalten haben dürfte.

Die Resection des Jochbogens

machte ich an einer 66jährigen Krämersfrau, Namens Barbara Hermatra aus Baidersdorf. Sie war für ihr Alter rüstig, ziemlich corpulent, muntern Temperaments, vorübergehende rheumatische Affectionen abgerechnet, immer gesund, von ihrem dreizehnten bis zu ihrem fünfundfunfzigsten Lebensjahre regelmässig menstruiert gewesen, Mutter von sechs gesunden Kindern. Vor ungefähr dreissig Jahren hatte sich in der Nähe der rechten Schläfengegend über dem Jochbogen ein missfarbiger Fleck von drei Linien im Durchmesser gebildet, welcher sich etwas über das Niveau der Haut erhoben und dabei angesehen, als wenn hier Staub oder Schmutz abgelagert sei. Vielerlei geschah, um diesen Fleck zu beseitigen, auch mit den Nägeln wurde er berührt und in Excoriation versetzt. Nach und nach bildete sich hier ein härlicher Kern, der sich endlich in eine Warze verwandelte, welche nach einiger Zeit empfindlich wurde. In den letzten fünf Vierteljahren nahm die Geschwulst ganz besonders an Umfang, Härte und Schmerzhaftigkeit zu, verwandelte sich vor elf Monaten in ein Krebsgeschwür, gegen welches nun allerlei Mittel, auch Cauterien, die Ligatur und das Messer — aber ohne Erfolg — versucht wurden.

Das örtliche Uebel abgerechnet, befand die Frau sich wohl, ihren häuslichen und merkantilischen Geschäften unausgesetzt vorstehend, alle Märkte in den benachbarten Städten und Flecken beziehend, und so den Einflüssen der Witterung zu jeder Jahreszeit preisgegeben.

Als die Frau am 15. November 1852 unsere Hülfe ansprach, hatte die Krebsgeschwulst fast zwei Zoll im Durchmesser; ihr Sitz war der rechte Jochbogen und die Schläfengegend, ihre Form rund, mit aufgeworfenen und umgeklappten Rändern, mit hartem Grunde, schmerzhaft, eine dünne stinkende Jauche absondernd, unbeweglich und fest aufsitzend auf dem Jochbogen.

Nach einer kurzen Vorbereitungscur durch allgemeine Bäder und Klystiere ging ich an die Abtragung der Krebsgeschwulst durch zwei ineinandergreifende halbmond förmige Schnitte, wobei zwei Aeste der Schläfenarterie verletzt wurden und eine innige Verschmelzung des Aftergebildes mit dem Jochbogen sich ergab, den ich, um das Pseudoplasma vollständig zu entfernen, mit der Liston'schen schneidenden Zange fortnahm.

Um den durch die Abtragung der Aftermasse entstandenen bedeutenden Substanzverlust einigermaassen auszugleichen, löste ich nach Führung dreier weitem Schnitte die Wundlefen in grösserem Umfange, wodurch es möglich ward, sie mit Vermeidung jeder Spannung an einander zu legen und durch acht blutige Nähte im Contacte zu erhalten.

Unter der Anwendung kalter Ueberschläge gelang fast an allen Punkten eine directe Vereinigung, und die Frau verliess drei Wochen nach der Operation geheilt das Krankenhaus. Vierzehn Tage später stellte sie sich uns wieder vor, die Narbe war da, wo der Jochbogen gesessen, eingesunken, die Spannung im Gesichte verschwunden.

Bis zum März 1853 befand die Frau sich vollkommen wohl. Um diese Zeit stellten sich plötzlich Schmerzen in der von der Operation herrührenden Narbe ein, welche anschwell, bei der leisesten Berührung sich überaus empfindlich zeigte und bald in ein Geschwür sich verwandelte.

Am 15. März, mithin vier Monate nach der ersten Operation, suchte sie von Neuem in der Klinik Hülfe. Die Krebsgeschwulst nahm die frühere Stelle ein, aber sie war umfangreicher, das obere Augenlid dieser Seite war ödematös und verhüllte das Auge, die Schmerzen waren überaus heftig und anhaltend. Um das Aftergebilde vollständig zu entfernen, genügte nicht die Exstirpation der weichen Theile, soweit diese krankhaft ergriffen waren, denn der Jochfortsatz des Schläfenbeins, der Gelenkfortsatz des Unterkiefers und selbst ein Theil der vordern Wand des Oberkiefers waren in den Krankheitsprocess verflochten und wurden daher mit Hülfe der Liston'schen schneidenden Zange ebenfalls fortgenommen, wodurch die

Fossa glenoidalis ossis temporum und das Innere der Highmorshöhle blossgelegt wurden.

Nach Stillung der Blutung, wobei nur eine Arterie unterbunden ward, suchte ich durch mehrere Schnitte, die ich gegen die Stirn und über die Wange führte, und durch Lostrennung der dadurch erhaltenen Lappen, hinreichendes Material zu gewinnen, um den bedeutenden Substanzverlust zu decken. Die Hautlappen wurden einander genähert, durch vierzehn Nähte mit einander in genauer Berührung erhalten und kalt fomentirt. Es kam aber nur eine partielle Vereinigung zu Stande. Mit der Operation war die Frau von allen Schmerzen frei, das währte zehn Tage, dann erneuerten sie sich in heftigster Weise, bald sich über die ganze rechte Kopfhälfte ausbreitend, vor allem aber in der Stirn- und Schläfengegend sich concentrirend. Beide Augenlider auf dieser Seite zeigten einen hohen Grad von Oedem, die *Conjunctiva bulbi* war aufgewulstet und stark injicirt. Hierzu gesellten sich von Zeit zu Zeit Beschwerden beim Schlucken und selbst von Delirien wurde die Kranke heimgesucht. Am 2. April bot die Operationswunde das Bild eines Krebsgeschwürs, der rechte Augapfel war aus der Orbita merklich hervorgetrieben und der Sitz heftiger Schmerzen, die durch Gaben essigsäuren Morphiums gemildert wurden.

In diesem Zustande verliess die Frau das Krankenhaus, und die ersten Tage, welche sie im Schoose ihrer Familie zubrachte, waren leidlich. Dann erneuerten sich die Schmerzen, während der folgenden vierzehn Tage fast keine Remission zeigend, es versank die Kranke in einen soporösen Zustand, hatte Harn- und Stuhlgang, ohne dass sie sich dessen bewusst war, die untern Extremitäten schwellen, und am 26. Juni erfolgte der Tod.

Zum zweitenmal hatte ich am 22. Februar 1853 Gelegenheit, die Resection des Jochbogens auf der linken Seite zu machen an einem Kranken, an welchem ein die ganze linke Gesichtshälfte einnehmendes *Carcinoma medullare cysticum* extirpirt werden musste.

Johann Förner, 44 Jahr alt, Schneidermeister, aus Wallenfels (Ldgrecht. Kronach), von gesundem Aussehen, hatte vor zehn Jahren eine Geschwulst auf der linken Wange gehabt, die ihm damals extirpirt worden war. Im Verlaufe des verflissenen Jahres entstand unter Schmerzen beinahe an derselben Stelle eine neue Geschwulst, die schnell zunahm, aufbrach und eine stinkende Jauche absonderte. Beim Eintritt des Kranken ins Hospital erstreckte sich das Aftergebilde von dem

behaarten Theile des Kopfes bis auf den Hals und nahm beinahe die ganze linke Gesichtshälfte ein, das linke Auge und das linke Ohr einigermaassen aus ihren natürlichen Stellungen verdrängend. Die äussere Haut über dem Pseudoplasma war exulcerirt, die Geschwürfläche secernirte eine dünne, mit Blut gemischte Jauche und zeigte sich sehr empfindlich. Die geringe Beweglichkeit der Geschwulst sprach dafür, dass sie mit breiter Basis aufsass und selbst vielleicht mit den Gesichtsknochen zusammenhing. Die an den Grenzen des Aftergebildes verlaufenden Venen waren auffallend erweitert und von Blut ausgedehnt.

Durch zwei halbmondförmige Schnitte, die gegen den behaarten Theil des Kopfes und einen guten Zoll unter dem Unterkieferrande auf dem Halse sich vereinigten, und nach Zurückschlagung der Haut, soweit diese gesund war, wurde die Geschwulst, die sich jetzt gelappt und theils aus härteren infiltrirten Aftermassen, theils aus grösseren und kleineren, mit Flüssigkeit gefüllten Cysten bestehend zeigte, blossgelegt und herausgeschält, wobei es nur der Compression und der Unterbindung weniger kleiner Arterien bedurfte. Während sie mit der Sehne des Schläfenmuskels oberflächlich und leicht zusammenhing, so dass hier ihre Losschälung leicht gelang, war dagegen der Jochbogen von der Aftermasse ganz umschlossen, so dass, um das Pseudoplasma vollständig entfernen zu können, der Jochbogen resecirt werden musste, was mit Hülfe der Liston'schen schneidenden Zange geschah. Mit dem Periost des aufsteigenden Astes des Unterkiefers hatte die Aftermasse ebenfalls sehr innige Verbindungen eingegangen, so dass nach ihrer Exstirpation der Kronen- und der Gelenkfortsatz der Mandibula frei dalagen.

Nach Beendigung der Operation wurden die Wundränder, soweit dies ohne allzubedeutende Spannung möglich war, durch die blutige Naht vereinigt. Vom Ohrläppchen an bis zum Ende der Wunde auf der seitlichen Halsregion geschah das durch sechs Carlsbader Nadeln, vom äusseren Augenwinkel durch drei Insectennadeln, gegen den behaarten Theil der Stirn zu durch eine Insectennadel und durch zwei Knopfnähte. In der Mitte blieb allerdings eine nicht unbedeutende Partie unbedeckt, aber hier fehlte auch die Möglichkeit zur Bedeckung und zur Annäherung der Wundlefen.

Am Abend leichtes Wundfieber, dann ein ruhiger Schlaf, munteres Erwachen und Esslust.

Am vierten Tage wurden die Insectennadeln, am fünften die Knopfnähte entfernt, überall fand sich Vereinigung der Wundlefen. Das untere Augenlid auf der

linken Seite war ödematös. In den folgenden Tagen schwoll auch das obere Augenlid, es zeigte sich Fluctuation und durch einen Einstich ward ein dicker Eiter entleert, worauf die Augenlider collabirten. Am 57sten Tage nach der Operation (20. April 1853) konnte der Mann als geheilt entlassen werden, und hat gemäss officiellen Berichte bis jetzt keinen Rückfall seines frühern Uebels erlitten.

Die Resection des Oberkiefers

ist entweder eine partielle oder eine totale. Zu einer partiellen Oberkieferresection rechnet man die Wegnahme des Augenhöhlenrandes, des *Processus alveolaris*, des vordern und obern Theils, des untern Theils vom Körper des Oberkiefers. Zur totalen Resection gehört die Wegnahme eines ganzen Oberkieferbeins oder beider Oberkieferknochen.

Caries, Necrose, durch stumpfe Werkzeuge hervorgebrachte Verletzungen, namentlich Schusswunden, und Pseudoplasmen, mögen sie vom Innern der Highmorshöhle oder von den Wänden derselben ausgehen, gaben in den bis jetzt veröffentlichten Fällen die Indication zu dieser Operation. Von dem Sitze und von dem Umfange des Uebels hängt es ab, ob die partielle Resection genügt, oder ob der ganze Knochen entfernt werden muss. Von grossem Gewichte ist hierbei der Charakter des Aftergebildes, gleichviel ob es sich innerhalb der Oberkieferhöhle oder von den knöchernen Wandungen derselben aus entwickelt hat, denn, wo Krebs oder Markschwamm die Operation nöthig macht, wird nach einer partiellen Resection eher, als nach einer* vollständigen Exstirpation des ganzen Knochens, ein Recidiv zu befürchten sein, daher unter solchen Umständen der letzteren unbedingt der Vorzug durch Ried (a. W. S. 104) zuerkannt wird. Meine Beobachtungen würden mich ermächtigen, dies nicht unbedingt zu unterschreiben, doch können diese nicht die Erfahrungen vieler anderer Wundärzte gradezu neutralisiren.

Necrose lässt eher, als jedes andere Uebel, eine partielle Resection des Oberkieferknochens zu, welche an und für sich schon durch die nie ausbleibende Begrenzung des abgestorbenen Knochenstücks begünstigt und wesentlich erleichtert wird, so dass es verhältnissmässig geringer Eingriffe bedarf, um die necrotische Kieferpartie zu entfernen. Der Gaumen- und Alveolartheil wird häufiger, als jede andere Partie dieses Knochens von Necrose ergriffen.

Johann Lappis, 9½ Jahr alt, von hier, hatte im Sommer 1841 an Scharlach, mit bedeutendem Ergriffensein des Gehirns und der Meningen gelitten und bedeutende Gaben versüßten Quecksilbers erhalten, in Folge dessen ein starker Speichelfluss eintrat und beinahe sämtliche Zähne des linken Oberkieferbeins ausfielen. Nach dem Aufhören der Salivation zeigte sich der Gaumen- und Alveolarfortsatz dieser Seite necrotisch. Eine längere Zeit hindurch fortgesetzte Behandlung, um eine spontane Elimination der necrotischen Knochenpartie zu erzielen, blieb ohne Erfolg, was mich am 21. März 1842 bestimmte, das von Hohlgeschwüren minirte Zahnfleisch zu spalten, die necrotisch abgestorbene Knochenpartie nach allen Seiten frei zu machen, mittelst einer schneidenden Zange zu lösen und dann zu extrahiren.

Nach fünf Jahren sah ich den Knaben wieder, der mit seinen Eltern inzwischen den Wohnsitz gewechselt hatte. Der durch die Wegnahme des Alveolarfortsatzes inzwischen herbeigeführte Substanzverlust hatte sich ziemlich ausgeglichen, so dass, die fehlenden Zähne abgerechnet, kein auffallendes Missverhältniss bestand. Kauen und Sprechen waren nicht beeinträchtigt.

Bei scrophulöser Caries soll man erst zur Resection schreiten, nachdem die Scrophelsucht geheilt oder wenigstens durch entsprechende Curen gemässigt worden ist. Im andern Falle schützt eine partielle Resection nicht vor einem Recidive, wie der nachfolgende Fall darthut.

Ein zehnjähriger, scrophulöser Knabe bekam Caries des Alveolar- und Gaumenfortsatzes des rechten Oberkieferbeins. Nach einer dreimonatlichen Vorcur durch *Oleum jecinoris aselli* und allgemeine Salzbäder resecurte ich den untern Theil des Oberkiefers; die Heilung erfolgte ungeachtet des Fortgebrauchs der zuvor genannten Mittel sehr langsam. Anderthalb Jahr blieb der Knabe gesund, dann entstand von Neuem Caries an demselben Knochen. Ob die totale Wegnahme des ganzen Knochens ein besseres Resultat gehabt, lasse ich dahingestellt, da, so lange eine Dyscrasie vorhanden, auch die Disposition für neue locale Erkrankungen fortbesteht.

Michaux (a. W. S. 442) empfiehlt auch die partielle Resection des Oberkiefers, um einen Weg für die Exstirpation der Nasen-Rachenpolypen zu gewinnen. Nach meiner Erfahrung bedarf es eines solchen Eingriffs nicht, indem diese Aftergebilde sich wohl immer durch die Ligatur mittelst der Bellocq'schen Röhre beseitigen lassen, welche Ansicht auch der selige Ph. v. Walther hatte. Zwar

schützt die Abbindung eines solchen Polypen nicht vor einem Recidive, dies ist aber auch nicht der Fall, wenn man nach Michaux verfährt und selbst den Boden des Pseudoplasma nachträglich mit einem glühenden Eisen berührt.

Die aus den Alveolen sich entwickelnden Geschwülste (Epuliden) machen auch die Abtragung des *Processus alveolaris* nöthig, wenn Excision und Ligatur sich unzureichend erweisen. Eine solche partielle Resection wird am geeignetsten mit der Velpeau'schen oder mit der Liston'schen schneidenden Zange vollführt, indess bei gehörig geöffnetem Munde die Wange mittelst stumpfer Haken vom Kiefer abgezogen wird.

Die Resection des Augenhöhlenrandes vom Oberkiefer- und Jochbeine wird am besten mit dem Osteotom gemacht, nachdem man durch einen nach der Richtung des untern Orbitalrandes verlaufenden Schnitt die Weichtheile getrennt und den Knochen blossgelegt hat. Der Gebrauch des Meissels, nachdem man mit dem Osteotom eine Rinne gebahnt hat, trägt zur schnellen Beendigung der Operation wesentlich bei, doch verlangt seine Anwendung Vorsicht, damit das Auge nicht leide.

Resection der vorderen Wand des linken Oberkiefers wegen eines *Fungus gelatiniformis*.

Georg Rödel, drei Jahr alt, von Erlangen, ein gesunder Knabe, ohne Zeichen der Scrophelsucht, bekam ohne irgend eine nachweisliche specielle Veranlassung vor $\frac{1}{4}$ Jahre eine Geschwulst auf der Mitte des linken Oberkieferbeins, welche rasch sich vergrösserte, sich über die ganze linke Wange ausbreitete, die linke Nasenhälfte und das linke Augenlid aus ihren natürlichen Lagen verdrängte, aber niemals schmerzte. Die äussere Haut über der Geschwulst war gespannt, aber weder geröthet, noch gereizt, noch in abnormem Zusammenhange mit dem Aftergebilde, das unverschiebbar, abgerundet und fest, nur gegen die Nase zu von etwas weicherer Beschaffenheit war. Gegen die Mundhöhle zu war das linke Oberkieferbein nicht aufgetrieben. Somit schien das Pseudoplasma von dem Periost oder von der Knochensubstanz des Oberkieferbeins selbst auszugehen. Es wurde am

22. December 1845 in Gegenwart des Herrn Prof. Dr. Ried extirpirt in folgender Weise:

Ich führte einen halbmondförmigen Schnitt vom Nasenfortsatze des *Os maxill. superius* über den grössten Durchmesser der Geschwulst bis in den Mundwinkel, legte die Wundlappen zurück und machte so die Geschwulst frei, die vom Knochen ausging, die ganze *Superficies facialis* desselben einnahm und mit ihr im festesten Zusammenhange war. Die Entfernung der Geschwulst war nur durch eine Wegnahme der vorderen Oberkieferwand möglich, was mit der Liston'schen schneidenden Zange und unter nachheriger Anwendung des *Ferrum candens* bewerkstelligt ward.

Nach Stillung der nicht unbedeutenden Blutung wurde die Wunde durch neunzehn Knopfnähte vereinigt und hierauf die Application kalter Ueberschläge angeordnet. Eine auffallende Reaction trat nicht ein, und bei der ersten Erneuerung des Verbandes am vierten Tage zeigte sich die Wunde, eine vier Linien grosse Stelle gegen die Nase zu ausgenommen, überall vereinigt.

Das Aftergebilde war mit einer festen, pergamentartigen, verknöcherten Cyste umgeben, von welcher es leicht losgetrennt werden konnte. Es hatte ganz die Beschaffenheit des Markschwammes, und zeigte bei der mikroskopischen Untersuchung grosse Zellen und geschwänzte Körper in einem zellgewebigen Stroma eingebettet, mit einzelnen Fettkörperchen. In der Cyste fand sich Faserbildung mit Knochenkörperchen.

Am 24. Januar 1846 war die Operationswunde geheilt und eine mässig entstellende Narbe zurückgeblieben.

Am 30. August 1853 sah ich den Knaben wieder und fand ihn vollständig gesund, ohne Spur eines Recidives, die Sprache etwas näselnd, keinen Unterschied zwischen der rechten und linken Wange, die Narbe in keiner Weise das Gesicht entstellend.

Resection des vordern und obern Theils des linken Oberkieferbeins.

1. Joseph Dittrich von Gern im Landgerichtsbezirk Czerwinken, 42 Jahr alt, kräftig gebaut, bisher gesund, erhielt vor eilf Jahren einen Stich mit einer Heugabel in die Nähe des rechten innern Augenwinkels. Der Stich war bis zum lin-

ken Auge gedrungen, die Wunde gelangte langsam zur Heilung. Nach einiger Zeit bildete sich neben der Narbe eine Geschwulst, die Anfangs beweglich war, später aber die Beweglichkeit verlor. Man exstirpirte sie und will in ihr zwei fremde Körperchen gefunden haben, die für Strohsplitter gehalten wurden. Diese Wunde schloss sich nicht, sondern verwandelte sich in ein Geschwür, das bald an Umfang gewann und heftig schmerzte.

Am 16. August 1852 kam der Kranke in die hiesige Klinik. Die Weichtheile der linken Wange waren im weiten Umkreise zerstört, ebenso das untere Augenlid und der linke Nasenflügel, ja das obere Augenlid und die Oberlippe waren ergriffen, das linke Nasenbein vernichtet, der untere Rand der Orbita, der Jochfortsatz und die äussere Fläche des linken Oberkieferbeins bis gegen den Zahnhöhlenfortsatz cariös, der Augapfel gesund und das Sehvermögen auf diesem Auge noch so gut, wie auf dem andern. Die Absonderung war eine stinkende Jauche. Die mikroskopische Untersuchung bestätigte den krebsigen Charakter des Geschwürs.

Nach einem fruchtlosen Versuche mit der Cauquoin'schen Chlorzinkpaste wurden die entarteten Weichtheile mit dem Messer abgetragen und die ganze obere Partie des Oberkiefers bis zum Alveolarfortsatze und bis zum Gaumenbeine, welche allein gesund waren, mit der Liston'schen schneidenden Zange entfernt. Nach Stillung der Blutung durch die Anwendung der Pagliari'schen hämostatischen Flüssigkeit wurden die Wundwinkel, soweit dies ohne Herbeiführung einer besonderen Spannung zu erreichen war, durch Knopfnähte vereinigt und während dreier Tage kalte Ueberschläge gemacht. Die durch blutige Nähte vereinigten Wundpartien heilten *per primam intentionem*, die übrigen bedeckten sich mit guten Granulationen und gelangten bis Ende November zur Heilung, so dass am 4. December der Operirte in die Heimath entlassen werden konnte.

Im August 1853 erfolgte eine Krebsrecidive im Gesicht und breitete sich schnell über beide Ohrspeicheldrüsen aus, so dass an Herstellung um so weniger zu denken war, als gleichzeitig eine Cyphosis der Lendenwirbel entstand, die den Kranken nöthigte, eine nach vorn gebeugte Stellung anzunehmen, welche er ohne heftige Schmerzen nicht verlassen konnte. Er wurde im October ins Hospital zurückgebracht, wo er am 12. November starb.

Die Section zeigte das Stirnbein am Orbitalfortsatze von der Krebsmasse perforirt.

2. Georg Krauss, 11 Jahr alt, von Margersdorf bei Bayreuth, von gracilem Körperbau, bleicher Gesichtsfarbe, bisher gesund, bekam im Juni 1852 von freien Stücken eine Anschwellung der Oberlippe, in deren Mitte ein harter Knoten sich entwickelte. Bald schwellen auch beide Wangen und die Nase, wodurch das Gesicht sehr entstellt wurde. Am 15. October, also ungefähr 13 Wochen nach dem Entstehen des Uebels, wurde der Knabe in die Klinik gebracht.

Die Geschwulst erstreckte sich von der Oberlippe über beide Wangen und beide Nasenflügel bis zu den untern Augenlidern und war durch ein mässig hartes, auf der äussern Fläche des Oberkieferbeins festsitzendes, unverschiebliches Pseudoplasma bedingt, welches an mehreren Stellen, namentlich auch an der Oberlippe, die sehr gespannte äussere Haut durchbrochen hatte, hier frei zu Tage lag und bei der mikroskopischen Untersuchung sich als Markschwamm erwies. Beide Augenliderspalt, namentlich die der linken Seite, waren durch die Anschwellung der untern Augenlider verzogen, und der Ausdruck des Gesichts eher thierisch, als menschlich.

Es sollte und es konnte hier nur durch eine Operation Hülfe geschafft werden; wie weit aber der operative Eingriff gehen, ob das Pseudoplasma von dem Knochen, auf dem es mit breiter Basis aufsass, ablösbar, oder ob es mit Resection der Knochen, mit welchen es zusammenhing, entfernt werden dürfte, darüber konnte erst nach Blosslegung des Gewächses ein Entschluss gefasst werden.

Zwei Schnitte wurden aus der Nähe der beiden äusseren Augenwinkel über die Wangen durch die Oberlippe bis in den Mund geführt, die äussere Haut von der unter ihr gelegenen Geschwulst abgelöst und die so gewissermaassen geschaffene Gesichtslarve über die Stirn gelegt. Es zeigte sich jetzt, dass das Pseudoplasma mit der äusseren Wand des linken Oberkieferbeins aufs Innigste verbunden war, so dass es schien, als wäre es von diesem ausgegangen. An den übrigen Partien des Gesichts hing es dagegen nur locker mit dem Periost zusammen und war daher dort auch leicht ablöslich. Während es hier also keines Eingriffs in die Substanz der Knochen bedurfte, war eine Resection des linken Oberkieferbeins nicht zu umgehen, wenn an dieser Stelle das Aftergebilde vollständig beseitigt werden sollte. Da indessen der Gaumen- und der Alveolartheil dieses Knochens gesund waren, so glaubte ich die Resection auf die obere und vordere Partie des linken Oberkieferbeins beschränken zu dürfen.

Nach Trennung der Verbindungen des *Os maxill. sup.* mit dem Jochbeine und mit dem Stirnbeine mittelst der Kettensäge, entfernte ich theils mit der

Liston'schen schneidenden Zange, theils mit einem Meissel die vordere Wand des Knochens.

Schon aus unserer Beschreibung der äussern Haut über der Geschwulst geht hervor, dass diese zur Deckung der Operationswunde wenig geeignet war, und es gelang die Schliessung auch nur unvollkommen, selbst als ich die Haut im weitem Umkreise ablöste und so einzelne Lappen mit einander in Contact zu setzen und durch achtzehn blutige Nähte in möglichst genauer Berührung zu erhalten versuchte.

Obwohl keine besondere Reaction eintrat, so erfolgte doch durch die nicht ganz zu vermeidende Spannung der zur Deckung der exstirpirten Theile vorgeschobenen Hautpartieen ein partielles brandiges Absterben derselben, was sich bei der Wegnahme der Nähte herausstellte, obwohl diese schon nach 48 Stunden geschah. Der organische Verlust glich sich indessen ziemlich rasch und vollständig durch Narbengewebe aus, so dass der Knabe am 4. November, also am achtzehnten Tage nach der Operation, entlassen werden konnte, wobei wir uns vorbehielten, nach Verlauf einiger Monate durch eine plastische Nachoperation die Entstellung zu beseitigen, welche vor allem durch den Mangel der Oberlippe begründet war. Am 5. März 1853 ist der Knabe einem Krebsrecidive erlegen.

Partielle Resection des rechten Oberkieferbeins mit Erhaltung des *Processus palatinus* und des *Processus alveolaris* und mit Exstirpation des rechten Augapfels.

Friedrich Scheidig, 26 Jahr alt, Hirt von Fürstenhauss, von guter Constitution, hatte am 8. Juli 1851 wegen Krebs der Thränenkarunkel und eines Theils des untern Augenlids auf der rechten Seite in unserer Klinik Hülfe gesucht. Die von Krebs ergriffenen Theile waren mit dem Messer entfernt und der Verlust im Augenliede durch Verschiebung der benachbarten Hautpartieen gedeckt worden. Am 24. August konnte er ohne eine auffallende Deformität entlassen werden.

Drei Monate lang war er wohl; dann stellten sich Schmerzen im rechten Augapfel und in der rechten Wange ein, der Bulbus trat aus der Orbita hervor, die Wange schwoll an und das Sehvermögen ging auf dem rechten Auge verloren.

Zuletzt entwickelte sich in der rechten Wange eine neue Geschwulst, die schnell sich vergrösserte, aufbrach und heftig schmerzte.

Am 2. April 1852 kam er wieder in die Klinik. Der rechte Bulbus war krebsig entartet, aus der Orbita hervorgetreten und fast um das Dreifache vergrössert. Eine andere harte, umfangreiche, höchst schmerzhafteste Krebsgeschwulst erstreckte sich vom untern Rande der Orbita über die ganze rechte Wange bis in die Nähe des Mundes, und vom Ohre bis zur Nase, welche durch das Pseudoplasma aus ihrer natürlichen Stellung ganz nach der entgegengesetzten Seite hin gedrängt war. Diese Krebsgeschwulst war überdies unbeweglich, mit der äusseren Fläche des Oberkieferbeins fest verschmolzen, mit einem stinkenden Secret übergossen, der rechte Nasengang zusammengedrückt, die Nasenscheidewand, der Gaumentheil und der Alveolarfortsatz des rechten Oberkieferknochens sammt den darin festsitzenden Zähnen von dem Uebel nicht ergriffen, sondern allem Anschein nach vollkommen gesund, das Allgemeinbefinden des Mannes durchaus befriedigend. Mit jedem Tage nahm die Krebsgeschwulst an Umfang zu und war dabei so schmerzhaft, dass der Kranke jeden Schlaf entbehrte.

Am 23. April geschah die Operation im Beisein der HH. PP. Ried und Siebert von Jena in folgender Weise:

Zuerst Exstirpation des Bulbus. Da sich nun zeigte, dass sowohl die untere Orbitalfläche, als auch das ganze Oberkieferbein, mit Ausnahme des Gaumentheils und des Alveolarfortsatzes, in das Aftergebilde gezogen war, so spaltete ich die Weichtheile von der Mitte des Wangenbeins bis in den Mund, indem ich den Schnitt $\frac{1}{4}$ Zoll von dem Mundwinkel durch die Oberlippe führte. In diesen ersten Schnitt liess ich einen zweiten, im innern Augenwinkel beginnenden und an der Seite der Nase fortgeführten fallen. Durch diese beiden Schnitte ward das Aftergewächs vollständig isolirt. Nach Trennung der Verbindung des Oberkieferbeins mit dem Joehbeine und des Nasenfortsatzes mittelst der Kettensäge konnte ich mit Messer und Cooper'scher Scheere das ganze Aftergewächs entfernen, wobei der gesunde Gaumentheil sammt dem *Processus alveolaris* erhalten wurden.

Man hatte nun eine grosse Höhle vor sich, nach oben gebildet durch die Orbitalfläche des Stirnbeins, nach der Seite durch den Vomer und die Nasenscheidewand, nach unten durch den Gaumen- und Alveolarfortsatz. Nach weiterer Abtragung eines Theils vom Wangenbein mit der Velpeau'schen schneidenden Zange und nach Unterbindung einer Arterie, näherte ich die Wundliefzen der weichen

Theile einander, vereinigte sie durch die blutige Naht und liess kalte Ueberschläge machen. Am 18. Mai verliess der Operirte geheilt und ohne verhältnissmässig auffallende Entstellung das Hospital. In seiner Heimath befand er sich bis Mitte Augusts 1853 wohl, dann verlor er plötzlich die Esslust und starb nach vier Tagen. Die Todesursache ist durch eine Section nicht constatirt worden.

Resection des untern Theils des linken Oberkieferbeins.

Margarethe Distler, 36 Jahre alt, ledigen Standes, aus Hammerthors im Landgerichtsbezirke Gräfenberg, gesund und kräftig gebaut, wurde plötzlich von heftigen Schmerzen im ersten und zweiten Backenzahne der linken Seite befallen, welche keine Spur von Caries an sich trugen. Nach einiger Zeit wurden diese beiden Zähne durch eine Geschwulst auf die Seite gedrängt, welche schnell wuchs, leicht blutete, sehr entstellte, das Kauen, Sprechen und selbst das Athmen erschwerte. Am 16. Februar 1848 reichte die Geschwulst bis zur Mitte der Zunge und bis zur Uvula, füllte somit fast die Hälfte der Mundhöhle, drängte die Wange nach vorn und verhinderte das Schliessen des Mundes und die gegenseitige Berührung der beiden Zahnreihen. Das Gesicht war dadurch sehr entstellt, die Form der Geschwulst knollenartig, ihre Oberfläche glatt, hochroth und glänzend. Das Aftergebilde bestand aus drei Abtheilungen, die, durch tiefe Einschnitte getrennt, einen gemeinschaftlichen Stiel hatten, welcher mit zwei Wurzeln aus den Alveolen des ersten und zweiten Backenzahns hervortrat. Die Sprache war näselnd, das Kauen unmöglich, daher die Kranke auf den Genuss flüssiger und breiiger Speisen sich beschränkt sah. Mit einiger Mühe konnte man die gestielte Geschwulst aus der Mundhöhle hervordrücken, was aber Athmungsbeschwerden hervorrief.

Die Exstirpation der Geschwulst bot keine besondere Schwierigkeit und wurde ohne Spaltung der Wange durchgeführt. Nachdem dies aber geschehen, zeigte sich, dass das Aftergebilde sich durch die Alveolen der zwei ersten Backzähne bis in die Highmorshöhle erstreckte. Um nichts davon zurückzulassen, trug ich mittelst Liston's schneidender Zange den *Processus alveolaris* in einem Umfange von mehr als zwei Zoll und zugleich die untere Wand der Highmorshöhle ab, deren Inneres auf diese Weise dem Auge und Finger zugänglich und gesund gefunden

wurde, woraus hervorgeht, dass das Pseudoplasma in den Alveolen entstanden und von hier aus sich gegen die Highmorshöhle und nach aussen gegen die Lippen zu entwickelt hatte.

Einer Incision der Weichtheile der Wange hatte es in diesem Falle weder für die Exstirpation der Geschwulst, noch für die partielle Resection des Oberkieferbeins bedurft. Beide operative Eingriffe geschahen während einer vollständigen Chloroform-Anästhesie, in welcher die Kranke während der Dauer der Operation erhalten ward. Am zwölften Tage verliess sie geheilt das Hospital.

Ein Recidive des frühern Leidens ist nicht erfolgt, eine eigentliche Entstellung ist auch nicht vorhanden, wie eine am 13. September 1853 vorgenommene Untersuchung der Operirten ergeben hat, deren Gesicht jetzt den Eindruck macht, wie wenn es zu einem leichten Lächeln verzogen wird.

Das weggenommene Gewächs, von ziemlich derber Consistenz, war beim ersten Anblick einer Fettgeschwulst nicht unähnlich. Die mikroskopische Untersuchung ohne Wasserzusatz zeigte eine amorphe Grundmasse mit vielen eingebetteten Zellkernen, nach Wasserzusatz viele körnige Zellen von runder und verzogener Form, spindelförmige Faserzellen. Die Hauptmasse erschien auch hier amorph. Nach Zusatz von Essigsäure wurde das Blastem blass und das Ganze erhielt ein netzähnliches Aussehen.

Dieses Ergebniss der mikroskopischen Untersuchung gab keinen in jeder Beziehung genügenden Aufschluss über die Natur des Aftergebildes, obwohl die schnelle und überdies von lebhaften Schmerzen begleitete Entwicklung an und für sich schon für eine bösartige Geschwulst sprechen, d. h. für eine solche, die, selbst mit ihrem Boden entfernt, Recidive haben und endlich über kurz oder lang den Tod zur Folge haben könnte.

Resection des *Processus alveolaris ossis maxillae superioris sinistri* nebst Exarticulation der linken Unterkieferhälfte.

Peter Eichler, 66 Jahr alt, Dreher aus Ebern in Unterfranken, bisher von keiner erwähnenswerthen Krankheit heimgesucht, abgemagert und überhaupt nicht sehr kräftig, bekam vor acht Wochen heftige Schmerzen in den Zähnen des linken

Oberkieferbeins und der linken Unterkieferhälfte, welche locker wurden und ausfielen, ohne Zeichen der Caries an sich zu tragen. Gleichzeitig schwoll hier das Zahnfleisch, wurde missfarbig und sonderte eine stinkende Jauche ab. Am 11. Januar, dem Tage des Eintritts in die Klinik, war der ganze Alveolarfortsatz des Unterkiefers, mit Ausnahme des rechten Drittels, in den Krankheitsprocess verflochten, das Zahnfleisch bot bis zu dieser Stelle die Beschaffenheit eines *Cancer apertus* sowohl in Bezug auf Secret, als auch in Bezug auf Aussehen und Consistenz, die leiseste Berührung verursachte Schmerz. Dasselbe Bild bot der Alveolarrand des linken Oberkiefers. Auch participirte hier an dem Aftergebilde die Schleimhaut der Wange. Die Sublingual- und Submaxillardrüsen auf der linken Seite waren angeschwollen, die Entstellung sehr in die Augen fallend, Fieber nicht vorhanden, die Verdauung und der Schlaf gut, der Stuhlgang und die Harnsecretion geregelt.

Die schnelle Entwicklung des Uebels, seine Beschaffenheit und auch die mikroskopische Untersuchung sprachen für Krebs, der einen operativen Eingriff forderte, welcher möglicher Weise auf Resection des rechten Oberkieferbeins und der grösseren Unterkieferhälfte auszudehnen war.

Ich führte einen am *Processus condyloideus*, eine Linie vor dem linken Ohre beginnenden Schnitt über den linken Kieferwinkel längs dem äusseren Bande der Mandibula, anderthalb Zoll über die Medianlinie hinaus [J], und löste die weichen Theile sodann von dem Unterkiefer vollständig ab. Es stellte sich jetzt heraus, dass nur der *Limbus alveolaris* der rechten Seite und des Mittelstücks des Unterkieferbeins von dem Pseudoplasma ergriffen war, während vom linken Drittel und vom aufsteigenden Aste dieser Seite der ganze Knochen darin verflochten erschien.

Während ich ursprünglich die Absicht gehabt hatte, gegen zwei Drittheile des Unterkiefers abzutragen, änderte ich jetzt mein Verfahren dahin ab, dass ich auf der rechten Seite und in der Mitte des Unterkieferbeins nur die in die Afterbildung verflochtene Alveolarpartie mit der Velpeau'schen schneidenden Zange fortnahm, die linke Kieferhälfte dagegen nach Durchsägung derselben mit der Ketensäge am zweiten linken Schneidezahn vollständig extirpirte. Da bei genauerer Untersuchung sich jetzt ergab, dass das Krebsübel am linken Oberkieferbeine sich auf dessen Alveolarfortsatz beschränkte, so nahm ich diesen mittelst der Liston'schen schneidenden Zange fort, extirpirte sodann die von Krebs ergriffene

Partie der Wangenschleimhaut und die gleichfalls vergrösserte, harte und schmerzende Sublingual- und Submaxillardrüse. Die ziemlich starke Blutung machte die Unterbindung mehrerer Arterien nöthig. Nach Stillung der Blutung wurde die Wunde im Gesichte durch siebzehn Nähte zum grössten Theil mittelst Karlsbader Insectennadeln vereinigt, sodann mit einem Ceratlappen bedeckt und kalt fomentirt.

Am vierten Tage nach der Operation (15. Januar) wurden die Nähte entfernt, die Wunde war überall vereinigt, nirgends eine Spur von Eiterung. Der Operirte befand sich dabei so wohl, dass er, der bisher im Bette gelegen und die ihm gereichte Fleischbrühe und das Zuckerwasser mit Behagen genommen hatte, es vorzog, den Wechsel des Verbandes ausser dem Bette vornehmen zu lassen, zu welchem Zwecke er ohne weitere Unterstützung aus dem Bette aufstand, sich ankleidete und in ein benachbartes Zimmer ging. Am Abend klagte er über ein beengendes Gefühl in der obern Partie der Trachea, die Auscultation erwies Rasselgeräusch, später sank der Puls, intermittirte und gegen Mitternacht erfolgte der Tod.

Die Section wies eine Krebsgeschwulst nach, die von der hintern Wand des *Manubrium sterni* ausgehend das ganze hintere Mediastinum ausfüllte, die grossen Gefässe, die untere vordere Partie des Larynx und den Anfang der Luftröhre umgab und auf der linken Seite sich bis unter die Clavicula erstreckte. Dieses Aftergebilde zeigte auf der Durchschnittsfläche eine cystenartige Gruppierung, welche sich auch bei der mikroskopischen Untersuchung herausstellte, und hatte durch Zusammenschnürung des Kehlkopfs und der Luftröhre ohne Zweifel die Athmungsbeschwerden in den letzten Lebensmomenten hervorgebracht.

Die Lungen waren nach keiner Seite hin verwachsen, den Herzbeutel wenig bedeckend, in den hintern Partien etwas Oedem und an den Rändern Emphysem zeigend. In der linken Lunge fanden sich einzelne Krebsknoten und zwar theils zwischen Lunge und Pleura, theils in der Lungensubstanz selbst. Die Bronchialdrüsen waren sehr vergrössert und mit Ablagerung eines dunkelschwarzen Pigments versehen.

Das Herz war normal, die Aorta sehr gross, das Gehirn und die Gehirnhäute boten nichts Abnormes.

Die Leber war normal, mässig blutreich, die Gallenblase sehr gross und mit schmutzig-gelbbrauner, schmieriger Galle strotzend angefüllt; die Milz bot den Zustand acuter Intumescenz. Der im Uebrigen gesunde Magen zeigte in der Nähe

des Pylorus ein rundes Geschwür, von drei Linien im Durchmesser, mit infiltrirten Rändern und ganz von der Beschaffenheit eines Krebsgeschwürs.

Die Nieren waren gesund, oberhalb der linken Niere ein hühnereigrosses Packet krebsig infiltrirter Gekrösdrüsen. In der Harnblase und in den Gedärmen nichts vom Gesundheitsgemässen Abweichendes.

Aus der Zusammenstellung dieser acht Fälle von partieller Resection eines Oberkieferbeins ergibt sich, dass drei Operirte bis jetzt gesund geblieben, und dass vier in Folge eines Recidive's starben, während in dem achten Falle die scrophulöse Caries recidirte, ohne bisher einen tödtlichen Ausgang herbeigeführt zu haben.

Bei einem wurde die vordere Wand des linken Oberkiefers entfernt (bei Georg Rödel), in vier Fällen der untere Theil des linken Oberkiefers, dreimal die obere Partie dieses Knochens mit Erhaltung der *Processus palatini et alveolaris* (bei Jos. Dittrich, Georg Krauss und Friedrich Scheidig).

Michon*), der wegen eines Osteoids am 7. Januar 1850 eine solche partielle Resection des Oberkiefers mit Erhaltung des Gaumengewölbes und des Zahnfortsatzes vollführte, bezeichnete dieselbe als eine neue, bisher noch nie vorgekommene, deren Vollbringung mehr als eine Stunde forderte. Indess schon M. Jäger hat im Jahre 1830 eine analoge partielle Oberkieferresection an einem 46 Jahr alten Manne wegen Caries mit callöser Verdickung und carcinomatös scheinender Verschwärung der Wange und Lippen in Folge von Rheumatismus gemacht. **)

Die totale Resection eines Oberkieferbeins,

im Jahre 1827 zum erstenmal durch Gensoul, dann im folgenden Jahre durch Lizars in London und durch C. v. Textor***) in Würzburg mit Erfolg durchgeführt, schien Anfangs geringen Anklang bei den Wundärzten zu finden. Wenig-

*) Mémoires de la Société de chirurgie de Paris. 1851. T. II. S. 615.

**) Ried a. W. S. 117.

***) Ueber Wiedererzeugung der Knochen nach Resectionen. 1842. S. 15.

stens konnte Ried bei Veröffentlichung seines Werks über die Resectionen erst fünfunddreissig Fälle von totaler Absetzung eines Oberkieferbeins zusammenbringen, von welchen 24 ein günstiges Resultat geliefert hatten*). Innerhalb der letzten Jahre ist dagegen diese Operation wohl in allen Ländern ziemlich häufig gemacht worden, so dass obige Zahl sich gegenwärtig gewiss leicht verdreifachen lässt.

Mott machte sie nach dem Zeugnisse Velpéau's vierzehnmal, Michaux**) funfzehnmal, Textor Vater und Sohn zusammen fünfmal, ich selbst seit 1848 achtmal, wozu noch drei Fälle von der Resection beider Oberkieferbeine kommen.

Erster Fall.

Albrecht Hofmann, 34 Jahr alt, aus Poppenreuth im Landgerichtsbezirke Müncheberg, von kräftiger Constitution, im Jünglingsalter häufig von Nasenbluten heimgesucht, bemerkte vor ungefähr dreizehn Jahren plötzlich einmal, dass seine rechte Nasenöffnung verstopft und angeschwollen sei. Er wandte sich an einen Arzt, der einen Polypen wahrzunehmen meinte und auch eine Aftermasse aus der Nase entfernte, worauf der Patient sich während eines Jahres erleichtert fühlte. Es traten wieder die früheren Erscheinungen ein, welche nach abermaliger Extraction einer Aftermasse zwar verschwanden, aber von jetzt an in kürzeren Zwischenräumen sich von Neuem einstellten, so dass der Kranke genöthigt war, sich alle drei Monate dieser Operation zu unterziehen. In den letzten 3 bis 4 Jahren war dies sogar alle Monate nöthig, und zu seinem Leidwesen bemerkte der Patient, dass diese letzten Extractionen ihm nicht mehr die grosse Erleichterung wie die früheren verschafften. Dazu kam ununterbrochenes Kopfweg und eine sehr in die Augen fallende Umfangszunahme der rechten Nasenhälfte im Vergleiche zur linken. Dies zusammen bewog den Kranken, bei uns Hülfe zu suchen.

Die Geschwulst erstreckte sich jetzt nach oben bis zum obern Orbitalbogen, nach rechts bis zur Hälfte der Wange, und entstellte sehr. Die Nasenscheidewand war nach links gedrängt und natürlich dadurch auch die linke Nasenhöhle verengert, das rechte Nasen- und Muschelbein in Folge des Drucks von dem Afterge-

*) a. W. S. 137.

**) a. W. S. 445.

bilde atrophirt und aus ihren natürlichen Stellungen getrieben. Drängte man die Wände des rechten Nasenlochs mittelst einer Kornzange auseinander, so sah man ein schwammiges Pseudoplasma, welches mikroskopisch untersucht Epithelialzellen zeigte. Mit der Sonde konnte man das mit den Wandungen der Nase überall adhärenthe Aftergebilde nicht umgehen. Das rechte Oberkieferbein war zwar zahnlos, aber gegen die Mundhöhle hin nicht aufgetrieben, und insofern schien es nicht wahrscheinlich, dass das Aftergebilde von der Highmorshöhle aus sich entwickelt habe.

Um über den eigentlichen Sitz und über die Ausbreitung der Geschwulst Gewissheit zu bekommen, führte ich am 22. August 1852 zwei im rechten Winkel zusammenstossende Schnitte, einen vom rechten innern Augenwinkel bis zum Nasenrücken, den andern von der Nasenwurzel in der Medianlinie des Nasenrückens durch die Oberlippe bis in den Mund [7] und löste den Hautlappen ab. Es zeigte sich nun, dass die Verbindung des rechten Oberkieferbeins mit dem Stirn- und Nasenbeine durch die Aftermasse aufgehoben war, welche aus der Highmorshöhle hervorkam und die ganze rechte Hälfte der Nase füllte. Somit war die totale Resection des rechten Oberkieferbeins dringend geboten, die ohne eine weitere Trennung der weichen Wangentheile durchgeführt werden konnte. Die Verbindungen desselben mit dem Jochbeine und mit dem linken Oberkieferknochen wurden, nach Ablösung des weichen Gaumens mit dem Messer, durch einen wagrechten Schnitt mittelst der Kettensäge gelöst, die ich, um die Alveolarfortsätze und die Gaumenflächen zu trennen, mit Hülfe der Bellocq'schen Röhre durch die erwähnte, im weichen Gaumen angebrachte Oeffnung und durch die Choanen geleitet hatte. Die Verbindung mit dem Stirn- und Nasenbeine war schon durch den in Folge des Drucks vom Pseudoplasma herbeigeführten Detritus aufgehoben. Da somit sämtliche festen Verbindungen dieses Oberkieferbeins gelöst waren, so genügte eine mässige Nachhülfe zur gänzlichen Dislocation des Knochens.

Die weitere Untersuchung bestätigte jetzt, dass die Aftermasse in der Highmorshöhle ihren Ursprung genommen. Sie hatte in ihren peripherischen Partieen ganz das Ansehen von Markschwamm, in der Mitte war sie eiterig zerfallen. Dieser Befund rechtfertigte somit vollkommen die Operation.

Die Blutung auf der Wundfläche war unbedeutend, und so wurde denn die Hautwunde durch sechzehn Nähte vereinigt und nach Bedeckung mit einem Ceratlappen mit kalten Ueberschlägen behandelt. Die Ernährung und die Stillung des

Durstes geschah an den ersten Tagen mittelst einer Spritze. Es folgte eine sehr mässige Reaction, und als am vierten Tage die Nähte gelöst wurden, zeigte sich die Wunde überall vereinigt, mit Ausnahme einer kleinen Partie zwischen dem Augenwinkel und der Nase, wo die Haut in Folge der Spannung der Wundränder brandig abgestorben war und der dadurch entstandene Substanzverlust durch Granulation sich zu ersetzen schien.

Nach sechs Wochen zeigten sich an der eben erwähnten Stelle und auf dem Rücken der Nase, auf und neben der hier verlaufenden Narbe kleine Geschwülste, die mit jedem Tage üppiger sich entwickelten und heftig schmerzten. Die mikroskopische Untersuchung bestätigte die Krebsnatur dieser Geschwülste, welche am 15. October, also acht Wochen nach der ersten Operation, extirpirt wurden. Der dadurch herbeigeführte Substanzverlust ward durch Verschiebung der durch einige Seitenschnitte gebildeten und abgelösten Hautlappen gedeckt. Gleichzeitig wurde auf der rechten Seite die sehr angeschwollene, harte, auch etwas empfindliche Unterkieferdrüse entfernt, welche nach der später vorgenommenen mikroskopischen Untersuchung krebsig entartet war. Diese Wunden heilten *per primam intentionem*.

Nach zehn Tagen klagte der Operirte über Mangel an Luft in dem rechten Nasenloche, das durch eine, einem Polypen nicht unähnliche Aftermasse verstopft war, welche extrahirt und mikroskopisch untersucht sich als Krebs erwies.

In der ersten Woche des November zeigten sich auf dem Rücken der Nase, im innern Augenwinkel und da, wo das rechte Oberkieferbein gesessen, neue Krebsnachschiebe, welche nach allen Richtungen hin, ganz besonders aber gegen die Mundhöhle hin, üppig hervortraten.

Am 11. November wurden diese Aftermassen abermals mit dem Messer entfernt, wobei ich einen Schnitt von der Glabella über den Rücken der Nase und durch die Mitte der Oberlippe führte, und die Haut, soweit das Pseudoplasma sich erstreckte, ablöste. Nur auf diese Weise konnte ich mir Licht verschaffen, wie weit die krebsige Zerstörung gehe, und es zeigte sich jetzt, dass diese bis zur hinteren Wand des Pharynx reichte, die Nasenscheidewand ganz nach links drängte und den Raum ausfüllte, welchen das rechte *Os maxillare superius* eingenommen. Dabei war der Bulbus nach allen Richtungen von diesem Pseudoplasma umgeben. Auch jetzt gelang es, die Krebsmasse vollständig zu entfernen, wobei das *Ferrum candens* zur Stillung der überaus heftigen Blutung angewendet werden musste.

Die Wunden wurden auch diesesmal wieder durch die blutige Naht vereinigt, aber sie heilten nur zum geringern Theile *per primam intentionem*.

Am 16. November hatte der Operirte einen heftigen Frostanfall, auf welchen erst trockene Hitze, dann ein starker Schweiss folgte. Mit diesem Tage fing das rechte Auge an einzuschumpfen, so dass Hornhaut und Liderhaut nicht mehr zu unterscheiden waren. Auch ging auf demselben das Sehvermögen verloren. An den nächsten Tagen war das Befinden erträglich, so dass der Operirte ausser dem Bette sein konnte und mit Behagen die ihm gereichten Speisen verzehrte.

Am 29. November wurden auf der oberen Partie der Nase drei Geschwülste von einer Linie im Durchmesser sichtbar; am 1. December fingen sie an zu schmerzen und zu exulceriren. Ebenso füllte sich die rechte Nasenöffnung wieder mit Aftermasse. Einen abermaligen operativen Eingriff wies der Kranke zurück, verliess am 4. December das Hospital und kehrte in seine Heimath zurück, wo er nach wenigen Wochen starb.

Zweiter Fall.

Johann Stehr, 5 Jahre alt, aus Eckenhaid im Landger. Lauf, ein kräftiger, dem Anscheine nach übrigens gesunder Knabe, war an Markschwamm des rechten Augapfels erkrankt, daher ihm derselbe im Frühjahr 1848 zu Nürnberg extirpirt worden war. Im September desselben Jahres füllte sich die rechte Orbita von neuem mit einem Pseudoplasma, das im November abermals extirpirt, im Februar 1849 wieder erschienen war und von neuem ausgeschnitten ward. Aber auch jetzt kam ein Nachschub der Geschwulst, welche diesesmal überaus schnell zunahm und zuletzt fast die ganze rechte Gesichtshälfte einnahm.

Bei der am 26. Mai 1849 nochmals ausgeführten Excision des Aftergewächses stellte sich heraus, dass es den Boden der Orbita durchbrochen und die ganze Highmorshöhle füllte. Zur Beseitigung alles Krankhaften war die Resection des ganzen Oberkieferbeins nöthig, welche nach Spaltung der Wange durch einen von der Mitte des Jochbeins bis in den Mund geführten Schnitt und nach Ablösung der weichen Theile mit Hülfe der Kettensäge (durch den damaligen Assistenz-Arzt Dr. Cnopf) durchgeführt ward. Die Operation bot keine besondere Schwierigkeit und war von keinem grossen Blutverluste begleitet.

Der Knabe war während der Dauer der Operation im Chloroformschlaf erhalten worden; dieser hielt auch nach Beendigung derselben noch an, dabei erfolgte einigemal Erbrechen, der Puls blieb klein, die Haut kühl, der Lippenrand blan, und fünf Stunden nach der Operation erfolgte der Tod, von keinen besonderen Zufällen begleitet.

Die Section zeigte die Decke der Orbita an zwei Stellen perforirt, den rechten Sehnerven stark injicirt, erweicht und verkleinert; alle inneren Organe gesund, in keinem eine Spur von Krebs oder Markschwamm.

Die mikroskopische Untersuchung des Pseudoplasma ergab nichts, was auf einen bösartigen Charakter desselben hingedeutet hätte. Es fanden sich Zellgewebsfasern, viele Eiterkörperchen und Exsudatzellen, bei welchen unter Anwendung von Essigsäure der Kern deutlich hervortrat, und ausserdem noch viele neugebildete Gefässe.

Trotz dieses Ergebnisses der mikroskopischen Untersuchung, welche übrigens nicht nur durch mich und meinen Assistenzarzt allein gemacht, sondern auch durch einen in mikroskopischen Untersuchungen sehr geübten Collegen wiederholt worden war, dürfte es doch keinem Zweifel unterliegen, dass wir hier mit einem Krebsübel zu thun gehabt hatten.

Dritter Fall.

Totale Resection des rechten Oberkieferbeins mit theilweiser Wegnahme des Jochbeins.

Frau Pfarrerin Steffani aus Laucha bei Waltershausen im Herzogthum Sachsen-Gotha, 31 Jahr alt, Mutter mehrerer Kinder, von gracilem Körperbau, früher niemals von besonderen Krankheiten heimgesucht, wurde plötzlich von heftigen Schmerzen in der rechten Wange befallen. Man entfernte zwei von Caries ergriffene Zähne, der Zustand blieb derselbe, das rechte Oberkieferbein schwoll an und bei der Berührung steigerten sich die Schmerzen. Ein *Empyema antri Highmori* vermuthend, paracentesirte man durch eine Alveola, aber es fand sich kein Eiter.

Die Kranke suchte am 2. October 1851 Hülfe in unserer Klinik. Es war ein merkliches Missverhältniss zwischen der rechten und linken Gesichtshälfte, das rechte Oberkieferbein nach aussen und gegen die Mundhöhle zu bedeutend hervor-

getrieben, die Respiration bei horizontaler Lage im Bette erschwert, bei aufrechter Stellung wesentlich leichter. Dazu kam starke Salivation und Unfähigkeit, die Kiefern weit von einander zu entfernen. Die Geschwulst war besonders prall gegen das Jochbein, unverschieblich, ohne Fluctuation, sehr empfindlich.

Das rechte Oberkieferbein und der angrenzende Theil des Jochbeins waren der Boden des Pseudoplasma, dessen Entstehung und rasche Entwicklung unter anhaltenden heftigen Schmerzen einen bösartigen Charakter vermuthen liessen und namentlich auf Markschwamm deuteten.

Das Allgemeinbefinden der Patientin war befriedigend, alle ihre Functionen waren geregelt. Sie unterzog sich am 3. October der ihr unter solchen Umständen angerathenen Absetzung des kranken Oberkieferbeins und eines Stücks vom Jochbeine. Sie sass auf einem Stuhle, ihren Kopf fixirte ein hinter ihr stehender Gehülfe, welcher seine Finger gegen den untern Rand des Unterkiefers fest andrückte, wodurch eine bedeutende Blutung aus den bei der Operation durchschnittenen Arterien verhütet wurde. Nachdem die Frau durch Chloroform anästhesirt war, führte ich einen Schnitt vom Anfange des Jochbogens über die Wange in den rechten Mundwinkel und löste die sehr gespannte Haut so weit ab, als das Aftergewächs sich erstreckte, welches nicht allein das rechte Oberkieferbein und einen Theil des *Os zygomaticum* einnahm, sondern sich sogar bis in den inneren Augenwinkel hin ausdehnte. Nach Freimachung des untern Orbitalrandes führte ich durch die untere Augengrubenspalte die Kettensäge und vollbrachte die Lösung der Knochenverbindung so, dass alles Krankhafte mit fortgenommen wurde. Dieser Act bot insofern einige Schwierigkeit, als die gekrümmte Nadel, mit welcher die Kettensäge durch die *Fossa orbitalis inferior* hinter die Oberkiefer-Jochbeinverbindung geleitet wird, Anfangs in die nach allen Seiten hin sehr ausgebreitete Aftermasse gerieth und in dieser förmlich stecken blieb.

Der zuvor erwähnte Schnitt durch die Wange verschaffte hinreichenden Raum, um vermittelt der Kettensäge auch die Verbindung des Oberkieferbeins mit dem Nasenbeine trennen zu können.

Nach Ablösung des weichen Gaumensegels vom hintern Rande des knöchernen Gaumens und nach Durchschneidung der Gaumenhaut auf der Mittellinie des Gaumengewölbes leitete ich vermittelt der Bellocc'schen Röhre die Kettensäge durch den untern Nasenkanal, und vollbrachte so die Trennung dieser festesten Verbindung mit dem linken Oberkieferbein. Ein mässiger Druck mit einem

Hebel genügte zur Lösung der noch übrigen, verhältnissmässig schwachen Adhärenzen.

Es fand sich jetzt, dass einige Theile der Aftermasse sich von der Hauptgeschwulst abgelöst hatten und mit der hintern Wand des Pharynx zusammenhingen. Nachdem auch diese entfernt, eine Arterie unterbunden und durch kalte Einspritzungen die parenchymatöse Blutung gestillt war, wurde die Wangenwunde durch zwölf Nähte (Insectennadeln mit vulcanisirten Kautschukstreifen nach Rigal) vereinigt, mit einem gefensternten Ceratlappen bedeckt und kalt fomentirt. Fleischbrühe und Getränk wurde der Operirten an den ersten drei Tagen mittelst einer Spritze beigebracht.

Es trat keine bedeutende Reaction ein und nach Entfernung der Nadeln am vierten Tage wurde die Wunde, mit Ausnahme eines zwei Linien grossen Stücks am obern Ende, vereinigt angetroffen.

Am zehnten Tage nach der Operation war die Frau im Stande, die ziemlich weite Heimreise anzutreten. Zu dieser Zeit konnte sie flüssige Nahrungsmittel ohne Mühe mittelst eines Löffels nehmen, ihre Sprache war im Vergleich zu den ersten Tagen nach der Operation um Vieles verständlicher geworden.

Einige Wochen nach ihrer Rückkehr bildeten sich auf dem linken Oberarme zwei sehr umfangreiche Furunkeln aus, die durch Cataplasmen in Eiterung versetzt wurden. Nachdem diese beseitigt waren, erfolgte eine starke Anschwellung der Unterkiefer- und Unterzungen-Drüsen auf der rechten Seite des Halses, welche überdies knochenhart wurden. Anfangs December entstanden auf der innern Seite der rechten Wange neben der Narbe zwei exulcerirende Knoten, auch trat Dacryocystitis ein. Zugleich empfand die Frau heftige Schmerzen in der rechten Seite des Gesichts und des Halses. Dadurch wurde das Essen wieder erschwert, indess der Appetit und die Verdauung gut waren. Anfangs Januar 1852 magerte die Frau sichtbar ab und zeigte einen grossen Kräfteverlust. Gegen Ende Januar verwandelten sich die angeschwollenen Halsdrüsen in ein offenes Krebsgeschwür, es stellte sich hectisches Fieber ein, am 11. Februar 1852 erfolgte der Tod; also achtzehn Wochen nach der Operation.

Vierter Fall.**Totale Resection des rechten Oberkieferbeins und partielle Wegnahme des rechten Jochbeins.**

Barbara Hildenstein aus Dietersdorf, 38 Jahr alt, früher von keiner erwähnenswerthen Krankheit heimgesucht, von gesundem Aussehen und kräftigem Körperbau, bemerkte seit der Mitte Februars 1848 in der Mitte der rechten Oberkiefergegend eine harte, flintenkugelgrosse, unschmerzhaftige Geschwulst, die bis zum Juni sich nicht veränderte, dann aber schnell grösser und schmerzhaft wurde.

Bei der Aufnahme der Kranken am 10. August in das Clinicum füllte die harte, unbewegliche, mit breiter Basis auf dem rechten Oberkieferknochen sitzende und über einen grossen Theil des Jochbeins ausgebreitete Geschwulst die ganze rechte Wange aus, so dass die Nase dadurch nach links, der rechte Mundwinkel nach abwärts und das rechte Ohr nach aufwärts gedrängt war. Ihre Länge, im schiefen Durchmesser gemessen, betrug sechs Zoll, ihre Breite fünf Zoll. Die Backenzähne des rechten Oberkiefers waren ausgefallen, der Augenzahn und die Schneidezähne dagegen vorhanden und gesund. Durch die Alveolen der ausgefallenen Backenzähne gelangte man nicht in die Highmorshöhle. Die Gaumenwölbung war natürlich, die Geschwulst selbst nicht höckerig, sondern abgerundet, sehr empfindlich gegen jede Berührung und der Sitz permanenter heftiger Schmerzen, welche von hier aus sich über die ganze rechte Gesichtshälfte verbreiteten. Die äussere Haut über der Geschwulst war gesund und verschieblich, das rechte Auge thränend, die rechte Augenlidspalte weniger gross, als die linke. Das linke Oberkieferbein, der Unterkiefer, die Ohrspeichel- und die Unterkieferdrüsen waren nicht krankhaft verändert, der Appetit gut, alle Se- und Excretionen ungestört, Zeichen einer Dyscrasie nicht vorhanden.

Ob die Geschwulst von der vordern Wand des Oberkieferbeins oder aus der Höhle desselben sich entwickelt hatte, liess sich nicht ermitteln, die natürliche Beschaffenheit der Gaumenwölbung liess eher das erstere, als das letztere vermuthen.

Aus dem Entwicklungsgange und aus den ununterbrochen anhaltenden Schmerzen musste man auf Krebs schliessen, und eben deshalb schien die Wegnahme des ganzen Oberkieferbeins nebst Resection des Jochbeins einer partiellen Resection des *Os maxill. superius* vorzuziehen zu sein.

Die Operation wurde am 11. August 1848 in folgender Weise gemacht:

Nachdem die Kranke durch Chloroform anästhesirt worden war, ward von der Mitte zwischen dem Ohre und dem äussern Augenwinkel ein bogenförmiger Schnitt gegen den rechten Mundwinkel, aber nicht in die Commissur des Mundes, sondern vier bis fünf Linien von derselben durch die Oberlippe geführt. Einen zweiten, fast drei Zoll langen Schnitt machte ich vom äussern Rande des aufsteigenden Astes des Unterkiefers bis zur Mitte des erstern. Beide Schnitte erhielten dadurch die Gestalt eines Sporns und waren erforderlich, um die Geschwulst gehörig blosszulegen.

Nach vorsichtiger Ablösung der Weichtheile vom Knochen und nach Zurücklegung der Wundlappen trennte ich den Jochbogen hart am Schläfenbeine mit der Liston'schen schneidenden Zange, führte sodann durch die untere Spalte der Orbita die Kettensäge und liess diese so wirken, dass die dem Oberkieferbeine zunächst liegenden zwei Drittheile des *Os zygomaticum* mit abgesägt wurden. Hierauf führte ich die Kettensäge durch ein in der innern Wand der Orbita angelegtes Loch zur knöchernen Nasenöffnung heraus und trennte den Nasenfortsatz des Oberkieferbeins. Nach Herausnahme des ersten Schneidezahns rechter Seits durchschnitt ich die Gaumenhaut neben der Mittellinie und trennte das Gaumensegel vom hintern Rande des harten Gaumens, leitete mit Hülfe der Bellocq'schen Röhre die Kettensäge durch den untern Nasengang, und vollbrachte so die Trennung des rechten Oberkieferbeins an seiner Verbindungsstelle mit dem linken in der Richtung des untern Nasencanals, mithin an der Stelle, wo die Gaumenhaut durchschnitten worden war.

Die Kranke hatte bei der Operation sehr wenig Blut verloren, nicht ein Gefäss war unterbunden worden. Um einer etwaigen Nachblutung schnell begegnen zu können, ward die Anlegung des Verbandes bis fünf Uhr Abends, also fünf Stunden, verschoben. Die Vereinigung der Wunden der Weichtheile geschah dann durch sechzehn umwundene Nähte, worauf nach Bedeckung der rechten Wange mit einem Ceratlappen kalte Ueberschläge gemacht wurden. Getränk und Fleischbrühe erhielt die Operirte in den ersten Tagen vermittelst einer Spritze. Es trat eine sehr geringe Reaction ein, nur das untere Augenlid entzündete sich mässig. Am vierten Tage wurden die Nähte entfernt, es war eine vollständige Vereinigung erfolgt. Am siebenten Tage schon war die Sprache verständlicher und die Ernährung mit Hülfe eines Löffels möglich, die Operirte ausser dem Bette, mit

Stricken beschäftigt. Am zehnten Tage, an welchem ich die Operirte der physikalisch-medicinischen Gesellschaft vorstellte, war die Wundfläche innerhalb des Mundes vollständig vernarbt, die Wange mässig eingefallen, die Sprache verständlich. Die Ernährung ging leicht von statten. Am eilften Tage reiste die Operirte nach Hause, wo sie Ende December 1849, also fast sechszehn Monate nach überstandener Operation, einem Krebsrecidive erlag, das, drei Wochen früher entstanden, schnell zum Tode führte.

Fünfter Fall.

Sophie Schmidt aus Hof, 28 Jahre alt, bemerkte im Jahre 1844 an der vordern und untern Partie des rechten Oberkieferbeins eine harte, unschmerzhaftige Geschwulst von der Grösse einer welschen Nuss. Später wurden hier die Zähne schmerzhaft und wackelnd, und fielen nach und nach aus, mit Ausnahme des Schneidezahns. In den letzten Jahren gewann das Aftergebilde sehr an Umfang und bestimmte endlich die Kranke, sich nach ärztlicher Hülfe umzusehen. Am 12. Juni 1852 kam sie in die chirurgische Klinik. Es sprach sich ein sehr auffallendes Missverhältniss zwischen der linken und rechten Gesichtshälfte aus, welche letztere merklich grösser und gewölbt war, in Folge dessen das Auge kleiner, der Mundwinkel verzogen und die Nase nach der entgegengesetzten Seite gedrängt erschien. Dazu kam eine näselnde Sprache, etwas erschwertes Schlucken, sehr beeinträchtigt Kauen, starke Dehnung der weichen Wangentheile. Bei geöffnetem Munde und nach Entfernung der weichen Wangentheile sah man ein festes, abgerundetes Pseudoplasma, welches die vordere Fläche des Oberkiefers, den *Processus alveolaris* und den Gaumentheil dieses Knochens einnahm, beim Schliessen des Mundes die Zunge berührte und die Eindrücke von den Zähnen des Unterkiefers zeigte. Eine *Punctio exploratoria* liess eine feste Masse unterscheiden und rief eine ziemlich copiöse Blutung hervor. Berührungen der Geschwulst verursachten einigen Schmerz, alle Functionen des Mädchens waren geregelt.

Der Umfang des Aftergebildes und sein nach den Antecedentien kaum in Zweifel zu ziehender bösariger Charakter forderte die Wegnahme des ganzen rechten Oberkieferbeins, welche am 13. Juni in folgender Weise geschah.

Ein von der Mitte des Wangenbeins beginnender, in schiefer Richtung durch die Wange und drei Linien von dem Mundwinkel durch die Oberlippe geführter Schnitt genügte, um von dem Oberkieferbeine alle Weichtheile so weit abzulösen, dass die Oberkiefer-Jochbeinverbindung und der Nasenfortsatz mit Hülfe der Kettensäge getrennt werden konnten. Nachdem dies geschehen, ward das Gaumensegel von dem hintern Rande des harten Gaumens auf der rechten Seite abgelöst, mittelst der Belloccq'schen Röhre die Kettensäge durch den untern Nasenkanal geführt und so die Trennung von dem gesunden linken Oberkieferbeine bewirkt. Der durch diese Eingriffe aus seinen festeren Verbindungen schon gelöste Knochen wurde nun, nachdem auch der Maxillarnerve vor seinem Eintritte in den Infraorbitalkanal durchschnitten worden war, mittelst des aufgesetzten Meissels und durch einen leichten Schlag mit dem Hammer auf denselben vollständig dislocirt, und nach Durchschneidung der Verbindung zwischen dem Oberkieferbeine und dem Keilbeine mittelst einer kräftigen Cooper'schen Scheere war die vollständige Exstirpation geschehen. Die Blutung stand unter Einspritzung kalten Wassers, worauf die Wangenwunde einige Stunden später durch zehn blutige Nähte vereinigt ward.

Eine Reaction trat fast gar nicht ein. Die Operirte nahm gleich am ersten Tage mittelst eines Löffels etwas Fleischbrühe, welche sie am Abend sogar aus der Tasse trank. Bei Tage schlief sie viel, weniger bei Nacht, wo ziehende Schmerzen in der Umgebung des linken Auges sie daran hinderten.

Am vierten Tage, wo die Nähte entfernt wurden, ward die Wunde überall vereinigt angetroffen. Am achten Tage war die Heilung vollständig, die Wange aber noch etwas geschwollen.

Versuche mit riechenden Blumen bestätigten bei dieser Operation die von Rudolph Wagner ausgesprochene Ansicht, dass das Fehlen der untern Muschel eine Geruchsverminderung zur Folge habe, durchaus nicht, indem die Operirte auf beiden Seiten alle Gerüche gleich gut wahrnehmen und unterscheiden konnte. Auch wollen wir hier an einen von J. Larrey*) mitgetheilten Fall erinnern, wo ungeachtet der Zerstörung aller Aeste des Trigemini, den Nasalnerven mit einbegriffen, der Geruchssinn sich erhalten hatte.

*) Clinique chirurgicale 1830. T. II. S. 38.

Das Pseudoplasma bestand vorzugsweise aus zum grossen Theile schon vollständig entwickelten Fasern, welche hier, wie in den meisten Geschwülsten, den Charakter des Bindegewebes hatten. Die noch in der Entwicklung begriffenen hatten die Gestalt der sogenannten geschwänzten Zellen, zeichneten sich aber dadurch aus, dass die Mehrzahl dieser geschwänzten Zellen ein Zerfallen in Bindegewebfibrillen, namentlich an den Endpunkten, erkennen liessen. Bezüglich der Anordnung der Fasern, welche die Geschwulst hauptsächlich zusammensetzten, ist hervorzuheben, dass dieselben rundliche oder oblonge Lücken oder Hohlräume von $0,02—0,03'''$ zwischen sich frei liessen, welche in dem weicheren Theile der Geschwulst zahlreicher, in dem festeren dagegen minder häufig waren. Diese Lücken waren durch zellige Gebilde ausgefüllt. Man bemerkte darin zwar nur wenige Zellen, welche sich bei ziemlicher Grösse des Kerns durch Kleinheit der Zellenhülle auszeichneten, und deren Durchmesser nicht über $0,005'''$ ging, dagegen zahlreiche, leicht granulirte Klümpchen oder Zellenkerne von $0,003'''—0,004'''$ Durchmesser, bei welchen eine Differenzirung in Kern und Hülle nicht vor sich gegangen zu sein schien. Nur selten begegnete man Körnerhaufen, deren Durchmesser sich nicht über $0,006—0,007'''$ erhob.

Was diese Geschwulst vor ähnlichen auszeichnete, war das massenhafte Vorkommen von Cholestearintafeln. Schon mit blossen Auge konnte man an dem mikroskopischen Präparate ein eigenthümliches, crystallinisches Flimmern erkennen, das seinen Grund in diesen ausserordentlich zahlreich vorhandenen Fettcry stallen hatte. Diese Tafeln von verschiedener Grösse lagen in dem Gewebe zwischen den Faserpartieen der Geschwulst.

Die Operirte war am Ende der zweiten Woche vollkommen genesen in die Heimath zurückgereist. Auch hatte die Sprache sich gebessert, die Anschwellung der Wange sich wesentlich gemindert und die Entstellung war verhältnissmässig gering.

Eine Untersuchung der Operirten am 8. September 1853 ergab Folgendes: Die Sprache war näselnd und oft unverständlich, die rechte Gesichtshälfte flacher und mehr eingesunken als die linke, die rechte Augenlidspalte öffnete sich nur halb so weit, als die linke, das rechte Auge stand fast einen halben Zoll tiefer, als das linke. Das Sehvermögen war auf demselben ungetrübt, aber alle Objecte wurden doppelt gesehen. Dazu kam starkes Thränen im rechten Auge und eine stechende Empfindung in demselben. Bewegen konnte die Operirte das Auge nach

allen Richtungen. Der Geruch war sehr scharf. Von dem früheren Uebel hatte sich bisher keine Spur gezeigt. Ueber das vorhandene Missverhältniss zwischen beiden Gesichtshälften äusserte sie sich missvergnügt.

Sechster Fall.

Resection des rechten Oberkieferbeins, des rechten Jochbeins und der rechten Hälfte des Unterkiefers.

Adam Gerbing, 18 Jahr alt, aus Sommersdorf, von kräftiger, untersetzter Statur, früher gesund und wenigstens von keiner erwähnenswerthen Krankheit heimgesucht, bemerkte Ende Mai's in der rechten Parotidengegend vor dem Ohre eine abgerundete Geschwulst von der Grösse einer Haselnuss, welche von einem zu Rathe gezogenen Arzte für eine durch Erkältung herbeigeführte partielle Anschwellung der Ohrspeicheldrüse angesehen und unbeachtet gelassen wurde. Die Geschwulst nahm indessen an Circumferenz zu, besonders geschah dies in den letzten sechs Wochen, wo sie überdies schmerzhaft wurde, sich über die ganze rechte Gesichtshälfte ausdehnte, das Sprechen, Kauen und Schlucken sehr erschwerte und überdies Eingenommenheit des Kopfes, unruhigen und schnarchenden Schlaf herbeiführte.

Als der Kranke am 6. October 1852 Hülfe in der Klinik suchte, erstreckte sich das Aftergewächs vom untern Rande der rechten Orbita über die ganze Wange bis über den untern Rand der rechten Unterkieferhälfte hinaus, und vom äussern Rande des aufsteigenden Astes der Mandibula bis zur Nase, welche letztere nach der linken Seite gedrängt und zusammengedrückt war. Die Wangenhaut über dem Pseudoplasma war bis zum Bersten angespannt, das Missverhältniss zwischen rechter und linker Gesichtshälfte gross, die Entstellung bedeutend, die Sprache näselnd und unverständlich, das Schlucken erschwert. Der Kranke konnte die Kiefer kaum einen halben Zoll weit von einander entfernen, welches die Untersuchung von der Mundhöhle aus in hohem Grade erschwerte. Doch liess sich so viel ermitteln, dass das Aftergewächs aus zwei Abtheilungen bestand, deren eine vom Oberkiefer und deren zweite vom Unterkiefer ausging, die in gleichem Grade nach aussen gegen die Weichtheile der Wange und nach innen gegen die Mundhöhle zu sich entwickelt und die Zunge sammt dem Unterzungengewebe gegen die linke Kieferhälfte

hin gedrängt hatten. Dabei waren die beiden Abtheilungen fest aufeinander liegend, wie in einander gekeilt, so dass man weder mit dem Finger, noch mit der Sonde zwischen sie dringen, auch nicht sie umgehen konnte. Die Consistenz dieses Pseudoplasma war nicht überall gleich, an einigen Stellen zeigte sich eine auffallende Härte, an anderen eine übermässige Weichheit, die Berührung dieser letzteren verursachte Schmerz und Blutung; die Oberfläche der Geschwulst war nicht glatt, sondern höckerig. Eine *Punctio exploratoria* liess eine breiweiche Masse im Centrum erkennen, die unter dem Mikroskope viele Krebszellen zeigte. Das Schlucken war dergestalt erschwert, dass der Kranke nur Flüssiges und dünnen Brei zu sich nehmen konnte. Im Uebrigen waren die Functionen geregelt und das Aussehen des Kranken gut, wenigstens frei vom Ausdrücke der Krebsdyscrasie.

Sowohl die Entstehung und die rasche Entwicklung des Pseudoplasma, als auch seine übrige Beschaffenheit liessen kaum einen Zweifel, dass wir hier mit einem Krebse zu thun hatten. Um das Aftergewächs zu entfernen, musste das rechte Jochbein, das rechte Oberkieferbein und etwas über die rechte Hälfte der Mandibula fortgenommen werden, welche Operation ich am 9. October in nachstehender Weise an dem durch Chloroform anästhesirten Kranken durchführte:

Durch einen fünfzehn Linien vom äussern Winkel des rechten Auges beginnenden, am äusseren Rande des aufsteigenden Astes und an der Basis der Mandibula bis zum Kinne fortgeführten Schnitt, in welchen ich einen zweiten Schnitt von dem freien Rande des Mundes aus fallen liess, wurden die Weichtheile getrennt und der hierdurch bezeichnete Lappen gegen das Auge hin von der darunter gelegenen Geschwulst abgelöst und über die Stirne gelegt. Nachdem dies geschehen, konnte ich mich von dem Umfange des Aftergewächses überzeugen, welches die rechte Unterkieferhälfte, den rechten Oberkieferknochen und das Jochbein ergriffen hatte, und aus zwei Abtheilungen bestand, deren grössere untere die rechte Unterkieferhälfte in sich aufgenommen, indess die obere vom rechten Joch- und Oberkieferbeine ausging.

Die Trennung des Joch- und Oberkieferbeins geschah an dieser Stelle und an der Verbindung mit dem Stirnbeine mittelst der Liston'schen schneidenden Zange. Die Verbindung mit dem linken Oberkieferbeine löste ich dagegen mit der Jeffray'schen Kettensäge, und zwar in der Art, dass ich die Bellocq'sche Röhre nicht, wie gewöhnlich, durch die Nase in die Mundhöhle zur Aufnahme der

Kettensäge führte, sondern dieselbe durch eine links neben der Uvula im weichen Gaumen angebrachte Oeffnung zum linken Nasenloche herausleitete und so die Kettensäge durch die Mundhöhle in die Nasenhöhle gelangen liess. Durch dieses Verfahren wurde überdies auch ein Theil des linken Oberkieferknochens mit weggenommen, was um so nöthiger war, als die Krankheit sich auch über diese Partie schon ausgebreitet hatte. Nach Trennung dieser Verbindungen gelang die Entfernung des von Krebsmasse ganz infiltrirten Knochens sehr leicht, und es bedurfte hier nicht einmal mehr des Gebrauchs eines Meissels und Hammers, indem ein mässiger Druck mit der Hand schon genügte.

Den Unterkiefer durchsägte ich an der Stelle des ersten linken Schneidezahns mit der Kettensäge; der Kronen- und Gelenkfortsatz waren schon zerstört, daher die weitere Lösung der rechten Unterkieferhälfte keine Schwierigkeit bot.

Nach Entfernung aller krebsig infiltrirten Weichtheile und nach Unterbindung von vier spritzenden Arterien wurden die Wundränder mit einander in Contact gesetzt und darin durch siebzehn umschlungene und fünf Knopfnähte erhalten, überdies mit einem gefensterten Ceratlappen bedeckt und kalte Ueberschläge gemacht.

Unmittelbar nachdem der Operirte in sein Bett gebracht worden war, verlangte er Fleischbrühe und Wasser, welche ihm mittelst einer Spritze beigebracht wurden. Am folgenden Tage konnte er beides schon mittelst eines Löffels zu sich nehmen, vom dritten Tage an sogar aus einer Tasse trinken. Die Nächte verliefen ruhig, und es trat so zu sagen keine Reaction ein.

Als am 12. October der Verband erneuert und die Nähte entfernt wurden, zeigte sich überall eine Vereinigung. Die rechte Gesichtshälfte war sehr eingefallen, ohne alle Resistenz, das rechte Auge sehr aus der Orbita hervorgetreten.

Die anatomische Untersuchung der exstirpirten Theile zeigte den Oberkieferknochen dergestalt von Krebsmassen durchdrungen, dass man im Innern keine Spur von der Highmorshöhle mehr entdecken und auch vom Knochen selbst nur noch Andeutungen auffinden konnte. Zähne waren nicht mehr vorhanden. Ebenso war die resecirte Unterkieferhälfte ganz von Krebsmasse infiltrirt und hier fast nirgends mehr eine Spur von Knochen. An der der *Fossa glenoidalis* entsprechenden Partie der Geschwulst fand sich eine Spur von dem Knorpelüberzug des *Processus condyloideus*, ungefähr vier Linien von diesem entfernt ein Knochenfragment, wahrscheinlich ein Ueberbleibsel von dem zerstörten Gelenkfortsatze. Im

Innern des Aftergebildes waren cystenartige Höhlen und diese theils mit Blut, theils mit einer gallertartigen Masse ausgefüllt, welche unter dem Mikroskope Zellen der verschiedensten Art, nämlich runde, ovale, spindelförmige, granulirte, mit Kernen, Mutterzellen, bei sehr sparsamer Faserung zeigte.

Nach vorn ging das Pseudoplasma in den Unterkiefer über, welcher hier aufgelockert und ebenfalls mit Krebsmasse infiltrirt erschien, übrigens aber noch die Form und Beschaffenheit eines Knochens und drei lockere Zähne in den Alveolen hatte.

Am 14. October, also am fünften Tage, zeigte sich der Operirte sehr theilnahmlos, nahm nur wenig Getränk und Nahrung und schlummerte viel. Sein Puls war klein und von achtzig Schlägen. In der darauf folgenden Nacht delirirte der Kranke und machte mehrere Versuche, das Bett zu verlassen. Am 15. October war die Apathie noch mehr ausgesprochen, er wies jede Nahrung und jedes Getränk zurück, der Puls war noch mehr gesunken, der Stuhlgang und die Harnsecretion natürlich, die Wunde in den Weichtheilen geheilt, die äussere Haut und die Zunge trocken, die acustische Exploration liess weder jetzt noch später Abnormes auffinden, und der Operirte selbst klagte über nichts. Der apathische Zustand hielt bis zum 26. October an. In der darauf folgenden Nacht trat grosse Aufregung ein, der Kranke wälzte sich im Bette herum und machte mehrere Versuche, es zu verlassen, so dass er nur mit grosser Mühe zurückgehalten werden konnte. Der rechte Bulbus war mehr hervorgetrieben, die Hornhaut trübe und in der Mitte gespalten. Die nächste Nacht verlief eben so unruhig, wie die Nacht zuvor. Am 29. October wies der Kranke alle Nahrung zurück und fuhr zuweilen unter Wimmern aus seinem apathischen Zustande in die Höhe, die untern Extremitäten waren gegen den Unterleib hinaufgezogen, die linke Hand gelähmt, während die rechte beim Aufheben zitterte; Decubitus am Kreuzbeine.

Grosse Unruhe in der Nacht vom 29. auf den 30. October, Flockenlesen. Am 30. October glanzlose Beschaffenheit auch des linken Auges, dagegen Esslust. Die Nacht vom 30. auf den 31. Oct. verlief sehr unruhig. Zunahme des Collapsus und des Decubitus, sehr kleiner und frequenter Puls am 1. November; vollkommener Sopor, unverständliche Sprache und grosse Abnahme der Kräfte, nebst spontaner Darm- und Harnentleerung am 5. November, Zurückweisen jeder Nahrung am 6. November, Abends 7 Uhr erfolgte der Tod so ruhig, dass dies von der anwesenden Wärterin nicht bemerkt ward.

Die chemische Analyse des Pseudoplasma durch Freiherrn v. Bibra ergab Folgendes:

1000 gaben Asche . . .	7,35
Chlornatrium	15,70
Schwefelsaures Alkali . .	0,87
Phosphorsaures Alkali . .	62,31
Phosphorsaures Eisen . .	21,12
	<hr/>
	100,00

Die Autopsie zeigte grosse Abmagerung, trockene und spröde Beschaffenheit des subcutanen Zellgewebes, Fettarmuth bei ziemlich guter Musculatur. Das auffallend kleine Herz war von den noch kleineren atrophischen Lungen nicht bedeckt.

Die linke Lunge war nach allen Richtungen hin leicht mit dem Brustfelle verwachsen. Der obere Lappen zeigte an der Spitze ein normales lufthaltiges, reich pigmentirtes Gewebe, in den dem unteren Lappen zu gelegenen Partieen mehrere Abscesse vom Umfange einer Bohne bis zur Grösse einer Wallnuss.

Der untere Lappen enthielt viele Abscesse von dem Umfange einer Wallnuss, welche zum Theil die *Pleura pulmonalis* durchbrochen hatten und Reste zerstörten Lungengewebes neben dickem Eiter umschlossen. Die Pleura umgab die Mündungen der perforirten und mit scharf abgeschnittenen Rändern versehenen Abscesse. Die Basis des linken unteren Lappens war der Sitz von zahlreichen croupösen Lobularpneumonien (Hepatisation) und von mässigem Oedem. Das Gewebe war hier brüchig.

Fast dieselben Erscheinungen bot die rechte Lunge, auch hier waren Abscesse von demselben Umfange und von derselben Beschaffenheit, wie in der linken.

In den Pleurasäcken fand sich ungefähr ein halbes Maass von einer gelblich-serösen Flüssigkeit mit Faserstofflocken vermischt. Ein ähnliches Fluidum war im Pericardium, das Herz, seine Kleinheit abgerechnet, normal.

In der Milz ein ziemlich umfangreicher Abscess, der nach oben perforirt hatte, mit Entleerung des Contentum's gegen das Zwerchfell zu. Im Uebrigen war die Milz von normaler Beschaffenheit, die Leber gesund.

In der Beckenhöhle partielle Peritonitis, Ablagerung einer serösen, mit Flocken vermischten Flüssigkeit, wodurch das *S. romanum* corrodirt und injicirt war.

In der hintern Hälfte der rechten Hemisphäre des grossen Gehirns und in der Nähe des *Centrum semiovale* Vieuss. ein bis an die Ventrikel reichender umfangreicher Abscess, die Gehirnsubstanz um diesen Abscess erweicht, die Rindensubstanz blutarm.

In der rechten Orbita Krebsmasse, welche den Bulbus nach vorn drängte, den Sehnerven umgab und die knöchernen Wände der Orbita in atrophischen und erweichten Zustand versetzt hatte.

Nach diesem Ergebnisse der Leichenöffnung war der Tod also durch Pyämie erfolgt, welche im Leben sich in keiner Weise ausgesprochen hatte, was um so auffallender erscheinen muss, als die Abscesse in den Lungen, in der Milz und im Gehirn einen bedeutenden Umfang hatten. Kein Schüttelfrost hatte stattgefunden, keine ermattenden Schweisse und keine cyanotische Hautfarbe waren eingetreten, somit hatten alle die Symptome gefehlt, durch welche eine Pyämie sich auszusprechen pflegt. Dazu kam, dass die Operationswunde ohne alle Eiterung, *per primam intentionem* geheilt war, so dass also hier von einer Eiterinfection durch die Venen nicht wohl die Rede sein kann. Die acustische Exploration hatte uns auch hier im Stich gelassen, wenigstens uns auf ein so umfangreiches Erkranktsein der Lungen nicht hingeleitet. Uebrigens kann es nicht auffallen, wenn bei so atrophischen Lungen, wie im vorliegenden Falle, der Percussionston hell und nicht gedämpft erscheint.

Die nächtlichen Delirien, von welchen der Vorstorbene heimgesucht worden war, die Lähmung der linken Hand und das Zittern der rechten machten den Verdacht eines Gehirnabscesses rege, und wir bekennen, dass wir, durch einige andere Fälle ähnlicher Art darauf hingeleitet, einen Gehirnabscess vermuthet hatten. Was uns abhielt, einen solchen bestimmter zu diagnosticiren, war der Umstand, dass in jenen anderen Fällen die Delirien so zu sagen ohne alle Unterbrechung anhielten, während sie hier intermittirten, so dass der Kranke sich längere Zeit vollkommen bewusst war und sich auch von allen Kopfschmerzen frei erklärte, welche in den erwähnten anderen Fällen den Delirien vorhergingen und einen überaus heftigen Charakter entwickelt hatten.

Mir ist kein gleicher Fall in den Annalen unserer Wissenschaft vorgekommen. Der von W. Hetling*) veröffentlichte beschränkte sich auf die Excision einer Unterkieferhälfte und auf die partielle Resection eines Oberkiefers wegen Osteosarcom.

Siebenter Fall.

Totale Resection des rechten Oberkieferbeins wegen *Cystosarcoma phyllodes*.

Margaretha Sauthner, 21 Jahr alt, von Bädelsdorf bei Bamberg, suchte am 10. October 1853 Hülfe wegen einer Geschwulst der rechten Gesichtshälfte, welche vor einem bis anderthalb Jahren sich zu entwickeln angefangen hatte und niemals von Schmerzen begleitet gewesen war. Die rechte Seite des Gesichts war dadurch bedeutend entstellt, die äussere Haut gespannt, beide Augenlider ödematös. Die Geschwulst, von dem Umfange eines grossen Apfels, nahm die ganze rechte Wange ein, war nicht verschieblich, fast nach allen Seiten hin gleichmässig entwickelt, der rechte Nasengang durch die angedrängte Geschwulst so zusammengedrückt, dass die äussere Wand sich an die Nasenscheidewand anlehnte, in Folge dessen der rechte Nasengang völlig impermeabel war. Der Gaumentheil dieses Oberkieferbeins war gegen die Mundhöhle zu getrieben, sämtliche Zähne des rechten Oberkieferknochens wackelnd, das Zahnfleisch und die Schleimhaut des Mundes gesund. Die Berührung verursachte keinen Schmerz. Da sich die Geschwulst auch nach oben zu entwickelt hatte, so war die rechte Orbita in ihrer Räumlichkeit beeinträchtigt. Ueber den Sitz des Aftergebildes in der Highmorshöhle konnte kein Zweifel sein. Anders war es, einen Ausspruch über die Natur desselben zu thun. Die verhältnissmässig langsame und schmerzlose Entwicklung liess vermuthen, dass man mit keiner Krebsgeschwulst zu thun habe. Somit hätte man den Versuch mit einer partiellen Resection wagen und namentlich die vordere Wand wegnehmen und versuchen können, ob mit Erhaltung der übrigen Theile dieses Oberkieferbeins das Aftergebilde sich entfernen lasse. Dennoch

*) Zeitschr für die ges. Medicin, herausgeg. von Dieffenbach, Fricke und Oppenheim. B. I. S. 111.

zog ich die totale Entfernung des ganzen Oberkieferknochens als das sicherste Mittel zu einer radicalen Heilung vor, die am 13. October nach Anwendung des Chloroforms in folgender Weise durchgeführt ward:

Um weder den Facialnerven, noch den *Ductus Stenonianus* zu verletzen, führte ich von der Mitte der Glabella einen Schnitt über die Mittellinie des Nasenrückens und der Nasenspitze, in gleicher Richtung die Oberlippe spaltend, und löste sodann die Haut und alle Weichtheile so weit vom Oberkieferbeine ab, dass die Verbindungen dieses Knochens mit dem Nasen- und Stirnbeine einerseits und mit dem Jochbeine andererseits zugänglich wurden. Die ersteren trennte ich mit der Liston'schen schneidenden Zange, die letzteren mit der Kettensäge. Nach Durchschneidung des Gaumensegels führte ich die Bellocq'sche Röhre durch die Mundhöhle in den rechten Nasengang, schob sodann die Feder derselben vor, welche nun aus der Nasenöffnung hervortrat und die an das Ohr derselben befestigte Kettensäge durch den Nasenkanal und die Spalte im Gaumensegel führte. Die Trennung der Verbindung der beiden Oberkieferbeine vollführte ich in der Art, dass ich die Kettensäge zwischen den beiden mittleren Schneidezähnen anlegte und wirken liess. Die Verbindung des so aus seinen Hauptverbindungen nunmehr gelösten rechten Oberkieferbeins mit dem Keilbeine ward durch Aufsetzen eines stumpfen Meissels und einige leichte Hammerschläge auf denselben aufgehoben.

Die nicht sehr bedeutende Blutung stand unter der Anwendung kalter Einspritzungen.

Die durch den einzigen Längenschnitt getrennten Weichtheile wurden einander genähert und die Wundränder durch fünf Serrefines, fünf Carlsbader Nadeln und vier Knopfnähte in Contact erhalten. Nach eilf Stunden geschah die Abnahme der Serrefines; an ihre Stelle kamen schmale Streifen englischen Pflasters, hierüber ein Ceratlappen und kalte Ueberschläge.

Bald nach der Operation erhielt die Kranke Fleischbrühe mittelst einer Spritze, ebenso am Abend, in gleicher Weise Zuckerwasser als Getränk. Es folgte eine sehr geringe Reaction; obwohl die Schmerzen unbedeutend waren, so verging die Nacht doch schlaflos.

Am 15. October Abends wurden die Nadeln, am Tage darauf auch die Knopfnähte entfernt. Auf dem Nasenrücken waren die Wundlefen nicht vollständig, sonst überall gut vereinigt. Am Abend liess ich Bleiwasserüberschläge machen, da die rechte Gesichtshälfte empfindlich und angeschwollen erschien.

Am 18. October stellte sich Erysipelas auf der rechten Gesichtshälfte ein, welches nach fünf Tagen unter einer kleienartigen Abschuppung sich verlor. Die Anfangs undeutliche Sprache besserte sich mit jedem Tage, während welcher Zeit die verlorenen Gaumentheile durch eine feste Narbenmasse sich ersetzten. Nur in der Mitte der rechten Gaumenhälfte blieb eine Oeffnung von sieben Linien im Durchmesser, welche, mittelst eines Schwammes verstopft, die Sprache wesentlich verbesserte. Am 20. November verliess das Mädchen, in keiner auffallenden Weise entstellt, das Hospital.

Die anatomische Untersuchung des entfernten Aftergebildes ergab eine knöchernerne Hülle mit flüssig-breiigem Inhalte. Die äussere Knochenhülle, offenbar die verdünnte Wand der Highmorshöhle, war eine Linie dick, der Inhalt derselben betrug ungefähr zwei Unzen. Die innere Seite der knöchernen Hülle war mit einer verdickten Schleimhaut bedeckt.

Unter dem Mikroskop erwies sich das Aftergebilde als Müller's *Cystosarcoma phyllodes*.

Achter Fall.

Adam Schirmer, 59 Jahr alt, Bäcker, von Kirchenlamitz in Oberfranken, früher gesund, von kräftigem Körperbau, wurde vor sechs Wochen von heftigen Schmerzen in den Zähnen des linken Oberkieferbeins heimgesucht, welche auch locker wurden, daher Schirmer sie nach vierzehntägigen, fast ununterbrochenen Leiden ausziehen liess. Die Schmerzen wurden dadurch nicht gemindert, sondern im Gegentheil heftiger, der linke Oberkiefer fing an, nach allen Richtungen hin anzuschwellen, so dass selbst das linke Auge in seiner Räumlichkeit beeinträchtigt erschien und die Mastication wesentlich gestört war. Am 18. März 1854 kam er in die hiesige Klinik.

Das linke Oberkieferbein hatte fast den dreifachen Umfang seiner natürlichen Grösse, und diese widernatürliche Ausdehnung sprach sich gegen die Mundhöhle, gegen die Orbita und nach der Wange zu in gleichem Grade aus, die Auftreibung war gleichmässig, ohne Höcker und ohne Vertiefungen, die Nase nach der rechten Seite hin geschoben, die linke Hälfte der Nasenhöhle durch das Aftergebilde ange-

füllt. Ueberall zeigte sich grosse Schmerzhaftigkeit, gesteigert durch die Berührung. Eine *Punctio exploratoria* liess eine breiartige Masse unterscheiden. Die linke Augenlidspalte war enger, als die rechte, die Bindehaut injicirt, das Oeffnen des Auges gehindert.

Das Allgemeinbefinden des Kranken war gut, die Verdauung gut, alle Secund- und Excretionen geregelt, nirgends weitere Spuren einer Dyscrasie.

Die überaus rasche Entwicklung des Pseudoplasma, welches ohne Zweifel in der Highmorshöhle begonnen, und die grosse Schmerzhaftigkeit sprachen für Markschwamm, die mikroskopische Untersuchung der aus dem linken Nasenloche entnommenen Aftermasse bestätigten es. Somit schritt ich am 20. März zur Resection des linken Oberkieferbeins. Von der Glabella aus führte ich über den Rücken der Nase und durch die Oberlippe in der Medianlinie einen Schnitt, legte durch Ablösung der Weichtheile von diesem Schnitte aus das linke Oberkieferbein frei und trennte hierauf mittelst der Kettensäge die Verbindungen mit dem Joch-, Stirn-, Nasenbeine und mit dem rechten Oberkieferknochen. Die Durchführung der Kettensäge mittelst der Bellocq'schen Röhre durch das linke Nasenloch zur Trennung der beiden Oberkieferbeine gelang nicht ohne Schwierigkeit, indem das Aftergebilde, bis zur Nasenscheidewand reichend, hier alle Räume ausfüllte und zugleich auch den ganzen hinteren Theil der Mundhöhle einnahm.

Nach Trennung der genannten Knochenverbindungen und nach Ablösung des weichen Gaumens mittelst des Messers gelang die Enucleation des Oberkieferbeins leicht unter Anwendung eines mässigen Drucks.

Nach dem Rathe von Michaux cauterisirte ich die Wundfläche mit einem glühenden Eisen, welches überdies die starke Blutung schnell sistirte. Nur eine Arterie hörte nicht eher auf zu bluten, als nach Anlegung einer Serrefine, indem die Anbringung einer Ligatur bei der tiefen unzugänglichen Lage des blutenden Gefässes nicht gelang.

Die Vereinigung der Wunde der Weichtheile geschah auf dem Rücken der Nase durch acht Nähte, auf der Oberlippe durch fünf Serrefines, die nach 24 Stunden entfernt und durch englische Pflasterstreifen ersetzt wurden. Die Wunde heilte überall *per primam intentionem* und die Narbe war lineär.

Die Ernährung geschah in der Art, dass am ersten Tage dem Operirten Fleischbrühe in die hintere Partie der Mundhöhle langsam eingespritzt wurde. Am

zweiten Tage nahm er selbst die Fleischbrühe mittelst eines Esslöffels, am dritten Tage trank er sie aus einer Tasse. Fieberbewegungen traten nicht ein.

Die Reinigung der Wundfläche innerhalb des Mundes geschah Anfangs durch Einspritzungen von warmem Wasser durch Mund und Nase, später durch Ausspülen des Mundes. Die Eiterung war mässig und minderte sich schnell, indess die Wundhöhle sich mit einer festen Narbenmasse füllte, womit auch die Sprache an Deutlichkeit gewann. In den ersten drei Tagen fehlte der Geruch am linken Nasenloche, indess der Operirte auf der rechten Seite alle Gerüche wahrnahm. Am vierten Tage unterschied er auch auf der linken Seite starkriechende Gegenstände, nach acht Tagen bemerkte er keinen Unterschied mehr zwischen beiden Seiten.

Die anatomische Untersuchung des resecirten Oberkiefers zeigte eine totale Metamorphose des Knochens. Die Highmorshöhle existirte nicht mehr, an ihrer Stelle war eine feste Aftermasse. Vom Knochen selbst war nichts übrig geblieben, als ganz dünne Knochenplättchen, die in die Aftermasse eingestreut waren. Selbst von der unteren knöchernen Wand der Orbita und von der vorderen Wand des Unterkiefers existirte keine Spur mehr. Die untere Nasenmuschel stellte sich als eine unförmlich zusammengerollte Leiste dar. An der Stelle des harten Gaumens war eine halb feste, halb weiche Aftermasse, die hügelartig aus den beinahe ganz geschwundenen Alveolen sich hervordrängte. Der erste Schneidezahn linker Seite steckte noch in dieser Aftermasse.

Die mikroskopische Untersuchung wies gewissermaassen zwei Elemente in dem Pseudoplasma nach, einmal einen milchigen Saft, welcher aus sparsamen Zellen und sehr vielen Kernen und Moleculen bestand, dann eine festere, aus fasernem Bindegewebe bestehende Masse, in deren Gefüge die oben erwähnten Knochenplättchen eingestreut waren. Die Schleimhautüberzüge des Gaumengewölbes und der Nasenmuschel waren zwar sehr verdünnt, aber in ihrem Gewebe von der angelehnten Aftermasse leicht zu unterscheiden.

Von diesen acht Operirten starben also fünf, und von diesen drei in Folge eines Krebsrecidives, welches bei dem 34 Jahr alten Albert Hofmann sechs Wochen, bei Frau Steffani acht Wochen, bei Barbara Gildenstein sechszehn Monate nach der Operation sich einstellte.

Adam Gerbing erlag der Pyämie, und bei dem fünfjährigen Johann Stahr war es zweifelhaft, ob die Operation oder das Chloroform den raschen Tod herbeiführte.

Somit gaben meine Beobachtungen ein ungünstigeres Resultat, als die von Michaux veröffentlichten Fälle, der von funfzehn Operirten einen an Pyämie und sechs in Folge eines Recidives der Krankheit verlor, während die acht übrigen zu Anfang des Jahres 1853 noch lebten, von welchen 2 vor $12\frac{2}{3}$ Jahren, 2 vor $9\frac{2}{3}$ Jahren, 1 vor 8 Jahren und 2 Monaten, 1 vor $5\frac{1}{3}$ Jahren, 2 vor $1\frac{1}{2}$ Jahren die totale Resection eines Oberkieferbeins überstanden hatten.

Pseudoplasmen, welche im Innern der Highmorshöhle ihren Ursprung haben, oder aus der Substanz des Knochens selbst hervorgehen, scheinen aber nach den bekannt gewordenen Fällen am häufigsten die Indication zur Exstirpation eines Oberkieferbeins zu geben. Meistens sind diese von krebsiger Natur, daher denn auch Recidive mit ihren traurigen Folgen zu besorgen bleiben.

In Bezug auf die Durchführung der Operation schliesse ich mich insofern Dupuytren an, dass, wenn die Wange durchschnitten wird, der hinter dem Kranken stehende und dessen Kopf fixirende Gehülfe seine Finger gegen den unteren Rand des Unterkiefers fest andrücken solle, weil dadurch allein schon eine bedeutende Blutung aus den bei der Operation verletzten Arterien verhindert wird.

Diesen Rath mag man besonders dann nicht unbeachtet lassen, wenn man, wie ich in vier Fällen that, einen Schnitt von der Mitte des Jochbeins in schiefer Richtung zum Munde führt. In diesem Falle ist es überdies besser, den Schnitt nicht in den Mundwinkel, sondern, wie Huguier will, einige Linien von der Commissur des Mundes durch den freien Lippenrand zu führen, indem auf diese Weise der *Ductus Stenonianus* sicher vermieden wird. Dass diese Schnittrichtung nicht überall passt, beweisen meine übrigen Fälle, wo ich die Trennung der Weichtheile durch andere Schnittrichtungen erzielte. Der Umfang der Geschwulst und die Beschaffenheit der harten und weichen Theile fordert die eine oder die andere Modification, die dem Ermessen des Operateurs anheimgegeben bleibt.

Die Spaltung der Weichtheile durch einen auf der Glabella beginnenden, über die Mitte des Nasenrückens und durch die Oberlippe fortgeführten Schnitt hat nicht allein die Schonung der Nerven und des *Ductus Stenonianus*, sondern auch das noch für sich, dass, wenn dieser Schnitt nicht genügen sollte, um leicht zu

der Stirn- und zu der Jochbeinverbindung zu gelangen, von der Glabella aus ein zweiter Schnitt in den inneren Augenwinkel [Dieffenbach*)], oder nach Heylen**) von der Commissur des Mundes aus ein solcher nach unten und hinten zu angelegt werden kann. Durch den einen wie durch den andern wird bei umfangreichen Geschwülsten viel Terrain gewonnen und namentlich der Zutritt zu der Jochbeinverbindung wesentlich erleichtert.

Zur Trennung des Jochfortsatzes, des Nasenfortsatzes und des Gaumenfortsatzes habe ich mich immer nur der Jeffray'schen Kettensäge oder der Liston'schen schneidenden Zange bedient und durch einen entsprechenden Druck mit einem stumpfen Meissel, vielleicht mit Beihülfe einiger leichter Hammerschläge die Enucleation des Knochens vollbracht. Dieses Verfahren ist ein viel milderes, als das von Gensoul angegebene und noch von mehreren Wundärzten beibehaltene, alle Knochenverbindungen ausschliesslich mit Meissel und Hammer zu lösen.

Um die Verbindung zwischen beiden Oberkieferbeinen mittelst der Kettensäge zu trennen, muss diese, nach Ablösung des Gaumensegels vom harten Gaumen, mit Hülfe der Bellocq'schen Röhre durch den unteren Nasengang und den Mund applicirt werden.

Obwohl gewöhnlich der Rath ertheilt wird, durch die Nase in den Mund die Bellocq'sche Röhre zu führen, so giebt es doch Fälle (No. 6 und 7), wo der umgekehrte Weg besser zum Ziele führt.

Die Extraction eines Schneidezahns ist nicht unter allen Umständen für die Handhabung der Kettensäge nöthig, wie solches aus mehreren meiner mitgetheilten Fälle hervorgeht.

Die bei Sophie Schmidt einige Zeit nach der Operation eingetretene abnorme Stellung des Auges fordert auf, den von Petrequin***) und von Hyrtl†) gegebenen Rath nicht ganz unbeachtet zu lassen, dass man die mit dem Oberkiefer nur leicht verbundene Periorbita durch Ablösung mit dem Messer conserviren und so dem Augapfel und seinen Umgebungen die feste Unterlage erhalten möge.

*) Die operative Chirurgie II. S. 39.

**) Annales de la Société de médecine d'Anvers 1845. Août, S. 419, und Bulletin de l'académie de méd. de Belg. T. XII. S. 379.

***) Traité d'anatomie chirurgicale S. 166.

†) Handbuch der topographischen Anatomie B. I. S. 249.

Nach den Versuchen, die ich an der Leiche gemacht habe, ist indessen diese Ablösung schwierig, wenigstens mit dem Messer, und man muss suchen, sie mit dem Osteotom zu vollbringen.

Nervenzufälle oder eine bedeutende Blutung, wovon Dieffenbach*) spricht, habe ich niemals beobachtet, wenigstens konnte ich einer Blutung durch Unterbindung oder durch örtliche Anwendung der Kälte ohne grosse Mühe Herr werden. Nichtsdestoweniger rathe ich, mit der Vereinigung der Wunde nicht allzusehr zu eilen, sondern dieselbe erst nach Ablauf einer oder einiger Stunden vorzunehmen.

Warum man, wie Dieffenbach will, die durch die Wegnahme des Knochens entstandene grosse Höhle mit Charpie ausfüllen soll, welche die Entzündung nur vermehrt und daher nicht nützt, sondern schaden muss, ist nicht wohl einzusehen.

Die Vereinigung der Wunden in den weichen Bedeckungen ist vermittelt der blutigen Naht und zwar vorzugsweise durch die umwundene Naht zu erzielen, welche auch selbst den Vorzug vor den Serrefines zu haben scheint. Gebraucht man diese auf dem Nasenrücken, wo also die Haut auf einer festen Unterlage ruht, so ersetze man sie schon nach zehn bis zwölf Stunden durch englische Pflasterstreifen. Lässt man sie länger liegen, so versetzen sie die Wundränder in Eiterung oder in ein brandiges Absterben, daher sie auch bei spannenden Wunden nicht tauglich erscheinen.

Die erste Erneuerung des Verbandes am dritten, spätestens am vierten Tage, zeigt in den meisten Fällen eine Vereinigung der Wundränder, und nach wenigen Tagen pflegt die Heilung vollständig erfolgt zu sein.

Dieffenbach verwirft für gewöhnlich die kalten Ueberschläge; ich habe sie immer anwenden lassen und gefunden, dass sie den Kranken gut bekamen; aber ich bedecke die Wunde nach Anlegung der Nähte mit einem einfachen Ceratlappen, und auf diesen kommen die *Epithemata frigida*, die ich aber selten länger, als 48 Stunden fortsetzen lasse.

Ist man genöthigt, mehr oder wenig von den weichen Theilen wegzunehmen, weil sie in den Krankheitsprocess mit verflochten waren, so versäume man nicht, unter Ablösung der Haut im weiteren oder geringeren Umfange, die Wundränder,

*) a W. S. 37.

mit Vermeidung aller Spannung, einander möglichst zu nähern und so eine directe Vereinigung herbeizuführen.

Die Operirten müssen an den ersten Tagen nur dünnflüssige Nahrungsmittel zu sich nehmen, welche gleich dem Getränke am besten vermittelt einer Spritze beigebracht werden, die vorn mit einem mehrere Zoll langen Ansatz versehen ist, welcher, auf die Zunge gelegt, bis zum Schlunde oder wenigstens bis auf die Zungenwurzel reicht. Wie meine Fälle zeigen, kann indessen die Spritze bald gegen einen Löffel und dieser gegen eine Tasse oder gegen ein Glas vertauscht werden. Die Mundhöhle ist täglich mehreremal durch lauwarme indifferente Einspritzungen von den sich ansammelnden Wundsecreten zu reinigen und frei zu erhalten.

Eine bedeutende Reaction, eine umfangreiche Entzündung des Gesichts oder eine Erweichung der Hornhaut, von welcher Blandin spricht, sah ich niemals folgen.

Michaux*) legt einen grossen Werth auf die Cauterisation der Wundfläche mittelst des *Ferrum candens*, in welcher er ein sicheres Mittel sieht, um Nachblutungen zu verhüten, an welchen Velpeau und Gerdy Operirte verloren, und um Recidiven vorzubeugen. Er machte nach allen Oberkieferresectionen davon Gebrauch, und glaubt diesem Verfahren seine allerdings überaus günstigen Resultate verdanken zu müssen. v. Walther hat wiederholt dieselbe Ansicht ausgesprochen. Die Reaction wird durch die Anwendung des glühenden Eisens nicht wesentlich gesteigert, und so mag denn dieses Verfahren Beachtung verdienen.

Die äussere Entstellung pflegt nach erfolgter Heilung nicht übermässig zu sein; die Wange erscheint natürlich collabirt, besonders in solchen Fällen, wo der Schnitt nicht in der Mittellinie des Gesichts, sondern vom Jochbeine bis zur Commissur des Mundes oder überhaupt durch die Wange geführt worden war. Die Sprache ist anfangs näselnd, aber sie verbessert sich in dem Grade, als die in Folge der Operation entstandene Höhle sich mit Narbengewebe füllt und sich verkleinert. Die Verschlussung derselben mittelst eines Schwammes hält die Speisen ab und nimmt zugleich der Sprache den widrigen näselnden Ton, daher durch dieses einfache Verfahren das Essen erleichtert, die Sprache deutlicher und wohlklingender

*) a. W. S. 386 und 445.

wird. Dies geschieht indessen nicht immer in gleichem Grade, wie unter andern der gegenwärtige Zustand der Sophie Schmidt beweist. Maisonneuve hat die Oeffnung durch einen Obturator aus Gutta percha zu verschliessen versucht, welcher sich indessen nicht bewährt zu haben scheint.

Die totale Resection beider Oberkiefer,

d. h. die vollständige Entfernung beider Oberkieferknochen aus ihren Verbindungen mit den übrigen Schädelknochen, wurde dreimal durch mich (1844, 1850 und 1852), zweimal durch Maisonneuve in Paris (1849 und 1850) gemacht. Der von Velpeau (*nouveaux éléments de médecine opératoire. T. II. p. 628*) erwähnte Fall über eine im Jahre 1824 durch Rogers durchgeführte derartige Operation scheint nur eine partielle Resection der beiden Oberkieferbeine gewesen zu sein, was auch bezüglich der durch Liston (*the Lancet 1836, 5. Nov. S. 237*) und durch Dupuytren (*leçons orales de clinique chirurgicale faites à l'hôtel-Dieu de Paris. 2ième édition. T. II. p. 453*) veröffentlichten Fälle gilt.

1. Andreas Schmidt, 23 Jahre alt, von Emmelsheim im Landgerichte Ellingen, kam in die chirurgische Klinik zu Erlangen am 13. Juni 1844 wegen einer Geschwulst, die nach der Aussage des Kranken vor einem Jahre in der hintern Partie des Gaumens entstanden war und von hier aus sich ziemlich gleichmässig über beide Oberkiefer ausgebreitet hatte. Durch dieses Aftergebilde, das mit jedem Tage an Umfang gewann, war die Nase in die Höhe gedrängt und zugleich platt gedrückt, der Gaumen gegen die Zunge hin getrieben, das Gesicht ödematös geschwollen und von affenartiger Form, das Athmen und das Schlucken erschwert, die Sprache undeutlich, der Schlaf unruhig und namentlich durch ängstliche Träume gestört. Mit Ausnahme der zwei mittleren Schneidezähne waren sämmtliche Zähne vorhanden, zwar locker, aber von gesunder Beschaffenheit. Die Geschwulst selbst war durchgängig fest, hügelig, bei der Berührung nicht besonders empfindlich, überdies über die beiden Oberkieferbeine nicht hinaus sich erstreckend. Dabei keine Spur einer Dyscrasie und überhaupt kein Zeichen früher überstandener Krankheiten. Erst in der letzten Zeit war die obere Gesichtshälfte und vor allem

die Oberkiefergegend von heftigen Schmerzen von Zeit zu Zeit heimgesucht worden. Aus diesen Antecedentien durfte man folgern, dass man mit keinem gutartigen Aftergebilde zu thun habe; im Gegentheil, alles wies auf die Wahrscheinlichkeit eines Markschwammes hin, der keine Exstirpation, sondern die Wegnahme seines Bodens forderte, was nur durch Resection beider Oberkieferknochen in diesem Falle erreicht werden konnte. Da eine solche Operation bisher noch nicht durchgeführt worden war, so durfte ich mir natürlich weder die Schwierigkeit, noch die mit einem so bedeutenden Eingriffe verbundenen Gefahren verhehlen, wogegen indessen auch das in Betracht kam, dass zur Stillung einer etwaigen bedeutenden Blutung hier alle Mittel geboten seien, und dass der mit einem solchen operativen Eingriffe nothwendig verbundene Schmerz kaum bedeutender, als bei verschiedenen anderen Operationen sein möchte. Uebrigens lag es nahe, dass mit der Beendigung der Operation noch nicht alle Gefahren beseitigt sein konnten und dass namentlich an eine secundäre Blutung, mehr noch aber an eine extensive und intensive Entzündung aller in der Nähe gelegenen Gebilde, selbst des Gehirns und seiner Häute gedacht werden musste, welche aber rein traumatischen Ursprungs, und somit durch entsprechende Mittel sowohl leicht zu verhüten, als auch zu beseitigen war.

Da es sich um die Beseitigung eines Uebels handelte, welches, sich selbst überlassen, allem Anscheine nach sich immer mehr ausbreiten und so selbst lebensgefährlich werden musste, so konnte die durch eine solche Operation herbeigeführte Entstellung kaum in Berücksichtigung kommen; sie konnte es um so weniger, als das Pseudoplasma selbst schon einen hohen Grad von Entstellung mit sich führte, die durch die Beseitigung des Aftergebildes jedenfalls gemindert werden durfte.

Somit traten die mit der Operation verbundenen Gefahren und ihre nächsten Folgen, gegenüber den zu hoffenden günstigen Resultaten, in den Hintergrund, und ich vollführte die totale Resection beider Oberkiefer in folgender Weise:

Der Kopf des auf einem Stuhle sitzenden Kranken war gegen die Brust eines hinter ihm stehenden Gehülfen gelehnt und in dieser Stellung festgehalten. Ich führte nun zwei Schnitte von den äusseren Augenwinkeln bis in die Mundwinkel und löste sodann alle weichen Theile bis zu den innern Augenwinkeln und bis zu den Nasenknochen von der Geschwulst ab. Nachdem der hierdurch gebildete Lappen nach oben über die Stirn geschlagen und auch der untere Orbitalrand bis

zur *Fossa infraorbitalis inferior* frei gemacht war, wurde auf beiden Seiten mittelst der durch die untere Augengrubenspalte geführten Kettensäge die Verbindung zwischen dem Oberkieferbeine und dem Jochbeine beseitigt. In derselben Weise geschah die Trennung dieses Knochens aus seiner Verbindung mit dem Nasenbeine. Hiernächst wurde das Pflugschaarbein sammt den übrigen noch vorhandenen Verbindungen mit einer Scheere durchschnitten und das Gaumensegel von dem hinteren Rande des harten Gaumens abgetrennt, worauf der Druck mit einem Meissel auf die obere Partie der Geschwulst zur Dislocirung der aus ihren Hauptverbindungen gelösten zwei Oberkieferknochen und zur Beendigung der Operation ausreichte, welche drei Viertelstunden gedauert, indem dreimalige Ohnmachten des Kranken ziemlich lange Unterbrechungen nöthig gemacht hatten.

Der Blutverlust war dabei kein übermässig grosser gewesen, indem Torsion und Compression genügten, um die Blutungen während und nach der Operation zu stillen.

Man hatte eine tiefe Höhle vor sich, die durch die Wegräumung der zwischen Mund- und Nasenhöhle bestehenden natürlichen Scheidewand entstanden war und eigentlich einen sehr widrigen Eindruck machte.

Die beiden Längswunden in den Wangen wurden durch sechsundzwanzig blutige Nähte mittelst Insectennadeln vereinigt und sodann kalte Ueberschläge gemacht. Die Ernährung des Operirten geschah am ersten Tage mittelst einer Spritze, durch welche Fleischbrühe und ein kühlendes Getränk ihm beigebracht ward, am zweiten Tage schon mittelst eines Löffels, am dritten und vierten Tage nahm er Flüssigkeiten schon aus einer Tasse. Es trat keine besondere Reaction ein.

Bei der ersten Erneuerung des Verbandes am vierten Tage fanden sich die beiden Wangenwunden fast überall vereinigt, und nur an einzelnen Punkten entstand später eine oberflächliche Eiterung.

Am fünften August, also dreizehn Tage nach der Operation, wurde Schmidt der physicalisch-medicinischen Societät vorgestellt, am 25. d. M., also am 32sten Tage nach der Operation, in die Heimath entlassen. Aeusserlich sprach sich keine Entstellung aus, indem die beiden vom Jochbogen aus den äussern Augenwinkeln bis in die Mundwinkel geführten Schnitte sehr schön geheilt waren. Im Innern des Mundes bemerkte man nur in der Medianlinie eine dreizehn Linien lange und drei Linien breite Spalte, die weggenommenen Theile waren durch eine feste Nar-

benmasse ersetzt, welche an der Peripherie fest, gegen die Spalte zu etwas ödematös erschien. Das Gaumensegel und die Uvula waren wider Erwarten an ihrem natürlichen Platze und von normaler Beschaffenheit, das Essen und Trinken ging ungehindert von Statten; die Sprache war jetzt besser, d. h. verständlicher als vor der Operation, die Nase hatte eine mehr natürliche Form und war nicht mehr, wie früher, in die Höhe gedrängt und platt gedrückt, die Respiration frei, der Schlaf natürlich.

Das Aftergebilde, in welches die beiden Oberkiefer umgewandelt waren, erschien als eine feste, harte, speckartige, dabei blutreiche Masse, in welcher bei der mikroskopischen Untersuchung die Zellenbildung vorherrschte.

Nach Verlauf von einem halben Jahre befand der Operirte sich vollkommen wohl, so dass er selbst alle Feldarbeiten verrichten konnte. Sieben Monate später dagegen ging uns die Nachricht zu, dass an der Stirn des Operirten sich ein neues Aftergebilde entwickelte, das unter qualvollen Schmerzen rasch einen grossen Umfang gewann und im October 1845 (funfzehn Monate nach der Operation) den Tod herbeiführte.

2. Joh. Georg Lochner, von Schnelldorf im Landgerichtsbezirk Feuchtwangen, 55 Jahre alt, früher von keiner erheblichen Krankheit heimgesucht, bekam vor zwölf Jahren auf der rechten Seite der Oberlippe eine Krebsgeschwulst, die langsam sich vergrösserte und nach drei Jahren durch das Messer beseitigt wurde.

Während zweier Jahre blieb der Mann von einem Recidive verschont; dann aber entstand neben der Schnittnarbe eine warzenartige Erhöhung, welche unter Schmerzen sich in ein offenes Krebsgeschwür verwandelte, das sich über die ganze rechte Hälfte der Oberlippe, über den rechten Nasenflügel und den Gaumen ausbreitete.

Beim Eintritte des Kranken in die chirurgische Klinik am 21. Januar 1850 war sein Zustand folgender:

Ein ekelerregendes Krebsgeschwür erstreckte sich von dem rechten Mundwinkel über den grössten Theil der Oberlippe zur Nase und hatte auch den rechten Nasenflügel beinahe ganz zerstört. In gleicher Weise war auch der knorpelige

Theil der Nasenscheidewand von dem Uebel ergriffen, so dass die grössere Hälfte der Oberlippe und mehr als die Hälfte der Nase in eine mit Fungositäten übersäete Geschwürfläche verwandelt erschien, die leicht blutete und bei der leisesten Berührung heftig schmerzte. Das ganze Gaumengewölbe war gleichfalls in eine höckerige Krebsgeschwulst degenerirt, welche sich über beide Oberkieferbeine gleich stark ausdehnte und alles bis zum Insertionspunkte des Gaumensegels am knöchernen Gaumen gleich sehr ergriffen hatte. Einzelne Zahnreste steckten noch in den Alveolen und vermehrten den widrigen Eindruck, den der Anblick dieses Kranken um so mehr hervorrief, als eine aashaft stinkende Jauche die Geschwürfläche überzog und als der Patient die deutlichen Spuren eines langwierigen, die Kräfte untergrabenden Uebels trug, indem der Körper abgemagert, die Gesichtsfarbe erdfahl, die Züge verfallen waren.

Zur Erhaltung des Kranken war die Beseitigung der Krebsgeschwulst nöthig, die einen solchen Umfang gewonnen, dass die totale Resection beider Oberkieferknochen, die Exstirpation des grössten Theils der Oberlippe und aller vom Krebse ergriffenen harten und weichen Theile der Nase nothwendig erschien, mithin eine Operation, die ohne einen bedeutenden Eingriff nicht durchgeführt werden konnte, welcher eine starke Entstellung nothwendig zur Folge haben musste. Aber in einem Falle, wo es sich um Erhaltung oder selbst auch nur um eine Fristung des Lebens handelte, trat die Berücksichtigung einer Entstellung in den Hintergrund.

Bei der am 21. Januar 1850 vorgenommenen Operation, nachdem der Kranke durch Chloroform anästhesirt war, führte ich von der Mitte der Jochbeine bis in die entsprechenden Mundwinkel zwei schief verlaufende Schnitte, durch die ich einen grossen, stumpfwinkligen, viereckigen Lappen erhielt, den ich von den Oberkieferknochen ablöste und über die Stirn legte, worauf ich auch den unteren Augenhöhlenrand bis zur unteren Augengrubenspalte an beiden Augen frei machte.

Da aber, wie schon erwähnt, ein grosser Theil der Oberlippe und eine bedeutende Partie der Nase auch vom Krebs ergriffen war und mithin abgetragen werden musste, so wurde der zuvor gebildete stumpfwinkelige Lappen dadurch in zwei ungleiche Theile getheilt, wobei ein bedeutender Substanzverlust nicht vermieden werden konnte. Den Ueberrest der Nasenscheidenwand, das Pflugschaarbein und dessen Verbindung mit dem Siebbeine durchschnitt ich mit einer Scheere.

Nach Ablösung der seitlichen Weichtheile vom Knochen bis zum Spalte zwischen dem Oberkieferbeine und dem Flügelfortsatze des Keilbeins ward die Verbindung des linken Jochbeins mit dem linken Oberkieferbeine mittelst der durch die *Fossa infraorbitalis* geführten Kettensäge getrennt. Auf der rechten Seite dagegen vollbrachte ich die Trennung dieser Verbindung zwischen Joch- und Oberkieferbein, sowie die Trennung des rechten und linken Nasenfortsatzes mit der Liston'schen schneidenden Knochenzange.

Nach Ablösung des weichen Gaumensegels vom knöchernen Gaumen wurden die hinteren Verbindungen zwischen den Oberkieferbeinen und den Flügelfortsätzen des Keilbeins durch hebelartige Bewegungen mit einem in die Nasenöffnung gesetzten Meissel getrennt, womit die Operation beendigt war, indem nun die beiden Oberkieferbeine, überall gelöst, weggenommen werden konnten. Zur Stillung der Blutung genügte Eiswasser und die Unterbindung einer Arterie.

Wir hatten eine umfangreiche und tiefe Höhle vor uns, und die Entstellung war in diesem Falle noch grösser, als in dem ersten, schon deshalb, weil hier auch ein Theil der Nase und der grössere Theil der Oberlippe weggenommen worden.

Unmittelbar nach beendigter Operation vereinigte ich nur die Schnittwunde in der rechten Wange theils durch Knopfnähte, theils durch die unwundene Naht. Sodann wurde der Operirte in sein Bett gebracht und ihm Fleischbrühe, theils mit einer Spritze, theils mit einem Löffel eingeflösst. Nach drei Stunden trat eine ziemlich heftige Blutung in der Schnittwunde der linken Wange aus der *Arteria coronaria* ein, die erst nach Vereinigung dieser Wunde durch die blutige Naht aufhörte.

Um den durch Abtragung der rechten Hälfte der Oberlippe und des rechten Nasenflügels herbeigeführten Substanzverlust möglichst zu decken, erzielte ich durch Verschiebung seitlich abgelöster Hautpartieen aus der rechten und linken Wange eine Annäherung der beiden Wangenhälften, welche ich durch die unwundene Naht mit einander vereinigt erhielt.

Ausser der örtlichen Anwendung der Kälte ward nichts weiter angeordnet. Am Abend erhielt der Operirte wieder Fleischbrühe, sein Getränk war Wasser mit Himbeersyrup. Die erste Nacht verlief ruhig; der Kranke erwachte sehr erquickt aus einem mehrstündigen, ruhigen Schläfe. Dagegen waren sämtliche Theile des Gesichts ödematös geschwollen und besonders in der Nähe der Suturen sehr gespannt, was mich bestimmte, die Ueberschläge aus kaltem Wasser durch Bleiwas-

serfomentationen zu ersetzen. Die Ernährung des Operirten geschah am zweiten Tage, wie am ersten; der am Abende des ersten Tages eine Frequenz von 90 Schlägen zeigende und zugleich etwas gesunkene Puls wurde langsamer und voller, und die zweite Nacht verlief so ruhig, wie die erste.

Am vierten Tage wurde ein Theil der Nähte, am fünften der Rest derselben entfernt. Die von den äusseren Augenwinkeln bis zu den Commissuren des Mundes geführten Schnitte waren schön vereinigt, dagegen war die zwischen der rechten und linken Wangenhälfte zur Deckung des Verlustes in der Oberlippe versuchte Vereinigung nicht gelungen.

Die Vernarbung ging rasch von statten, und hiermit verminderte sich selbst die Entstellung des Gesichts, welche durch den Mangel der Nasenscheidewand, eines grossen Theils vom Nasenflügel und der Oberlippe nothwendig herbeigeführt worden war.

Am 18. Februar, also am 29. Tage nach der Operation, waren die Wundränder in der Wange und in der Oberlippe, wo eine Vereinigung nicht zu Stande gekommen, vollständig vernarbt. Ebenso war im Innern der Mundhöhle eine befriedigende Vernarbung erfolgt. Im oberen Theile derselben sah man die senkrechte Platte des Siebbeins, sowie die grossen und kleinen Siebbeinmuscheln, im Gaumensegel eine rundliche Oeffnung von einem Zoll im Durchmesser. Durch den Defect in der Oberlippe und den Mangel des rechten Nasenflügels war auf der rechten Gesichtseite eine längliche, dreieckige Spalte, deren Basis dem Munde und deren Spitze der Nasenwurzel entsprach.

Sowohl das Trinken als auch das Essen von weichgekochtem Gemüse und Brei ging leicht von statten, dagegen war die Sprache sehr unverständlich; aber sie gewann wesentlich, sobald man die Oeffnung im weichen Gaumen mit einem Schwamme verstopfte, und in einem noch höheren Grade war dies der Fall, sobald noch ausserdem die Spalte in der Wange auf irgend eine Art verstopft wurde.

Ich hatte wohl in Berücksichtigung genommen, ob die Defecte an der Nase und an der Oberlippe nicht durch einen organischen Wiederersatz sich ausgleichen liessen. Die durch ein festes Narbengewebe entstellten benachbarten Weichtheile eigneten sich indessen hierzu durchaus nicht, sowie auch das Alter und die constitutionelle Beschaffenheit des Operirten von einem neuen Transplantationsversuche um so weniger ein günstiges Resultat erwarten liessen, als der erste Versuch, unmittelbar nach der Resection der beiden Oberkiefer, eine Vereinigung durch

Verschiebung der Hautlappen zu erzielen, nicht zum Zwecke geführt hatte. Unter solchen Umständen erschien es also nicht rätlich, das Experiment zu machen, von der Stirn oder von einer andern Körperregion her ein Hautstück zur Beseitigung des in Rede stehenden Defects zu nehmen.

Auch bei diesem Operirten machten wir dieselbe Beobachtung, wie in dem ersten Falle, dass die weichen Theile des Gesichts, welche durch Entfernung der beiden Oberkieferbeine eigentlich ihren Hauptstützpunkt verloren hatten, in keiner Weise collabirten, und dass somit von dieser Seite her keine Entstellung herbeigeführt ward, während nach der Resection eines Oberkieferbeins eine Entstellung durch Einsinken der Weichtheile nicht auszubleiben pflegt, wie ich in allen den Fällen wahrgenommen, wo ich die Resection eines Oberkieferbeins entweder selbst gemacht hatte oder durch andere machen sah.

Die mikroskopische Untersuchung des Aftergebildes in den beiden Oberkieferknochen des J. G. Lochner erwies Markschwamm.

Durch das Pfarramt der Heimath des Joh. G. Lochner ging uns später die Nachricht zu, dass der Operirte bis Anfang September's 1851, also fast zwanzig Monate nach der überstandenen Operation sich wohl befunden; alsdann sei der Krebs wieder zum Vorschein gekommen und habe sich über das ganze Gesicht, die Augen, den Pharynx und Larynx ausgebreitet; am 9. December 1851 sei der Tod erfolgt.

3. Johann Baptist Hieroth, 21 Jahre alt, aus Hausheim, sehr mager und von gracilem Körperbau, übrigens niemals bedeutend krank, bekam Anfangs Februar 1852 plötzlich heftige Schmerzen in den zwei letzten Backzähnen des linken Oberkieferbeins, welche später locker wurden, daher der Kranke sie sich ausziehen liess. Trotzdem dauerten die Schmerzen fort, endlich floss Eiter aus den zwei Alveolen, und der *Processus alveolaris* exfolirte sich an dieser Stelle. Drei Monate später schwoll der harte und der weiche Gaumen, die Sprache wurde näselnd und die Schmerzen erreichten einen unerträglichen Grad. Am 28. Juli 1852 kam der Kranke in unsere Klinik.

Der harte Gaumen war an drei Stellen perforirt, grade in der Mitte, wo die perforirte Stelle vier Linien im Durchmesser hatte, an der linken Seite, wo

früher die ausgezogenen Backenzähne gesessen, und auf der rechten Seite neben dem zweiten oberen Backzahne.

Aus diesen drei Oeffnungen floss eine stinkende, jauchige, missfarbige Flüssigkeit, und die durch diese Oeffnungen geführte Sonde berührte wuchernde Massen. Die das Gaumengewölbe überziehenden Weichtheile waren aufgelockert, geschwürig und missfarbig. An dem Gaumensegel war ein auch in die Tiefe gehendes und ausgebreitetes Geschwür, welches namentlich sich über die Basis der Uvula erstreckte und diese beinahe vollständig abgelöst hatte. Dieses Geschwür zeigte nach Form, Secret, Umgebung ganz die Beschaffenheit eines Krebsgeschwürs, und die mikroskopische Untersuchung einiger Theilchen von diesem Geschwür bestätigte die Krebsnatur des Uebels.

Obwohl die genaueste Untersuchung auch nicht die leiseste Spur einer früheren syphilitischen Ansteckung auffinden liess, welche überdies der in geschlechtlicher Beziehung wenig entwickelte Kranke auf's Bestimmteste negirte, so wurde doch ein vorsichtiger Gebrauch mit dem Zittmann'schen Decocte gemacht, und zwar in der Art, dass der Kranke abwechselnd an einem Tage eine halbe Flasche von der starken und am folgenden eine gleiche Quantität von der schwachen Abkochung zu nehmen hatte. — Das Uebel wurde hierdurch aber in keiner Weise sistirt, im Gegentheile machte es rapide Fortschritte, so dass am 13. August die Uvula abgetrennt und die Sprache ganz unverständlich geworden war.

Die durch die mikroskopische Untersuchung bestätigte krebsige Natur des Uebels, seine schnelle Ausbreitung auf der Oberfläche und in der Tiefe, die in letzter Zeit besonders auffallend gewordene Abmagerung und Kräfteabnahme des Kranken machten es nöthig, dass dem Uebel schnelle Grenzen gesetzt würden, und rechtfertigten die Resection beider Oberkieferknochen, durch welche Operation es allein möglich war, alles Kranke zu entfernen. Vielleicht hätte es genügt, nur das linke Oberkieferbein vollständig und von dem rechten ein Drittel oder die Hälfte zu entfernen. Leider lehrt aber die Erfahrung, dass partielle Resectionen der Oberkiefer, auch wenn durch sie alles Krankhafte entfernt wird, die gehoffte radicale Hülfe nicht bringen, und dass früher oder später von dem zurückgelassenen Knochentheile das Uebel wieder zum Vorschein kommt, dessen wegen die Operation vorgenommen worden war.

So schritt ich denn am 13. August zur Resection beider Oberkiefer an dem durch Chloroform-Inhalationen anästhesirten, auf einem Lehnstuhle sitzenden

Kranken, dessen Kopf gegen die Brust eines hinter dem Stuhle stehenden Assistenten gelehnt und fixirt war, in folgender Weise:

Von der Mitte des Jochbeins führte ich auf der linken und auf der rechten Seite des Gesichts einen Schnitt bis in die Mundwinkel, und trennte nun den durch die zwei Schnitte angedeuteten, viereckigen, stumpfwinkligen Lappen von dem knöchernen Gerüste des Gesichts, den ich sodann über die Stirn legte. Nachdem ich den unteren Augenhöhlenrand bis zur unteren Augenhöhlepalte an beiden Augen frei gemacht, löste ich auf beiden Seiten mit Hülfe der Kettensäge die Verbindungen zwischen dem Jochbeine und dem Oberkieferbeine. Die Lösung der Verbindungen mit dem Nasenbeine geschah auch mit Hülfe der Kettensäge, nur modificirte ich diese gewöhnlich in zwei Acten bestehende Trennung in der Art, dass ich eine mässig gekrümmte Nadel, an welcher die Jeffray'sche Säge befestigt ist, nach dem von Maison neuve gegebenen Rathe durch die inneren Wände der beiden Orbitae und durch die Nasenscheidewand führte, und durch diese Oeffnung auch die Kettensäge nachschleppte, mit welcher ich so die beiden Nasenfortsätze, die Nasenscheidewand, das Pflugschaarbein und die Verbindungen mit dem Siebbeine trennte. Nach Ablösung des weichen Gaumens versuchte ich nun, die so aus ihren Hauptverbindungen getrennten, mit einander vereinigt gelassenen Oberkieferbeine durch einen Druck mit einem Stemmeisen vollends zu enucleiren, was mir bei den früheren Operationen ohne besondere Mühe gelungen war. Diesmal konnte ich aber erst zum Ziele gelangen, nachdem ich auch die Verbindung zwischen den beiden Oberkieferknochen durch die Kettensäge gelöst, die ich mit Hülfe der Bellocq'schen Röhre applicirt hatte, worauf das linke Oberkieferbein unter den hebelartigen Bewegungen mit dem Meissel zusammenbrach und nun leicht entfernt werden konnte. Jetzt war hinreichender Raum gewonnen, um mit Hülfe der Liston'schen schneidenden Zange auch die Verbindungen des rechten Oberkieferbeins mit dem *Processus pterygoideus ossis sphenoides* zu trennen, welche in dem vorliegenden Falle ungewöhnlich fest und innig gewesen war, daher sie dem Druck und den hebelartigen Bewegungen mit dem aufgesetzten Stemmeisen widerstanden und die Entfernung der in ihrer Verbindung noch nicht gelösten beiden Oberkieferknochen verhindert hatte. Nachdem die Verbindung des rechten Oberkieferbeins mit dem Keilbeine getrennt war, liess das erstgenannte sich ohne besondere Mühe entfernen, worauf nach Unterbindung einer Arterie durch Anwendung des glühenden Eisens die übrige Blutung gestillt werden musste, indem

sowohl das kalte Wasser, als auch der *Liquor haemostaticus* Pagliari nicht zum Zwecke geführt.

Im Hinblick auf eine mögliche Erneuerung der Blutung wurde erst nach Ablauf von vier Stunden eine Vereinigung der Wangenwunden durch die umwundene Naht vorgenommen und sodann die Anwendung kalter Ueberschläge angeordnet. Es trat ebensowenig eine auffallende Reaction, als eine merkliche Anschwellung des Gesichts ein. Die Ernährung geschah in den ersten Tagen durch Fleischbrühe, welche Anfangs mittelst einer Spritze, später mittelst eines Löffels beigebracht ward. Am vierten Tage wurden die Nähte entfernt, die Wunden zeigten sich überall vereinigt. Die Ernährung ging nun leichter von statten; die Sprache gewann mit jedem Tage mehr an Deutlichkeit. Am 25. August, an welchem Tage der Operirte als geheilt entlassen wurde, konnte er beinahe jede Nahrung mit Leichtigkeit zu sich nehmen, seine Sprache hatte an Deutlichkeit wesentlich gewonnen, und das Gesicht war bei der schon erfolgten vollständigen Vernarbung der Wangenwunden frei von jeder Entstellung.

Unterm 20. Januar d. J. kam uns die Nachricht zu, dass Hieroth frisch, gesund und im Stande sei, sich jeder Arbeit zu unterziehen. Vier Wochen später wurde uns dies durch einen ärztlichen Bericht bestätigt. An der Stelle der resecirten Knochen war überall ein festes Narbengebilde entstanden, die hintere Wand des Rachens wurde als etwas geröthet beschrieben.

Ende August's 1853 wurde der Landgerichts-Physicus, in dessen Bezirke der Operirte wohnt, veranlasst, ihn zu untersuchen und über seinen gegenwärtigen Zustand Bericht zu erstatten, welcher dahin lautete, dass J. B. Hieroth jetzt ganz gesund, ohne Spuren von irgend etwas Krankhaftem im Munde, gut genährt und als Eisenbahnarbeiter beschäftigt sei, und dass seine Sprache an Verständlichkeit wesentlich gewonnen habe.

Dabei sei das Gesicht so wenig entstellt und das äussere Aussehen des Hieroth so gut, dass man aus diesem die Grösse und den Umfang der abgetragenen Knochenpartieen nicht entnehmen könne.

Die beiden Oberkieferbeine nehmen beinahe die mittleren zwei Drittheile des Gesichts ein. Die auf ihnen befindlichen Weichtheile sind ausser der Haut und

dem Fettzellgewebe die Joch-, Backen- und Kaumuskeln, die Aufheber der Oberlippe und der Mundwinkel, ein Theil der Ringmuskeln des Mundes und der Augen, welche bei der Resection, besonders wie wir sie bisher durchgeführt haben, nothwendig in Betracht kommen. Die hier verlaufenden Zweige der Schläfen-, der äusseren und inneren Maxillar-Arterien können geschont, oder während der Operation comprimirt und nach derselben dann unterbunden werden. Der *Ductus Stenonianus* mündet vor dem zweiten oberen Backenzahne in die Mundhöhle und kann daher bei der Operation unberührt bleiben. Der Infraorbitalnerv wird am zweckmässigsten noch vor der Absetzung der Knochen vorsichtig am *Foramen infraorbitale* durchschnitten und jede Zerrung desselben möglichst vermieden.

Die Verbindungen der Oberkieferbeine mit den übrigen Gesichtsknochen wollen speciell berücksichtigt werden. Die festeste Verbindung besteht zwischen den beiden Oberkieferbeinen selbst, deren Lösung bei der Exstirpation beider Oberkieferbeine zwar nicht unbedingt, aber doch möglicher Weise wegfallen kann, wie dies meine zwei ersten Fälle beweisen.

Nächst der Verbindung zwischen den beiden Oberkieferbeinen ist die Verbindung mit den Jochbeinen die am meisten feste, dann erst kommen die Verbindungen mit dem Nasentheile des Stirnbeins.

Alle diese Verbindungen verlangen eine kunstgemässe Trennung, indess die Verbindungen mit den Thränenbeinen, mit dem Siebbeine und mit dem Keilbeine gewöhnlich schon einem mässigen Drucke mit einem Stemmeisen oder mit einem Meissel weichen.

Nach meinen bisherigen Erfahrungen hatte ich es für das Zweckmässigste gehalten, von der Mitte der Jochbeine zwei schief verlaufende Schnitte in die Mundwinkel fallen zu lassen, und sodann von diesen Schnittlinien aus alle Weichtheile von der äusseren Fläche der Oberkieferbeine bis zu den inneren Augenwinkeln und bis zu dem Nasenknochen sorgfältig abzulösen, wobei man mit dem Messer hart am Knochen bleibt und zugleich den Infraorbitalnerven unmittelbar an seinem Austrittspunkte aus dem Knochen durchschneidet.

Nach Lagerung des so abgelösten Lappens nach oben über die Stirn, und nach Ablösung aller Weichtheile vom untern Augenhöhlenrande sind die Verbindungen der Oberkieferknochen mit den Jochbeinen u. s. w. leicht zugänglich, das Operationsterrain also überall frei und dadurch der übrige Theil der Operation wesentlich erleichtert.

Die Blutung ist unbedeutend, da keine grösseren Arterien durchschnitten werden; sie wird um so weniger profuse werden, wenn der den Kopf des Kranken fixirende Assistent seine Finger gegen den unteren Rand des Unterkiefers fest anlegt und so eine angemessene Compression auf die hier verlaufende Schlagader ausübt, und wenn er nach Ablösung der Weichtheile von den Oberkieferbeinen bei etwa eintretender Blutung da, wo es nöthig ist, ebenfalls die Compression nicht versäumt.

Die Lösung der Verbindungen zwischen den Oberkieferbeinen und den übrigen Gesichts- und Kopfknochen geschieht am besten erst, nachdem die *Ossa maxillaria superiora* nach allen Richtungen hin von den weichen Theilen frei gemacht sind. Nur die Abtrennung des weichen Gaumens kann man bis gegen das Ende hin aufsparen, damit der Kranke von der mit diesem Operationsact verbundenen Blutung nicht zu sehr belästigt werde.

Die Verbindung zwischen den Oberkiefer- und Jochbeinen wird am zweckmässigsten mit Hülfe der Jeffray'schen Kettensäge gelöst. Nicht immer ist aber die Durchführung der Kettensäge durch die untere Augengrubenspalte leicht, welche zuweilen sehr enge und alsdann ungeeignet ist, um die Kettensäge aufzunehmen. Ebenso kann in Folge kranker Zustände der Gebrauch der Kettensäge unzulässig sein*). Chassaignac (*gazette des hôpitaux 1849, S. 191*) schlägt unter solchen Umständen vor, den Weg durch die *Fossa orbitalis inferior* mit Hülfe eines Perforativtrepan zu vergrössern, welches man daher immer in Bereitschaft haben sollte. Ich habe indessen durch vielfältige Versuche an der Leiche mich überzeugt, dass man mit dem Perforativtrepan diese Aufgabe nicht gut löst, was auch von dem durch Ried (*a. W. S. 132*) empfohlenen pfriemartigen Instrumente gelten dürfte.

Wenn die *Fissura orbitalis inferior* weit genug ist, um die Kettensäge durchzulassen, so wird diese entweder mit Hülfe einer kreisförmig gebogenen stumpfen Nadel oder mittelst einer kreisförmig gekrümmten, silbernen geöhrtten Sonde durch die untere Augengrubenspalte und die *Symphysis maxillae-zygomatica* herumgeführt. Die Kettensäge muss hierbei so gehandhabt werden, dass dabei der Augapfel nicht leidet. Auf der anderen Seite darf sie aber auch nicht in einem zu spitzen Winkel geführt werden, damit sie sich nicht einklemme.

*) Lisfranc, précis de méd. opér. T. II. p. 471.

Statt der Kettensäge kann man sich auch zur Trennung der Oberkieferjochbeinverbindung der Liston'schen schneidenden Zange und zwar sowohl der graden, als auch der auf der Fläche gebogenen bedienen, und diese würde ich wählen, wenn die *Fissura orbitalis inferior* zu enge ist, um die Kettensäge durchzulassen. Der Gebrauch des Heine'schen Osteotoms ist hierzu nicht zu empfehlen.

Die Trennung der Nasenfortsätze der Oberkieferbeine kann mittelst der Kettensäge und mittelst Liston's schneidender Zange geschehen.

Die Nasenscheidewand, den Vomer und die Verbindungen mit dem Siebbeine trennt man mit einer starken Scheere, und nachdem dies geschehen, ist auch der Zeitpunkt da, um das *Velum palatinum* vom harten Gaumen zu lösen, was am besten mit einem schmalklingigen Messer geschieht, mit dem man von der Seite her das Gaumensegel unmittelbar am knöchernen Gaumen durchschneidet.

Um zuletzt noch die Verbindungen mit den *Processibus pterygoideis ossis sphenoides* zu lösen, ist es zweckmässig, ein Stemmeisen oder einen Meissel auf die Verbindungsstelle der beiden Oberkieferbeine in der Nasenhöhle zu setzen und hiermit einen angemessenen Druck oder hebelartige Bewegungen vorzunehmen.

Maisonneuve führte in einem Falle*) einen verticalen Schnitt von der Nasenwurzel über den Rücken der Nase bis in den Oberlippenrand, die vollständig gespalten wurde, und zwei horizontale Schnitte von dem Anfange der ersteren in die inneren Augenwinkel, trennte hierauf die weichen Theile von dem knöchernen Gerüste ab und legte sie seitlich zurück. Die Knochenverbindungen löste er mittelst der Kettensäge.

In dem zweiten von Maisonneuve beschriebenen Falle**) waren beide Oberkieferbeine in Folge der Phosphornecrose aus ihren Verbindungen schon gelöst, und es bedurfte nur geringer Eingriffe, um sie zu extrahiren, wobei die weichen Wangentheile geschont werden konnten, daher Maisonneuve die Operation auch als eine *Ablation souscutanée* bezeichnete.

Michaux***), welcher die Resection beider Oberkieferbeine an Lebenden niemals durchgeführt, macht den Vorschlag, durch einen auf der Nasenwurzel be-

*) Gazette des hôpitaux 1849, No. 97, S. 385, und No. 100, S. 399.

**) Ebendasselbst v. 31. August 1850, S. 410.

**) a. a. O. S. 350.

ginnenden und in der Mittellinie über den Rücken der Nase und durch die Oberlippe geführten Schnitt die Weichtheile zu trennen und sodann von der äusseren Fläche der Oberkieferbeine so weit abzulösen, dass die Verbindungen mit den Jochbeinen und mit dem Stirnbeine gehörig zugänglich sind, ein Verfahren, welches mit dem *Maisonneuve*'schen ziemlich übereinstimmt. Nach den Versuchen, die ich an der Leiche gemacht habe, glaube ich annehmen zu können, dass dieser einzige Schnitt ausreichen kann. In dem Falle, wo wegen zu grossen Umfangs des *Pseudoplasma*'s dieser eine Schnitt nicht ausreicht, würde ich keinen Anstand nehmen, die Unterlippe bis zum Kinn zu spalten und vom Ende dieses Schnittes längs dem unteren Rande des Unterkiefers auf der rechten und auf der linken Seite einen Schnitt (wie für die Resection des Unterkiefers) bis zu den aufsteigenden Aesten der *Mandibula* und selbst noch über diese hinaus gegen die Ohrlappen hin zu führen. Nach Ablösung der Weichtheile und nach seitlicher Zurücklegung der beiden Lappen ist alsdann hinreichender Raum gewonnen, um die Knochenverbindungen leicht trennen zu können. Bei diesem Verfahren werden die Nerven, die *Ductus Stenoniani* und auch die Gefässe geschont, und die Narbe der Wunde ist an einer Stelle, die wenig in die Augen fällt und bei Männern durch den Bart, bei Frauen durch ein Tuch verdeckt werden kann.

Afterbildungen, die über beide Oberkieferbeine sich ausgebreitet haben, werden in der grösseren Anzahl der Fälle die Indication zur totalen Resection beider Oberkiefer geben. Eine umfangreiche Necrose kann auch die Entfernung der abgestorbenen beiden Oberkiefer nöthig machen, wie der zweite Fall von *Maisonneuve* beweist. Umfangreiche Schussverletzungen, z. B. bei misslungenen Selbstmordversuchen, dürften nicht leicht diese Operation fordern. So liegt mir gegenwärtig ein solcher Fall vor, wo es auch ohne Resection gelingt, den Verletzten in einem leidlichen Zustande zu erhalten. Ueberdies liefern die Annalen der Kriegsheilkunde hinreichende Beispiele von umfangreichen Schusswunden beider Oberkieferbeine und von günstiger Heilung ohne einen solchen operativen Eingriff. Ich verweise hierbei auf die Beobachtungen von *Stromeyer**),

*) Handbuch der Chirurgie I. S. 799.

Ribes *) und Baudens**), welcher letzte gegen jeden bedeutenden operativen Eingriff bei Verletzungen der Oberkiefer protestirt, indem er von dem Grundsatz ausgeht, dass Verletzungen der Gesichtsknochen, mit Ausnahme der Mandibula, wegen der ihnen eigenthümlichen grösseren Vitalität, besser heilen, wenn der behandelnde Arzt sich ganz passiv verhält, so dass selbst bedeutende Verluste sich günstig ausgleichen***). Von gleichen Ansichten scheint auch J. Larrey ausgegangen zu sein †).

Die Resection des Unterkiefers

begreift in sich sowohl die Wegnahme der ganzen Mandibula, als auch eines Theils derselben, mag dabei die Continuität des Knochens erhalten oder unterbrochen, mag im letzteren Falle das Mittelstück, oder ein seitliches Stück, oder ein Gelenktheil der Kinnlade abgetragen werden.

Ohne eine chirurgisch-anatomische Beleuchtung des Unterkiefers geben zu wollen, erinnere ich nur an seine Fortsätze, an den Ansatz der Sehne des Schläfenmuskels an dem Kronenfortsatz, an die Anheftung der Zunge an dem inneren Rande der Mandibula, an den im Knochen verlaufenden Maxillarnerven, als für den Wundarzt besonders beachtungswerthe Punkte. Ebenso mache ich auf die Verschiedenheit aufmerksam, welche der Unterkiefer des Kindes und des Erwachsenen und noch mehr des Greises besonders an seinem Winkel bietet, der beim Neugeborenen stumpf, beim Greise fast ein rechter ist.

Ein anderer für die Resection des Unterkiefers beachtungswerther Punkt ist die nicht immer gleiche Länge des Kronenfortsatzes, welcher in den meisten Fällen eine gleiche Höhe mit dem Gelenkfortsatze hat, hin und wieder aber auch ihn

*) Mémoires et observations d'anatomie, de physiologie, de path. et de chirurgie 1841, t. III. S. 252.

Hirtl, Handbuch der topogr. Anat. I. S. 247.

**) Clinique des plaies d'armes à feu 1836, S. 154.

***) Ebendasselbst S. 151.

†) Clinique chirurgicale exercée particulièrement dans les champs et les hôpitaux militaires. T. II. S. 24 - 38.

um mehrere Linien [nach Lisfranc um 4—8 Linien*)] übersteigt. Bei einer solchen ungewöhnlichen Länge thut man gut, den Kronenfortsatz mit der Liston'schen Zange zu durchschneiden und das mit der Sehne des Schläfenmuskels zusammenhängende Knochenfragment erst nachträglich zu entfernen, wenn dies überhaupt im concreten Falle nöthig sein sollte. Kann man es umgehen, so wird man um so sicherer den Zungennerven und die *Art. maxillaris interna* vermeiden.

Der Verlauf der Gefäße und selbst ihre organischen Verhältnisse scheinen durch die krankhaften Zustände manche nicht unwesentlichen Veränderungen zu erfahren, was schon daraus hervorgeht, dass nur selten bedeutende Blutungen bei der Absetzung einer Kieferhälfte wahrgenommen werden.

Wie die Gefäße, so mögen auch die Nerven dann eine Modification erfahren; denn der Schmerz, den die Kranken, welche die Chloroform-Inhalationen zurückweisen, unter der Operation empfinden, wird als ein sehr erträglicher von ihnen geschildert.

Die Necrose des Unterkiefers wird häufig beobachtet. Die oberflächliche Lage dieses von Weichtheilen verhältnissmässig wenig geschützten Knochens und sein festes Gewebe sind der Entstehung der Necrose günstig**), die durch rheumatische und traumatische Einflüsse, durch Quecksilber- und Phosphorintoxication herbeigeführt werden kann.

In jüngster Zeit hat man geltend machen wollen, dass eine jede Unterkiefernecrose, aus welchen Ursachen sie auch entstanden, niemals die Resection fordere, sondern bei einer entsprechenden Behandlung zur Heilung gelange. Ich will nur das dagegen bemerken, dass ich Kranke habe zu Grunde gehen sehen, welche, an einer umfangreichen Necrose leidend und der *Vis medicatrix* vertrauend, die ihnen vorgeschlagene Operation zurückwiesen.

Caries des Unterkiefers ist seltener als Necrose. Wenn sie entsteht, so ist eine Dyscrasie dabei im Spiele, namentlich Scrophelsucht oder eine Complication von Lustseuche und Scrophelsucht, und eine solche Dyscrasie muss erst geheilt oder wenigstens in gewisse Grenzen zurückgewiesen werden, welches letztere

*) Précis de méd. op. II. S. 410.

**) Pétrequin, traité d'anatomie chirurg., S. 167.

besonders von der scrophulösen Caries gilt, wenn mit Hoffnung auf Erfolg operirt werden soll. Verfährt man anders, so hat man Recidive zu erwarten.

Die oberflächliche Lage und die Form des Unterkiefers bringen es mit sich, dass derselbe die Einwirkungen äusserer Gewalten häufiger, als jeder andere Gesichtsknochen erfährt. Baudens*), dies anerkennend, verwirft in einem solchen Falle jedes längere Abwarten und fordert immer primitive Resectionen, namentlich bei Splitterbrüchen, was freilich mit den Erfahrungen Stromeyer's in den Schleswig-Holstein'schen Feldzügen nicht übereinstimmt**).

Pseudoplasmen, besonders Krebsgeschwülste, machen am häufigsten eine Unterkieferresection nöthig, sei es, dass sie sich aus dem Innern des Knochens entwickeln, oder von seiner Oberfläche. Aber auch der Krebs, welcher von den Weichtheilen ausgeht und auf die Mandibula zerstörend einwirkt, fordert die Ausschneidung eines Knochenstücks; leider gewähren aber diese Fälle nach allgemeinen Erfahrungen eine wenig günstige Prognose, indem fast immer Recidive eintreten***).

Die Wegnahme eines Stücks der äusseren Fläche des Unterkiefers, eines Stücks aus der ganzen Dicke des Knochens mit Erhaltung seines oberen und unteren Randes, die Resection des oberen und des unteren Randes in grösserem oder geringerem Umfange, des Unterkieferwinkels ist mit Erfolg gemacht worden, und verweise ich hierbei auf Ried†) und Textor junior††), welche die dahin gehörigen Fälle gesammelt und eigene Beobachtungen hinzugefügt haben.

Für solche partielle Resectionen eignet sich, wie ich wenigstens an der Leiche gefunden, ganz besonders das Osteotom. Die freien Ränder werden am besten mit der Liston'schen oder mit der Velpeau'schen schneidenden Zange abgetragen.

*) a. W. S. 151.

**) Handb. der Chirurgie I. S. 861.

***) Dieffenbach a. W. II. S. 47.

†) a. W. S. 152—160.

††) Medic. Corr.-Blatt Bayerischer Aerzte 1847, S. 724—740.

Die Resection des Körpers des Unterkiefers.

(*Resectio in continuitate maxillae inferioris.*)

Die Resection des mittleren Stücks der Mandibula wurde durch mich am **26. Juli 1843** an Christoph Wimmelbacher von Oosdorf, einem **78**jährigen kräftigen Landmanne, wegen Krebs der Unterlippe und der vorderen Partie des Unterkiefers, mit günstigem Erfolge vorgenommen. Früher war ihm der Lippenkrebs im Verlaufe von zwei Jahren schon dreimal exstirpirt worden. Nach einem Berichte seiner Heimathsbehörde erreichte dieser Mann ein Alter von **82** Jahren und starb an allgemeiner Entkräftung.

2. An Adam Leitz, einem **66** Jahre alten Bauer, der viermal schon wegen Krebs der Unterlippe operirt worden war, wurde wegen Recidiv's, das diesmal die Mitte des Unterkiefers und das daran befindliche Zahnfleisch ergriffen, das *Corpus mandibulae* in einem Umfange von $2\frac{1}{4}$ Zoll mittelst der Kettensäge am **1. Juni 1849** resecirt. Die Zunge wich nicht nach hinten, somit traten auch keine Erstickungsanfälle ein. Die versuchte Chiloplastik hatte einen günstigen Erfolg. Am **20. Juni**, an welchem Tage der Operirte als genesen entlassen werden sollte, erkrankte er unter den Zeichen der Laryngitis und starb nach sieben Tagen unter den Symptomen höchster Erschöpfung. Die Section ergab keine Krebsablagerungen in den inneren Eingeweiden.

3. Johann Distler aus Oberfellendorf, **59** Jahre alt, war am **15. December 1842** von einem Krebse der Unterlippe durch Excision des kranken Lippenstücks befreit worden. Die durch die umwundene Naht vereinigte Wunde war schnell geheilt und der Operirte in seine Heimath zurückgekehrt.

In den ersten Tagen des Februar des nächsten Jahres bildete sich ein Krebsgeschwür an der vorderen und hinteren Fläche des *Corpus mandibulae*, welches schnell um sich griff und den Mann bestimmte, wieder im Krankenhause Hülfe zu suchen.

Die Untersuchung bestätigte, dass das ganze Mittelstück des Unterkiefers in den Krankheitsprocess verflochten war, daher dasselbe in der Art resecirt ward, dass die Sägeschnitte auf jeder Seite durch die Alveole des ersten Backenzahns

verliefen. Erst nachdem der Knochen an beiden Stellen durchsägt war, geschah seine Ablösung von dem Unterzungengewebe. Die Zunge, auf diese Weise ihrer Anhaltspunkte nach vorn beraubt, wich stark nach hinten zurück, und es stellten sich heftige Athmungsbeschwerden ein, die erst nach Fixirung der Zunge vermittelst eines durch die Substanz der Zunge geführten Fadens aufhörten. Die Heilung erfolgte rasch und der Operirte kehrte in die Heimath zurück, wo er nach fünf Wochen plötzlich apoplectisch starb.

4. Johann Schirch, 70 Jahre alt, ein abgemagerter, schwächlicher Tagelöhner mit einer veralteten Oberarm-Luxation, suchte im März 1852 wegen eines Krebsgeschwürs an der linken Seite der Unterlippe Hilfe, das nach seiner Aussage durch einen Schlag mit dem Dreschflegel entstanden war, welche Verletzung er sich selbst beim Dreschen zugefügt hatte. Es bildete sich zunächst am linken Mundwinkel ein kleines ulcerirendes Knötchen, das bald an Umfang gewann und schmerzhaft wurde. Am 8. März ward die Krebsgeschwulst durch einen V-Schnitt entfernt, die Wunde mit Hilfe der Nadelnaht vereinigt, wobei wir statt der Fäden Streifen von vulcanisirtem Kautschuk angewendet hatten. Die Vereinigung erfolgte schnell und vollständig, so dass der Operirte nach neun Tagen entlassen werden konnte.

Am 3. August kam der Mann wieder; der Krebs hatte sich an der früheren Stelle wieder entwickelt und schnell eine bedeutende Ausdehnung gewonnen. Auch jetzt wurde die Krebsgeschwulst durch vier miteinander correspondirende Schnitte [$< >$] beseitigt, die Wunde durch Karlsbader Nadeln vereinigt; die Heilung gelang wieder schnell, so dass der Operirte am 21. August wieder die Heimreise antrat. Die chemische Analyse dieser Krebsmasse durch Freiherrn v. Bibra hatte ergeben:

Chlornatrium	15,00
Schwefelsaures Alkali . .	9,55
Phosphorsaures Alkali . .	59,97
Phosphorsaure Erden . .	24,48
	<hr/>
	109,00

Ein Recidiv stellte sich jetzt noch schneller ein, was den Mann am 10. October ins Krankenhaus zurückführte. Das Krebsgeschwür hatte einen so bedeuten-

den Umfang, dass es nicht mehr durch einen V-Schnitt beseitigt werden konnte. Die Operation musste nach Richerand gemacht werden. Dies geschah am 15. October. Auch jetzt schien Anfangs die Heilung gute Fortschritte zu machen; aber schon nach 16 Tagen zeigten sich Krebsknoten im unteren Mundwinkel, und die vordere Fläche des Unterkiefers participirte an dem Pseudoplasma. Sollte noch ein Versuch zur Wegnahme desselben geschehen, so konnte dies nicht anders, als mit Resection der kranken Unterkieferpartie gemacht werden, wenn anders das Uebel möglichst vollständig beseitigt werden sollte. Die Operation fand am 12. November statt; die Abtragung eines drittheil Zoll langen Stücks aus der linken Hälfte der Mandibula geschah mittelst der Kettensäge; die sehr copiöse Blutung wurde durch Unterbindung einer Arterie und durch die Anwendung der Pagliari'schen Flüssigkeit gestillt. Ausserdem ward nach Ablösung der Wundliefen vom erhaltenen Unterkiefertheile der Versuch gemacht, sie einander zu nähern und durch Karlsbader Insectennadeln zu vereinigen. Indess konnte eine Spannung der Theile nicht ganz verhütet werden, daher denn auch die Heilung *per primam intentionem* nur theilweise gelang.

Am 22. November verliess der Operirte das Hospital. Die Wundränder waren vernarbt, aber der Abfluss des Speichels dauerte durch die in Folge der Operation zurückgebliebene Lücke ununterbrochen fort.

Die chemische Analyse der Krebsmasse durch Freiherrn v. Bibra:

1000 fette Substanz gab Asche . . . 8,33

Diese enthielt:

Chlornatrium	3,55
Schwefelsaures Alkali . .	1,25
Phosphorsaures Alkali . .	62,37
Phosphorsaure Erden . .	32,83
	<hr/>
	100,00

Der Operirte starb fünf Wochen nach seiner Entlassung aus dem Hospital, ob an einem Krebsrecidive? konnte nicht ermittelt werden.

5. G. Kitzmann, 67 Jahre alt, am 9. November 1847 durch Excision von einer Krebsgeschwulst auf der Unterlippe befreit, erlitt nach sechs Monaten ein Recidiv, das am 28. Juni 1848 ihn wieder der Erlanger Klinik zuführte. Nicht

allein alle weichen Theile des Kinnes, sondern auch des *Corpus mandibulae* waren in einem Umfange von zwei Zoll vom Krebs ergriffen. Die krebserkrankten Partien der Weichtheile wurden durch zwei Ovalschnitte entfernt, sodann der Unterkiefer in der Mitte zwischen den beiden noch vorhandenen mittleren Schneidezähnen (von welchen ich keinen entfernte) und zwischen dem ersten und zweiten Backenzahne mit der Kettensäge getrennt und dieses Unterkieferstück nun von den an der hinteren Wand des Knochens ansitzenden Weichtheilen abgelöst. Es trat kein Zurückweichen der Zunge, keine Erstickungsanfälle und nur eine mässige Blutung ein. Die Wundlefen wurden im weiteren Umkreise abgelöst und durch die blutige Naht vereinigt. Die Heilung erfolgte rasch, und der Operirte verliess am 7. Juli geheilt das Hospital. Ein Jahr darauf, am 13. Juli 1849, ist der Mann gestorben, ob in Folge eines Recidives des Krebses, hat nicht ermittelt werden können, da er ärztliche Behandlung nicht nachgesucht hatte.

6. Die Resection des *Corpus mandibulae* ohne Spaltung der Unterlippe

wurde wegen Enchondrom an einem 61 Jahre alten Baner, Namens Johann Conrad Gruner, aus dem Landgerichtsbezirke Müncheberg, vorgenommen. Die Geschwulst war auf der äusseren convexen Fläche des Unterkiefers abgerundet, prall und unbeweglich, und erstreckte sich vom unteren Augenzahne der rechten Seite bis zum ersten Backenzahne der linken Seite. Sie reichte bis an die Kronen der Zähne und hing mit dem Unterkieferknochen fest zusammen. Auf der inneren concaven Fläche war das Aftergebilde noch mehr abgerundet, weniger umfangreich, aber unter das Zungenbändchen sich hinziehend, mit dem es jedoch nicht zusammenhing. Die Zunge war durch die Geschwulst etwas nach hinten gedrängt und in ihren Bewegungen etwas genirt, das Kauen schmerzhaft, die Zähne, so weit die Geschwulst ging, locker, die Schleimhaut des Mundes gesund.

Die Beseitigung der Geschwulst war nicht anders, als durch Resection des mittleren Theils der Mandibula möglich, welche am 18. Juli 1844 in der Art vorgenommen wurde, dass ich nach Malgaigne's*) Vorschlage die Unterlippe vom Kiefer so weit ablöste, als derselbe reseziert werden sollte, sodann die abgelösten

*) Manuel de médecine opératoire. Sixième édition. 1853. S. 248.

Weichtheile nach unten über das Kinn zurücklegte und hierauf das Unterkieferstück, soweit das Pseudoplasma reichte, resecirte. Nachdem dies geschehen war, wurde die Lippe in ihre natürliche Lage zurückgebracht, die also äusserlich in keiner Weise eine Zusammenhangstrennung erfahren hatte.

Die gesunde Beschaffenheit der Unterlippe und der übrigen Weichtheile begünstigte in diesem Falle sehr das bis dahin noch nicht an einem Lebenden versuchte Malgaigne'sche Verfahren, welches fast um dieselbe Zeit von Pitha*) und später auch von Rothmund**) und Sims***) mit Erfolg geübt worden ist. Die Durchsägung geschah auf der rechten Seite an der Alveola des zuvor herausgenommenen Eckzahns, auf der linken Seite hinter dem ersten Backenzahne mittelst der Jeffray'schen Säge, und erst nachdem der Knochen an beiden Stellen durchsägt war, wurde dieses ausgesägte Kieferstück auf der inneren Fläche von den Weichtheilen abgelöst. Sowie dies geschehen war, erfolgte eine starke Retraction der Zunge und der beiden Unterkieferhälften nach hinten, begleitet von bedeutenden Athmungsbeschwerden, welche nachliessen, sobald der Kopf des Kranken gegen die Brust hin gedrängt und die Zunge mit dem Finger nach vorn und unten gezogen ward.

Die sehr profuse Blutung konnte nur durch Unterbindung einer Arterie und durch Aufdrücken einer kleinen Wachskugel auf eine in der Durchschnittsfläche der linken Unterkieferhälfte getrennte Arterie gestillt werden.

Die Heilung nahm einen geregelten Gang, so dass am 5. August, mithin 18 Tage nach der Operation, der Operirte heimreisen konnte, nachdem er an diesem Tage in der physicalisch-medicinischen Societät vorgestellt worden war.

Vierzehn Monate später zeigte ich den Mann der medicinischen Section der Versammlung deutscher Naturforscher und Aerzte zu Nürnberg. Eine geringe Verschiedenheit zwischen der linken und rechten Gesichtshälfte war vorhanden, aber wenig in die Augen fallend, so dass man nicht ahnete, dass hier das Mittelstück der Mandibula fehle. Die linke Kieferhälfte war mehr als die rechte nach innen gelenkt, und beim Kauen trafen die Backenzähne dieser Hälfte mit denen des Oberkiefers nicht zusammen. Von dem unteren Rande des einen Segments hatte

*) Prager Vierteljahrsschrift 1845, Bd. III. S. 41.

**) Aug. Rothmund, über Exarticulation des Unterkiefers. 1853, S. 17.

***) Gazette médicale de Paris 1848, S. 892.

sich ein fester Ring (Resultat der Narbenbildung in den Weichtheilen) gegen das andere Segment zu gebildet. Die Sprache des Operirten war deutlich, das Essen und Kauen ging leicht von statten.

Am 10. September 1853 wurde Gruner vom Physicus seines Landgerichtsbezirks untersucht und sein Unterkiefer gesund gefunden.

Die mikroskopische Untersuchung und die chemische Analyse des weggenommenen Pseudoplasma setzte ausser Zweifel, dass es Enchondrom war.

7. Conrad Rau, 18 Jahre alt, Maurergeselle aus Eschenau, bisher gesund und ohne Spuren einer Dyscrasie, erhielt am 22. August 1847 aus unmittelbarer Nähe einen Schuss aus einem nur mit Pulver geladenen Gewehre ins Gesicht. Die Weichtheile der rechten Gesichtshälfte, besonders in der Nähe des Mundwinkels, waren im weiteren Umkreise zerrissen und verbrannt, in der rechten Hälfte des Unterkiefers ein umfangreicher Splitterbruch.

Ich entfernte sogleich mehrere gänzlich getrennte Knochensplitter und rese-cirte ausserdem die hervorspringenden scharfen Ränder der Bruchstelle auf beiden Seiten. Hierauf trug ich mit der Scheere die zerfetzten Weichtheile ab, löste, um eine genauere und von Zerrung freie Vereinigung zu erzielen, die Hautlappen möglichst weit ab, vereinigte sie durch die blutige Naht, ordnete einen Aderlass und kalte Ueberschläge an.

Eine directe Vereinigung der getrennten Weichtheile erfolgte indessen nur theilweise, auch wurden die Bruchenden des Unterkiefers necrotisch und stiessen sich ab. Nichtsdestoweniger gelang es, eine ziemlich gute Ausgleichung des Substanzverlustes zu Stande zu bringen, und Conrad Rau verliess am 27. September geheilt und wenig missgestaltet das Hospital.

Am 12. April 1852, also $4\frac{3}{4}$ Jahre nachher, sah ich ihn unmittelbar vor seiner Auswanderung nach Nordamerika. Der Mund hatte eine schiefe Stellung nach der linken Seite hin. Die Narbe in der rechten Seite des Gesichts war gut verwachsen und wenig entstehend, die Lücke in der rechten Hälfte des Unterkiefers betrug einen halben Zoll und war gewissermaassen durch einen Strang ausgeglichen, welcher am unteren Rande der Mandibula sich entwickelt hatte. Beide Unterkieferhälften, besonders aber die rechte, waren etwas gegen die Mundhöhle hin zurückgewichen, daher beim Kauen und Schliessen des Mundes die Zähne des

Ober- und Unterkiefers gegen die Mitte zu nicht aufeinander trafen, grade so, wie bei Conrad Gruner.

Einen solchen, die Verbindung zwischen zwei getrennten Unterkieferhälften vermittelnden Strang habe ich auch bei einem vor vielen Jahren durch Michael Jäger operirten Individuum wahrgenommen. Die horizontal verlaufende Narbe von dem längs dem Unterkieferrande geführten Schnitte durch die Weichtheile hatte die Bildung eines solchen Ringes oder Stranges begünstigt, wenigstens lehnte an diese sich der Ring. Andere hatten diese Leiste für eine Knochenneubildung angesehen, was sie indessen sicher nicht ist, und wird unsere Ansicht durch die Experimente A. Wagner's bestätigt. *)

Die Resection des ganzen horizontalen Theils des Unterkiefers

mit Zurücklassung der beiden *Processus coronoidei et condyloidei* machte ich an einer 25 Jahre alten unverheiratheten Bäuerin (Barbara Kastner) wegen eines Krebsübels, das vor vierzehn Jahren begonnen und in dem Augenblicke, wo das Mädchen meine Hülfe ansprach, die ganze Unterlippe, das Kinn und den Körper des Unterkiefers einnahm. Zugleich waren beide Unterzungen- und Unterkieferdrüsen hart und geschwollen, die Zunge zurückgedrängt, das Essen gehindert, die Sprache undeutlich. Die hagere, abgemagerte, kraftlose, nicht menstruirte Kranke empfand zeitweise reissende Schmerzen im Unterkiefer, namentlich in dessen mittlerer Partie. Sollte in diesem ungünstigen Falle ein Versuch zur Heilung gemacht werden, so konnte dieser nur in der Absetzung der ganzen Unterlippe nebst Resection des ganzen Körpers des Unterkiefers bestehen. Auch konnte die Wegnahme der krankhaft ergriffenen Unterzungen- und Unterkieferdrüsen nicht umgangen werden, und zur Beseitigung des durch diese operativen Eingriffe herbeigeführten Substanzverlustes waren Transplantationsversuche erforderlich.

Nachdem die Kranke in Chloroformschlaf versetzt war, beseitigte ich alle vom Krebs ergriffenen Weichtheile des Kinnes und der Unterlippe durch zwei

*) Ueber den Heilungsprocess nach Resection und Exstirpation der Knochen. 1853. S. 83.

elliptische Schnitte, welche in den Mundwinkeln begannen und sechs Zoll hinter dem hinteren Rande des mittleren Theils des Unterkiefers endigten. Zwei weitere Schnitte verliefen vom unteren Rande eines jeden Ohrläppchens längs des unteren Randes des Unterkiefers bis in die beschriebenen elliptischen Schnitte. Nach Ablösung der weichen Theile von der äusseren Fläche des Unterkiefers durchsägte ich diesen Knochen auf der rechten Seite an der Alveola des ersten Backenzahns, entfernte sodann auf der inneren Seite die anhängenden Weichtheile und trennte ihn mittelst der Kettensäge in horizontaler Richtung in der Mitte des aufsteigenden Astes.

In gleicher Weise wurde auf der linken Seite verfahren, hierauf ein Faden durch das Zungenbändchen gezogen, um bei und nach Ablösung des Mittelstücks des Unterkiefers, welche erst zuletzt gemacht ward, das Zurückweichen der Zunge nach hinten und die damit verbundenen Athmungsbeschwerden zu verhindern.

Nachdem auch dies geschehen war, exstirpirte ich die verhärteten und vergrößerten Unterzungen- und Unterkieferdrüsen, löste sodann in weiterem Umkreise die Wundleflzen, welche ich vermittelt zweier weiteren Schnitte einander so nahe brachte, dass jede Lücke ausgefüllt ward. Nach Unterbindung von zwölf Arterien wurde die Vereinigung der Weichtheile durch 31 Nähte bewerkstelligt.

Eine Bewegung des Kopfes nach hinten rief Erstickungsanfälle hervor, welche aufhörten, sobald der Kopf der Brust wieder genähert wurde, daher die Operirte im Bette eine mehr sitzende, als liegende Stellung erhielt. Die Ernährung in den ersten Tagen geschah mittelst einer Spritze, während welcher Zeit auch kalte Ueberschläge auf die untere Partie des Gesichts gemacht wurden.

Nach Wegnahme der Nähte am vierten und fünften Tage zeigte sich überall Vereinigung, die angeschwollene Zunge hing aus dem Munde heraus, aus welchem überdies fortwährend Speichel floss. Am sechsten Tage hatte die Anschwellung der Zunge zugenommen und die eingespritzte Fleischbrühe konnte nur unter Schmerzen verschluckt werden. Dabei war die Zunge trocken, der Durst vermehrt, der Puls beschleunigt. Am siebenten Tage Schmerz in der Nähe des Kehlkopfes auf der rechten Seite des Halses. Am achten Tage ging das Schlucken leichter, die Zunge war weniger geschwollen, die rechte Seite des Halses weniger empfindlich, der Durst geringer, der Puls fast normal. Am zehnten Tage war die Zunge in normalem Zustande, das Schlucken frei, die Sprache verständlich und die Operirte fühlte sich wohl genug, um aufzustehen. Hierbei zog sie sich eine Er-

kältung zu, welche eine schmerzhaftc Anschwellung des Gesichts zur Folge hatte. Nach 48 Stunden trat ein allgemeiner Schveiss ein, auch bildete sich auf der inneren Seite der rechten Wange ein Abscess, aus dem ein dünner Eiter sich entleerte, worauf Besserung eintrat. Am sechszehnten Tage konnte die Operirte die ihr verabfolgte Suppe mit einem Löffel zu sich nehmen, aus einem Glase trinken und verständlicher sprechen. Am einundzwanzigsten Tage war sie sogar im Stande, Fleisch, Brot und Gemüse zu geniessen, und dies ging merkwürdig schnell von statten. Am achtundzwanzigsten Tage verliess sie das Hospital in folgendem Zustande:

Der Mund stets offen und wenig beweglich, daher immerwährender Speichelausfluss, die Zungenspitze war innerhalb des Mundes, die Bewegung der Zunge frei, die Entstellung nicht so gross, als man erwarten sollte.

Drei Vierteljahre blieb das Mädchen gesund, dann bildete sich an der Narbe der weichen Theile eine neue Krebsgeschwulst, welche schnell um sich griff. Erst, als das Uebel so weit über Gesicht und Hals sich ausgedehnt hatte, dass von einem operativen Handeln keine Rede mehr sein konnte, suchte die Kranke von Neuem bei uns Hülfe. Als ihr diese nicht mehr gewährt werden konnte, kehrte sie nach Hause zurück, wo sie nach einem Monate starb.

Die Exarticulation des Unterkiefers.

Die Auslösung eines Gelenktheils des Unterkiefers von grösserem oder geringerem Umfange ist seit 1820, wo sie durch Palm in Ulm, und seit 1821, wo sie durch v. Gräfe gemacht wurde, bis zum Jahre 1844 gemäss der Zusammenstellung Reusche's*) fünfundfünzigmal durchgeführt worden. Seit dem letztgenannten Jahre ward diese Operation an verschiedenen Orten häufig gemacht, und ich will hier vor allem Textor, Ried, Blasius, Pitha, Rothmund, Chassignac und Maisonneuve nennen, welchen besonders oft die Gelegenheit sich geboten, die *Resectio mandibulae ex articulo* vorzunehmen.

*) De maxillae inferioris resectione. Wirceburgi 1844.

Ich selbst machte diese Operation seit 1844 einige zwanzigmal, und theile ich hier die nachstehenden Beobachtungen mit:

1. Friedrich Birkmann, 23 Jahre alt, aus Dambach, Schneidergeselle, ein scrophulöses Individuum, wurde am 8. September 1844 in der Klinik wegen Geschwüren an der linken Seite des Unterkiefers, an der oberen Partie des Sternum's und am linken Fusse aufgenommen. Die Untersuchung mit der Sonde erwies an diesen drei Stellen Caries. Nach einer vierzehntägigen Behandlung mit *Ol. jec. as.* und mit Bädern lösten sich ziemlich umfangreiche Knochenstücke am linken Tarsus ab, worauf das Geschwür heilte. Ebenso verkleinerte sich das Geschwür an der oberen Partie des Brustbeins, wogegen das am Unterkiefer unter Schmerzen an Umfang gewann. Die Sonde drang bis in's Kiefergelenk und führte überall auf Caries. Unter solchen Umständen schritt ich am 20. November 1844 zur Wegnahme des cariösen Gelenktheils. Ich führte einen Schnitt durch die Weichtheile vom Niveau der *Fossa glenoidalis* längs dem äusseren Rande des aufsteigenden Astes des Unterkiefers und in gebogener Richtung bis zum ersten Backenzahne. Nach Ablösung der Weichtheile von der äusseren Fläche des Unterkiefers durchsägte ich diesen Knochen mit der Jeffray'schen Säge zwischen dem letzten und vorletzten Backenzahne und vollbrachte nach weiterer Ablösung der Weichtheile von der inneren Fläche der Mandibula die Exarticulation des abgesägten Knochenstücks. Die Wundliefzen wurden nach Unterbindung einiger spritzenden Arterien durch die blutige Naht vereinigt.

Nach 48 Stunden bekam der Kranke Erysipelas der ganzen linken Gesichtshälfte; um die Spannung zu vermindern, wurden zwölf Suturen entfernt und überall die Wunde vereinigt gefunden. Am folgenden Tage hatte sich die Rose auch über die rechte Gesichtshälfte ausgebreitet, daher ich jetzt die übrigen Nähte beseitigte und mit Ausnahme zweier Stellen, wo die Unterbindungsfäden gelegen, Vereinigung antraf. Nachdem die Rose verschwunden, heilte der Rest der Wunde schnell. Der Operirte war im Begriff, das Hospital zu verlassen, als er von einer Periostitis der linken Gesichtshälfte ergriffen ward, die unter einer antiscrophulös-antiphlogistischen Behandlung zwar verschwand, aber einen Wiederaufbruch der Operationswunde herbeiführte. Dasselbe wiederholte sich im Januar und im Februar, dann aber blieb die Wunde geschlossen, deren Narbe wulstig aufgetrieben und dunkelviolet war, so wie die Narben nach scrophulösen Geschwüren zu sein

pflegen. Am 16. September 1853 genoss dieser Mann eine gute Gesundheit, sein Gesicht war fast gar nicht entstellt.

2. Simon Geier, 49 Jahre alt, ein wohlhabender Bauer aus Kondorf, cachectischen Aussehens, trug seit $\frac{3}{4}$ Jahren auf der linken Seite des Halses eine höckerige Geschwulst, welche nach oben vom Unterkiefer begrenzt, nach vorn bis an den Kehlkopf sich erstreckte und in der Mitte eine kraterförmige Oeffnung mit aufgeworfenen Rändern hatte, durch die man mit dem Finger auf den rauh sich anführenden Unterkieferknochen gelangte. Das Geschwür trug das Gepräge des Krebses, welcher auch durch die mikroskopische Untersuchung constatirt wurde.

Die Exstirpation der Geschwulst war nur bei gleichzeitiger Excision der linken Unterkieferhälfte möglich, welche selbst überdies in den Krankheitsprocess gezogen war. Die Operation wurde am 21. März 1844 gemacht, der Unterkiefer in der Mittellinie durchgesägt und von den weichen Theilen frei präparirt. Die Exarticulation ward dadurch schwierig, dass der Knochen an der Stelle, wo er besonders krankhaft ergriffen war, zerbrach. Es gelang, alles Kranke vollständig zu entfernen. Es folgte eine geringe Reaction und die Wunde war beinahe geschlossen, als im Mai bedeutende Athmungsbeschwerden eintraten, die mit jedem Tage zunahmen und am 10. Juni unter Delirien den Tod herbeiführten.

Die Section erwies zahlreiche Krebsablagerungen von verschiedener Grösse in beiden Lungen, in der Leber, auf der Pleura, sehr voluminöse Mesenterialdrüsen.

3. Johann Schmeiser, 32 Jahre alt, Maurer, früher gesund, bemerkte seit November 1843 eine Anschwellung der rechten Ohrspeicheldrüse und Beschwerden beim Athmen und Schlucken. Die Respiration wurde so beklommen, dass er nur in sitzender Stellung schlafen und essen konnte. Bei seiner Aufnahme in hiesiger Klinik am 12. Januar 1846 war er abgemagert, der Kopf nach der linken Seite hin, wie in Folge von Torticollis, gezogen, das Athmen sehr erschwert, die Sprache undeutlich, das Gesicht cyanotisch, die Augäpfel aus den Höhlen getrieben, die rechte Parotis angeschwollen, hart und unverschieblich. Die Kiefer konnte er kaum einige Linien weit von einander bringen und nur unter Anstrengung warmes Getränk hinabschlucken. Der weiche Gaumen ruhte auf der Mitte der Zunge, die Uvula war nach links gedrängt und lag am zweiten Backenzahne.

Drückte man die Zunge nach unten, so sah man die hintere Partie der Mundhöhle durch eine glänzende harte Geschwulst ausgefüllt. Diese hatte den weichen Gaumen nach vorn gedrängt und war im innigsten Zusammenhange mit diesem, wie mit den Wänden des Schlundes. Die zunehmende Athemnoth, die Beschwerden, welche das Schlucken verursachte, das schnelle Wachsen der Geschwulst, welche den Kehlkopf und namentlich die Stimmritze comprimirte, forderten die Wegnahme der Geschwulst, deren Entstehungsweise und rascher Entwicklungsgang auf keinen gutartigen Charakter schliessen liessen. Sie mit Hilfe der Bellocq'schen Röhre zu unterbinden, konnte zum Ziele deshalb nicht führen, weil sie nach allen Richtungen hin an die Umgebungen adhärirte.

Um zur Geschwulst zu gelangen, war die Excision der rechten Unterkieferhälfte nöthig. Ich führte daher vom unteren Rande des Ohrläppchens längs dem äusseren Rande des Unterkiefers einen Schnitt durch die Weichtheile bis zur Mittellinie des Kinns, löste diese von der äusseren Fläche des Knochens ab, den ich nach Herausnahme des linken Augenzahns an dieser Stelle mit der Jeffray'schen Säge durchsägte, worauf die Exarticulation rasch durchgeführt werden konnte. Eine über eine Stunde anhaltende Ohnmacht machte eine Unterbrechung der Operation nöthig, die ich am folgenden Tage in der Art fortsetzte, dass ich nach Spaltung der Unterlippe in der Mittellinie und nach Zurücklegung des so gebildeten viereckigen Lappens den weichen Gaumen durch einen Querschnitt trennte und nun die Geschwulst von ihren Adhärenzen vollständig löste. Sowie dies geschehen war, konnte der Kranke frei athmen und ohne Mühe schlucken. Die Wunden der Weichtheile wurden durch die blutige Naht vereinigt und heilten bei einer mässigen Reaction *per primam intentionem*.

Das Aftergebilde recidivirte indessen schnell und der Kranke starb Ende April's, also ungefähr 14 Wochen nach der Operation.

4. Helena Leisgang, 44 Jahre alt, Bauersfrau aus Dürnbrunn, bot einen ähnlichen Zustand, wie in dem soeben beschriebenen Falle. Vor sechs Wochen hatte sie ein Hinderniss beim Schlucken, Reden und Athmen wahrgenommen, welches von einer Geschwulst im Halse herrührte, die sich bis zum Kehlkopfe erstreckte.

Um zu der umfangreichen Geschwulst zu gelangen, war die Exarticulation der linken Unterkieferhälfte nöthig, die ich in der Weise, wie im vorigen Falle,

durchführte, mit dem Unterschiede, dass ich die Mandibula grade in der Mitte durchsägte. Das Aftergebilde, viel umfangreicher als bei Schmeiser, konnte nicht vollständig entfernt werden.

Die vorher schon sehr abgemagerte und von Kräften gekommene Frau bekam nach vierzig Stunden plötzlich von neuem aussetzenden Puls und starb rasch.

Die Section zeigte, dass der Theil der Geschwulst, welcher nicht hatte entfernt werden können, sich bis zur *Basis cranii* und bis zur Carotis erstreckte, welche von der Aftermasse ganz umgeben war, die bei der mikroskopischen Untersuchung sich als Markschwamm ergab.

5. Elisabeth Hager von Hersbruck, 56 Jahre alt, als Kind viel von Augenentzündungen und Kopfausschlägen heimgesucht, bekam im December 1845 eine Krebsgeschwulst im rechten Mundwinkel, die anfangs geätzt, nachher extirpirt wurde. Vier Monate später fing die rechte Unterkieferhälfte an, schmerzhaft zu werden und anzuschwellen, und an dem rechten Mundwinkel, unmittelbar an der Narbe, entstanden Geschwülste, die in Verschwärung übergingen und die charakteristische Beschaffenheit des Krebses zeigten. Sie gewannen schnell an Umfang, so dass bald die ganze rechte Unterkieferhälfte in den Krankheitsprocess verschmolzen war. Sollte durch eine Operation geholfen werden, so konnte dies nur durch Wegnahme des rechten Astes der Mandibula und aller von dem Pseudoplasma ergriffenen Weichtheile geschehen. Bei Abtragung der entarteten Weichtheile wurden die Schnitte so geführt, dass die Wundränder einander entsprechend geformt, dann möglichst genau mit einander in Berührung gebracht und durch blutige Nähte in genauem Contact, ohne besondere Spannung, erhalten waren. Der Unterkiefer wurde nach Wegnahme des zweiten Schneidezahns mit der Kettensäge an dieser Stelle durchsägt, die Exarticulation bot keine besondere Schwierigkeit.

Es erfolgte eine ebenso schnelle, als gute Vereinigung mit sehr geringer Entstellung; aber schon nach achtzehn Tagen trat ein Recidiv des Krebsübels ein, das schnell auf der Oberfläche und in der Tiefe sich ausbreitete und die inzwischen nach Hause gekehrte Frau binnen wenigen Wochen weggraffte.

6. Johann Geck, 13 Jahre alt, aus Bennfels, von zartem, schwächlichem Körperbau, suchte am 22. October 1849 Hülfe wegen einer Geschwulst, welche vor 13 Wochen hinter und unter dem linken Ohre entstanden war und überaus schnell

sich vergrößert hatte, in Folge dessen Taubheit auf dem linken Ohre, Athemnoth und Beschwerden beim Schlucken sich eingefunden. Es sprach sich ein deutliches Missverhältniss zwischen der rechten und linken Gesichtshälfte aus, indem die linke durch die höckerige Aftermasse aufgetrieben und sichtlich entstellt war, welche sich durch die angespannten weichen Bedeckungen hervordrängte. Das linke Auge war unbeweglich, die Pupille erweitert, auf keinen Reiz reagierend, das obere Augenlid gelähmt. Die ganze linke Gesichtshälfte hatte ein erdfahles Colorit und entbehrte des Turgors. Der nach rechts verschobene Mund war weit geöffnet, indem die Geschwulst, sich zwischen Ober- und Unterkiefer hervordrängend, beide aus ihren natürlichen Verhältnissen und nach der rechten Seite hin getrieben hatte. Dazu kam ein vermehrter Abfluss eines mit einem braunen Saft vermischten Speichels. Die Untersuchung des Mundes zeigte eine umfangreiche, graurothe Geschwulst, die nach vorn zu bis an die Lippen reichte und deren Basis man mit dem Finger nicht ermitteln konnte. Mit dem linken aufsteigenden Aste des Unterkiefers, sowie mit dem Oberkiefer schien sie zusammen zu hängen, ja sie machte den Eindruck, als wäre sie aus der Highmorshöhle hervorgewachsen. Schlucken und Athmen waren sehr erschwert, der Schlaf unruhig, das Gesicht apathisch, die Berührung der Geschwulst erregte Schmerzen.

Die schnelle Entwicklung, die Schmerzhaftigkeit, die höckerige Oberfläche der sonst weichen Afterbildung sprachen für Markschwamm. Der Zustand des Kranken, die Athemnoth und die Schwierigkeit, die Nahrungsmittel zu verschlucken, forderten die Entfernung der Geschwulst auf operativem Wege, wobei man sich nicht verhehlen durfte, dass der Erfolg einer Operation, schon wegen des zu besorgenden Recidiv's, höchst zweifelhaft sei. Ob überdies eine vollständige Exstirpation des Pseudoplasma möglich sein werde, dessen Grenzen zu bestimmen man umsonst sich bemüht hatte, war ein anderer Einwurf, dessen Zurückweisung keinem Fachgenossen im vorliegenden Falle leicht geworden sein dürfte. Aber ohne Operation stand der nahe Tod des Kranken in Aussicht, und so entschloss ich mich denn zu derselben am 29. October, sie in folgender Weise ausführend:

Nachdem der Knabe durch Chloroform anästhesirt war, führte ich von der Mitte zwischen dem Ohre und dem äusseren Augenwinkel einen Schnitt gegen den *Processus condyloideus sin. maxillae inferioris* und von hier längs dem unteren Rande des Unterkiefers in kreisförmiger Richtung gegen den linken Mundwinkel. Nach Ablösung der Haut und der übrigen weichen Bedeckungen lag die Geschwulst

zum grossen Theile entblösst vor mir. Es zeigte sich nun, dass sie den Raum zwischen der Wange und dem Ober- und Unterkiefer und zum grossen Theil die Mundhöhle einnahm, Schlund und Kehlkopf comprimirte und sich bis hinter das Ohr und über den aufsteigenden Ast der linken Unterkieferhälfte hinaus erstreckte. Von der Highmorshöhle war sie nicht ausgegangen und auch ausser aller Communication mit derselben. Der linke Gelenkfortsatz und der linke Kronenfortsatz, sowie der ganze aufsteigende Ast und ein Theil des Körpers der Mandibula bis zum ersten Backenzahne waren in die Aftermasse verflochten und hatten einen Detritus erfahren. Zwischen dem ersten Backenzahne und dem Augenzahne wurde daher der Unterkiefer mittelst der Kettensäge durchsägt, der kranke Theil entfernt und ebenso die Aftermasse sorgfältig losgeschält, wobei der Knabe einen ziemlich starken Blutverlust hatte. Die Wunde der Weichtheile wurde durch funfzehn Nähte vereinigt, mit einem gefensterten Ceratlappen bedeckt und mit kalten Ueberschlägen behandelt. Die Athemnoth war verschwunden, so dass der Operirte in einen erquickenden Schlaf versank, aus dem er erst am folgenden Morgen wohler und lebendiger erwachter, leichter athmete, ohne Mühe das ihm dargebotene Frühstück nahm und auch das linke Auge öffnete. Bei der Erneuerung des Verbandes am vierten Tage nach der Operation zeigte sich überall Vereinigung der Wangenwunde. Die Heilung ging rasch von statten. Bald aber stellte sich Ascites ein und der Tod erfolgte am 17. November. Die Section erwies Krebsablagerungen in der Leber, sowie auch die Untersuchung des exstirpirten Aftergebildes die krebssige Natur ausser Zweifel gesetzt hatte.

7. Julie Heim, 38 Jahre alt, Schneidersfrau aus Coburg, früher gesund, litt im Jahre 1833 an heftigen Zahnschmerzen, die sich besonders im ersten unteren Backenzahne der rechten Seite concentrirten, obwohl dieser eine gesunde Krone hatte. Der Zahn wurde herausgenommen und zeigte eine von Caries ergriffene Wurzel. Auch floss aus der Alveola noch längere Zeit ein dünner und stinkender Eiter. Die Zahnschmerzen hörten zwar auf, aber die Zahnlucke blieb empfindlich, namentlich machten sich Witterungseinflüsse in dieser Beziehung geltend. Nach einiger Zeit bildete sich hier eine Geschwulst, die, vom *Processus alveolaris* ausgehend, langsam wuchs und erst im Jahre 1844 sich sehr vergrösserte. Am 19. Mai 1845, an welchem Tage J. Heim in der Klinik hier Hülfe suchte, erstreckte sich die Geschwulst, deren Form eine ovale und deren Umfang

der einer doppelten Faust war, vom rechten Ohre bis zum linken Eckzahne, nach oben bis an die Orbita, nach unten zwei Zoll über den untern Rand des Unterkiefers hinaus. Sie füllte mehr als die Hälfte der Mundhöhle aus, drängte die Zunge an die linke Seite hinüber und reichte bis zur Uvula und zu dem Gaumensegel. An der vorderen Partie der Geschwulst waren die vier Schneidezähne knäuelartig zusammengeschoben und locker, übrigens von gesunder Beschaffenheit. Der Rest des Unterkiefers und beide Oberkieferknochen sammt ihren Zähnen zeigten nichts Abnormes.

Das Aftergebilde war unschmerzhaft, von gleichmässiger Ausdehnung, an einzelnen Stellen knorpelhart, an anderen trommelartig gespannt, nirgends fluctuirend. Die Entstellung des Gesichts war bedeutend, Reden und Essen sehr gehindert, und dies rief bei der Frau den sehnlichen Wunsch hervor, von der Geschwulst befreit zu werden.

Obwohl ich das Pseudoplasma nicht mit dem Mikroskope untersucht hatte, so diagnosticirte ich doch in Berücksichtigung des Entwicklungsganges eine bösar-tige Geschwulst und exarticulirte die rechte Hälfte der Mandibula, soweit die Afterbildung sich erstreckte und also der Knochen krank war.

Die Unterlippe musste wegen des Umfangs der Geschwulst nicht in der Mittellinie, sondern vor dem linken unteren ersten Backenzahne gespalten werden. Ein drei Zoll langer Verticalschnitt ward längs dem rechten Ohre in der Richtung des aufsteigenden Unterkieferastes geführt. Durch Querschnitte, die in die beiden erst erwähnten Schnitte einmündeten, wurde die Geschwulst blossgelegt. Den Unterkiefer trennte ich mit der Jeffray'schen Säge vor dem linken unteren Eckzahne, löste ihn von allen weichen Theilen ab und durchschnitt nach dem Rathe Chassaignac's (*Annales de la chirurgie française et étrangère, Mars 1845, p. 355*) den ungewöhnlich langen Kronenfortsatz mit der Liston'schen schneidenden Zange, nachher das mit der Sehne des Temporal Muskels zusammenhängende Knochenstück mit der Pincette fassend und mit der Cooper'schen Scheere entfernend. Indem ich das Kieferstück nach unten und aussen drängte, um so mit dem Messer auch den Gelenkfortsatz aus seinen Verbindungen zu lösen, knickte der Knochen zusammen, so dass mir nichts anderes zu thun übrig blieb, als auch diesen Fortsatz mit der Liston'schen Zange zu trennen; ich liess ihn zurück, nachdem ich mich von seiner gesunden Beschaffenheit überzeugt hatte.

Die Geschwulst erstreckte sich tief unter die Zunge und ihre Exstirpation an dieser Stelle veranlasste eine nicht unbedeutende Blutung.

Nach Unterbindung mehrerer spritzenden Gefäße wurde die Wunde durch sechsundzwanzig Nähte vereinigt und mit kalten Ueberschlägen behandelt.

Nach drei Stunden trat eine heftige Blutung ein, welche es nöthig machte, den vorderen Theil des Verbandes abzunehmen, wobei unter der Zunge eine spritzende Arterie gefunden und unterbunden wurde.

Die Heilung erfolgte rasch und ohne Störung, so dass die Operirte am zwanzigsten Tage entlassen werden konnte.

Die exstirpirte Geschwulst erwies sich als Cystenkrebs. Der Unterkiefer war mit ihr innig verschmolzen, gleichsam in ihr aufgegangen.

Am 5. Juni 1848 zeigte sich die Frau abermals in der Klinik; es hatte sich an der oberen Stelle der Narbe, also gegenüber der *Fossa glenoidalis*, eine ovale, taubeneigrosse, verschiebliche, fluctuirende Geschwulst gebildet, die, wie eine *Punctio exploratoria* bewies, eine durchsichtige, dickflüssige, viele Cholestearinkristalle enthaltende Materie umschloss, welche ich durch einen sogenannten subcutanen Einstich vollständig entleerte, worauf die Geschwulst zusammensank.

Am 17. Juli 1850 nahm die Frau zum drittenmal ihre Zuflucht zu mir. Es hatte sich eine umfangreiche Geschwulst unter Schmerzen an der früheren Stelle gebildet. Sie war elastisch, wenig verschieblich und dehnte sich über die Wange bis gegen die Nase aus. Ich diagnosticirte ein von dem Oberkieferbeine ausgegangenes Recidiv und bereitete mich zur Resection des rechten *Os maxillare superius* vor. Nachdem ich einen Schnitt von der Mitte des Jochbeins bis zum Munde durch die Wange gemacht, stellte sich heraus, dass das Aftergebilde von dem bei der ersten Operation zurückgelassenen Gelenkfortsatze ausging und mit dem Oberkieferbeine nur ganz oberflächlich zusammenhing, das in das Pseudoplasma nicht hineingezogen, sondern ganz gesund war. Es wurde sammt dem Fragmente des Gelenkfortsatzes exstirpirt und erwies sich bei der Untersuchung auch als Cystenkrebs.

Die Frau ist bis jetzt gesund geblieben, wie durch eine am 16. September 1853, zufällig auch im Beisein des Professor Dr. Roux von Paris, vorgenommene Untersuchung constatirt werden konnte.

8. Veit Lehnert, 25 Jahre alt, bisher gesund, litt im Januar 1851 an stechenden Schmerzen, die sich vom aufsteigenden Aste des Unterkiefers der rechten Seite bis ins Auge und in das Ohr erstreckten. Nach einigen Tagen bil-

dete sich unter der Schläfengegend eine unbewegliche, umschriebene Geschwulst, welche unter permanenten Schmerzen langsam wuchs, hart war und die Bewegungen des Kiefers hinderte. Zwei Monate später fing die Geschwulst an, schnell zu wachsen und wurde weicher. Bei der Aufnahme des Kranken am 10. April war sein Zustand dieser:

In der rechten Parotidealgegend befand sich eine faustgrosse, gespannte, dem Anscheine nach mit dem Unterkiefer zusammenhängende Geschwulst. Der etwas nach links geschobene Unterkiefer konnte nur wenig vom Oberkiefer entfernt werden. Die Haut über der Geschwulst war stark gespannt, die Hautvenen erweitert, das Gesicht erdfahl und mager, das Gesamtbefinden gut. Der ganze Befund liess ein an dieser Stelle nicht allzuseiten vorkommendes *Carcinoma mandibulae* vermuthen, wogegen die *Punctio exploratoria*, sowie die gleich darauf erfolgende schnelle Zunahme der Geschwulst und besonders das Hervortreten von Fluctuation dafür sprachen, dass der der Untersuchung zugängliche Theil der Geschwulst eine mit Blut gefüllte Höhle sei. Dies bestätigte auch ein am 21. April gemachter Einschnitt, aus welchem ununterbrochen helles rothes Blut, jedoch ohne allen mit den Herzbewegungen übereinstimmenden Rhythmus, abfloss. Die Untersuchung mit der Sonde erwies hier eine geräumige, mit Blut gefüllte Höhle mit weichen Wandungen und eine zwar nicht rauhe, aber doch entblösste Partie des *Ramus ascendens mandibulae*. Durch eine angebrachte Compression wurde die Blutung leicht gestillt und der Einschnitt war binnen wenigen Tagen geheilt. Die Geschwulst nahm aber mit jedem Tage zu und umlagerte den Unterkiefer so, dass er nicht mehr durch dieselbe durchzufühlen war. Zugleich drängte sie ihn mehr nach links und schob sich zuletzt zwischen die Zähne der beiden Kiefer, wo sie in Folge der Zahneindrücke eine aufgelockerte, mit Wucherungen gleichsam übersäete Oberfläche erhielt.

Die immer mehr zunehmende schmerzhaftige Spannung, das Wachsen der Geschwulst, das gehinderte Kauen und Schlucken, welches immer mit grosser Anstrengung von Seiten des Kranken verbunden war, liess eine Perforation nach irgend einer Seite hin über kurz oder lang erwarten, und so konnte man sich für hinreichend autorisirt halten, dem Wunsche des Kranken nachgebend eine Operation vorzunehmen.

Welche Quelle die Blutergiessung habe, war schwer zu ermitteln; sie konnte durch eine Necrose und in Folge dieser durch Perforation einer Arterie entstan-

den, sie konnte aber auch durch Carcinom der Mandibula mit Cystenbildung vermittelt sein.

Die Operation wurde am 10. Mai in meiner Abwesenheit durch den damaligen Assistenzarzt (Dr. Oscar Heyfelder) gemacht.

Dem in Chloroformschlaf versetzten Kranken wurde ein drei Zoll langer Schnitt über die untere Partie der Geschwulst, in der Richtung des horizontalen Astes vom Unterkiefer gemacht. Nach der Trennung der äusseren Haut erschien die *Fascia parotideo-masseterica* prall gespannt, von Blut ausgedehnt. Nachdem diese in derselben Richtung gespalten war, entleerte sich ziemlich viel theils flüssiges, theils coagulirtes Blut; der *Ramus horizontalis* war von Weichtheilen entblösst, am *Angulus mandibulae* sogar gebrochen, in grösserem Umfange rauh und mit einer ihm fest anhängenden krebsigen Aftermasse umgeben.

Unter diesen Umständen wurde die Resection des Unterkiefers, so weit er krank war, als nöthig erachtet und in der Art durchgeführt, dass ein zweiter Schnitt dem aufsteigenden Aste des Unterkiefers entsprach, indess ein dritter, mit diesem parallel laufend, die Wange vor dem Eckzahne spaltete. Nach Ablösung der Weichtheile ward der zweite Backenzahn, bis zu welchem hin der Unterkiefer gesund war, ausgezogen, und an dieser Stelle der Knochen mit der Kettensäge getrennt, worauf derselbe aus seinen zum grossen Theil kranken Umgebungen gelöst und entfernt ward, wobei der Kranke verhältnissmässig wenig Blut verlor.

Nachdem auf diese Weise der Unterkiefer, so weit er eben noch vorhanden gewesen, entfernt worden, fand sich der *Processus styloideus*, der untere Winkel des Schläfenbeins und sein Jochfortsatz von dem Krebse ergriffen, rauh und stellenweise porös erweicht, daher von einer weiteren Exstirpation abgestanden werden musste, indem man einerseits, nun auf der *Basis cranii* angekommen, bei Verletzung eines der vorliegenden Knochen einen *Prolapsus cerebri* zu besorgen hatte, andererseits hinter dem *Velum palatinum* die *Carotis cerebralis*, nur von wenigen Weichtheilen bedeckt, pulsiren sah, und ihre Verletzung leicht geschehen konnte.

Die Wunden der äusseren Bedeckungen, durch die blutige Naht vereinigt und mit kalten Ueberschlägen behandelt, heilten schnell, und der Operirte kehrte nach Hause zurück, wo er Anfangs wohl und wenigstens frei von Schmerzen war, aber schon am 31. Mai 1851 einem Recidive der Krankheit erlag.

9. M. Hollfelder, 43 Jahre alt, klein, zart gebaut, früher gesund, bemerkte im Jahre 1846 eine kleine Geschwulst in der linken *Regio parotidea*, welche Anfangs schmerzlos, dann unter zunehmenden zuckenden Schmerzen wuchs und die Frau bestimmte, sich am 25. Juni 1850 der Exstirpation des Aftergebildes zu unterziehen. In 35 Tagen war die Wunde geheilt. Drei Wochen darauf entstand, von Schmerzen begleitet, an dem aufsteigenden Aste des Unterkiefers eine neue Geschwulst und unter den falschen Rippen der rechten Seite eine harte Auftreibung, dabei Abmagerung und ein Gefühl von Missbehagen. Anfangs November, wo die Frau wieder in's Hospital kam, war ihr Zustand folgender:

An der linken Seite des Unterkiefers befand sich eine mehr als faustgrosse, harte, unbewegliche, auf dem Knochen fest aufsitzende und die weichen Bedeckungen stark spannende Geschwulst, welche auch von der Mundhöhle aus deutlich gefühlt werden konnte und sowohl den Oberkiefer, wie den Unterkiefer nach rechts hinüber gedrängt hatte. Eine Fortsetzung der Geschwulst mit demselben äusseren Gepräge, nur nicht so gross und weniger abgerundet, erstreckte sich unter das Ohr und bis in die Schläfengegend.

Durch die gespannten Bauchdecken nahm man eine Geschwulst von bedeutender Grösse wahr, indem sie sich vom schwertförmigen Fortsatze bis zwei Zoll unter den Nabel erstreckte, nach links die Mittellinie um zwei Zoll überschritt und nach rechts ins Hypochondrium sich verlor. Ihre Oberfläche bot Erhöhungen und Vertiefungen. Nach den Ergebnissen der Percussion erstreckte sich die Geschwulst bis in das linke Hypochondrium, nach oben und rechts bis zur fünften, links bis zur vierten Rippe.

Hierzu kam ein hoher Grad von Abmagerung, trockene und kühle Haut, Trägheit des Stuhls, wenig Esslust, kleiner Puls, heftige permanente Schmerzen in der Geschwulst am Unterkiefer, gehindertes Schlucken und erschwerte Respiration, was vor allem die Frau bestimmte, eine Beseitigung des Aftergebildes am Unterkiefer durch eine Operation zu verlangen.

Obwohl es am Tage lag, dass durch die Beseitigung des Pseudoplasma in der Submaxillargegend eine radicale Hülfe nicht gebracht werden konnte, so wiesen wir die verlangte Operation doch nicht zurück, einmal, weil zu erwarten stand, dass die quälenden, keinen Schlaf zulassenden Schmerzen aufhören würden, dann, weil dadurch die Deglutition und die Respiration frei werden mussten.

Am 29. November 1850 wurden die Weichtheile durch einen längs dem aufsteigenden und dem horizontalen Aste des Unterkiefers bis zum Kinne verlaufenden Schnitt getrennt, in welchen ein zweiter, die Unterlippe in der Mittellinie trennender Schnitt mündete. Nach Ablösung der Weichtheile zeigte sich, dass das Gewächs um die ganze linke Hälfte des Unterkiefers gelagert war, und dass es vom Winkel und aufsteigenden Aste des Knochens ausging. Es wurde daher der Unterkiefer in der Mitte mit der Jeffray'schen Säge durchsägt und seine linke Hälfte sammt der Geschwulst extirpirt. Nach Unterbindung mehrerer spritzenden Gefässe geschah die Vereinigung (mehrere Stunden nach der Operation) durch siebenzehn umschlungene und mehrere Knopfnähte.

Deglutition und Respiration waren nach Beendigung der Operation freier, der Schmerz verschwunden, das Befinden der Kranken befriedigend.

Die extirpirte Geschwulst war Alveolarkrebs.

Nach Entfernung der Nähte am 2. December zeigten sich die Wundränder vereinigt, bald trat ein grosser Collapsus und Oedem der linken unteren Extremität ein, das Wundsecret wurde jauchig und am 8. December erfolgte der Tod.

Die Section erwies fast in allen inneren Organen Krebsablagerungen, besonders ausgesprochen in der Leber.

10. Eva Grötsch, 68 Jahre alt, früher gesund, bekam im December 1850 eine Krebsgeschwulst an der Unterlippe, welche durch einen V-Schnitt beseitigt wurde, ein Vierteljahr nach dieser Operation eine schmerzhaftes Anschwellung der rechten Unterkieferhälfte, welche von der Alveola des ersten Backenzahns ausging, schnell an Umfang gewann und im October 1851 sich in ein offenes Krebsgeschwür verwandelte. Fast gleichzeitig entstand über dem rechten Schlüsselbeine am Halse eine schmerzhaftes Geschwulst, die bald die Grösse eines Hühnerei's erreichte und ebenfalls in offenen Krebs sich verwandelte. Die Submaxillar- und Sublingualdrüse auf der rechten Seite waren ebenfalls angeschwollen, der Kräftezustand der Frau befriedigend, ihr Aussehen und ihre Verdauung gut. So misslich der Erfolg eines operativen Eingriffs war, so entschlossen wir uns doch dazu, da die Untersuchung ergab, dass alles Krankhafte sich entfernen lasse.

Am 2. Decbr. 1851 unternahm ich die Operation an der durch Hydrobromäther und Chloroform in Anästhesie versetzten Kranken. Zunächst legte ich die rechte Kieferhälfte bloss und durchsägt sie am rechten unteren Schneidezahne;

sodann machte ich dieselbe auf der inneren Fläche frei, durchschnitt den sehr langen Kronenfortsatz mit der Liston'schen schneidenden Zange und vollbrachte nun die Exarticulation. Nachdem ich das zurückgelassene Stück vom Kronenfortsatze mit der Hakenpincette gefasst und mit der Cooper'schen Scheere abgeschnitten hatte, nahm ich alles Krebsige, auch die Unterkiefer- und Unterzungendrüse weg, unterband sechs spritzende Arterien und vereinigte die Wangenwunde durch die blutige Naht. Die Exstirpation der Krebsgeschwulst über dem rechten Schlüsselbeine wurde in Berücksichtigung des nicht unbedeutenden Blutverlustes und der Erschöpfung der Kranken auf einen anderen Tag verschoben.

Die Operirte versicherte, von allen Schmerzen frei zu sein, nahm mit Behagen die ihr mittelst einer Spritze beigebrachte Fleischbrühe und schlief in der nächsten Nacht ununterbrochen fünf Stunden. Am 4ten Tage wurden die Nähte entfernt, die Wunde war fast überall vereinigt. Am 6. December fing die Kranke plötzlich an zu deliriren, und am 7. December erfolgte der Tod. Die Section erwies Krebsablagerungen auf der Pleura der rechten Lunge und Muscatnussfettleber.

11. Nicolaus Klaussner, 63 Jahre alt, der als Kind viel an Scrophulosis, später an Hämorrhoiden und Entzündungskrankheiten gelitten, bekam im Jahre 1846 heftige Zahnschmerzen in der rechten Unterkieferhälfte, deren wegen mehrere Zähne ausgezogen wurden. Dies hatte aber nicht den gewünschten Erfolg, im Gegentheile, die Zahnschmerzen wurden heftiger, und aus der Alveola des zweiten Backenzahnes trat eine Geschwulst hervor, welche bald an Umfang gewann, sich weich anfühlte, hinund wieder heftig blutete. Aus derselben Alveola entwickelte sich unter Schmerzen bald eine zweite und dritte Geschwulst. Nach und nach wurden alle Zähne auf der rechten Unterkieferhälfte locker und fielen aus, selbst die allein noch vorhandenen Schneidezähne fingen an, locker zu werden. Die ganze rechte Unterkieferhälfte bedeckte sich mit schwammigen, wuchernden und leicht blutenden Aflergebilden, welche bis zum Oberkiefer sich erstreckten und zuletzt das Oeffnen des Mundes, das Reden wie das Kauen beeinträchtigten, ja eine genaue Untersuchung des aufsteigenden Astes des Unterkiefers unmöglich machten. In diesem Zustande fand ich den Unterkiefer am 19. October 1851.

Die ganze rechte Unterkieferhälfte war krank, auch die Unterkiefer- und Unterzungendrüse dieser Seite geschwollen, empfindlich und offenbar in das Aftergebilde verflochten, welches mit den weichen Wangentheilen fest zusammenhing, die sehr gespannt erschienen.

Die Absetzung der rechten Unterkieferhälfte war gefordert, wenn dem Manne geholfen werden sollte. Ich führte einen Schnitt vom Niveau des rechten Ohrläppchens längs dem äusseren Rande des aufsteigenden und des horizontalen Astes der Mandibula bis zur Mitte des Kinns und liess hier einen zweiten, die Unterlippe spaltenden Schnitt hineinfällen. Nach Durchsägung des Unterkieferknochens in der Mittellinie machte ich ihn von den Weichtheilen frei, und hierbei überzeugte ich mich, dass die Continuität des Knochens an der Stelle, wo die Geschwulst sich zu bilden angefangen hatte, aufgehoben war, indem der Knochen hier aus einer dicken schwammigen Masse bestand. Unter diesen Umständen musste zunächst die vordere Hälfte und nachher die hintere Hälfte des Knochens aus den Weichtheilen abgelöst und so die vollständige Exarticulation zu Stande gebracht werden. Nachdem auch die entartete Unterzungen- und Unterkieferdrüse weggenommen war, wurde die Wangenwunde mittelst vierzehn Insectennadeln vereinigt.

Die Wunde heilte binnen einer Woche vollständig und der Operirte befand sich bis zu Anfang März wohl; dann entstanden am oberen Winkel der Narbe knollenartige Auftreibungen, die missfarbig und empfindlich wurden und mittelst des Messers leicht hätten beseitigt werden können, wenn der Mann darein gewilligt. Binnen kurzer Zeit erreichten sie den Umfang einer Faust, bluteten leicht, verwandelten sich in ein grosses Geschwür, der Kranke wurde wassersüchtig und starb in einem Zustande höchster Entkräftung am 8. November 1852.

12. Gottfried Baals, 67 Jahre alt, bemerkte vor acht Monaten eine solitäre Warze an der rechten Wange, die bald wuchs und sich in ein Krebsgeschwür von zwei Zoll im Durchmesser verwandelte. Bei seiner Aufnahme in der Klinik erstreckte es sich von der Parotidealgegend bis gegen die Commissur des Mundes und vom Jochbeine bis über den unteren Rand der rechten Unterkieferhälfte. Ungeachtet des grossen Umfanges der Krebsgeschwulst beschloss ich ihre Exstirpation und nachher die Deckung des Substanzverlustes durch Verschiebung der Wundränder zu versuchen. Es genügten vier Schnitte, von welchen immer zwei in einem spitzen Winkel zusammentrafen, um alles Krebsige zu entfernen. Es

zeigte sich jetzt, dass auch die rechte Unterkieferhälfte, ein Theil der Ohrspeicheldrüse und die rechte Unterkieferdrüse ergriffen, ja dass der Kronenfortsatz und der Alveolarrand schon zerstört waren, so dass also auch diese Theile weggenommen werden mussten, was sogleich geschah, worauf die Wundlappen im weiteren Umkreise abgelöst, einander genähert und durch die blutige Naht vereinigt wurden.

Es trat keine besondere Reaction ein, und der am 19. October operirte Kranke konnte nach Verfluss einer Woche schon den grössten Theil des Tages ausser dem Bette sein. Am 15. November wurde ein unter dem Ohr an dem schon geheilten Wundentheile hervorgetretener Knoten weggeschnitten.

Inzwischen bildete sich über dem *Manubrium sterni* eine schmerzhaft, wenig bewegliche, in der Mitte sehr weiche Geschwulst, die, mit dem Messer weggenommen, unter dem Mikroskope sich als Krebs erwies.

An der Operationswunde im Gesichte entstanden neue Knoten verdächtiger Art, welche durch Chlorzinkauflösung zurückgehalten, aber nicht gänzlich beseitigt werden konnten.

Am 24. December verliess der Mann noch nicht geheilt das Krankenhaus und ist am 19. Januar des folgenden Jahres der Krebsdyscrasie erlegen.

13. Sophie Endres, 9 Jahre alt, Metzger Tochter aus Kalkreuth, seit ihrem dritten Jahre scrophulös, bekam vor einem Jahre eine Entzündungsgeschwulst in den Abdominalwänden, die mit Abscessbildung endigte, sechs Monate später heftige Schmerzen im linken unteren ersten Backenzahne, der locker wurde und zuletzt ausfiel. Aus dieser Alveola entwickelte sich nun eine Geschwulst, die als Epulis angesehen und abgebunden ward. Kaum war dies geschchen, so entwickelte sich die Geschwulst von Neuem, es fielen mehrere Zähne aus, und aus allen diesen Alveolen traten Pseudoplasmen hervor, immer unter heftigen Schmerzen. Bald gewann das Aftergebilde einen bedeutenden Umfang und breitete sich sowohl gegen die Mundhöhle, wie gegen die Wange hin aus. Am 10. November 1851 wurde das Kind in die hiesige Klinik gebracht. Es war ein sehr in die Augen fallendes Missverhältniss zwischen den beiden Gesichtshälften, allein bedingt durch die Geschwulst, welche vom linken Alveolenrande ausging und durch ihre Ausdehnung nach aussen eine starke Spannung der Wange hervorrief. Dieses Aftergebilde war von fester Consistenz und livider Farbe, wenig empfindlich, abgerundet, und durch eine breite Rinne, Folge des Eindrucks der Oberkieferzähne, in zwei nicht

völlig gleiche Hälften getheilt, deren grössere, nach dem Innern des Mundes zu-gekehrt, die Zunge bedeckte und bis zur Uvula und zur rechten Mandel sich erstreckte. Nach vorn reichte sie bis zum ersten Schneidezahn, der noch vorhanden, wiewohl nach der rechten Seite zu gedrängt, eine schiefe Stellung hatte, nach hinten bis zum aufsteigenden Aste des Unterkiefers; hier stand noch ein Backenzahn. Reden und Schlucken war erschwert, der Schlaf schnarchend, die Gesichtsfarbe cyanotisch; das Athmen geschah unter Bewegung der Nasenflügel.

Bei der Ausbreitung des Aftergewächses, dessen überaus rasche Entwicklung bei einem so jungen Kinde für keine gutartige Natur sprach, war man um so mehr auf die Exarticulation der linken Unterkieferhälfte hingewiesen, als der frühere Versuch, es mittelst einer Ligatur zu beseitigen, keine radicale Hülfe gebracht hatte. Diese Operation ward in der Art durchgeführt, dass ich dem in Chloroform-Anästhesie versetzten Kinde die Unterlippe in der Mittellinie spaltete und mit diesem Schnitte einen zweiten, fast kreisförmig am äusseren Rande der Mandibula verlaufenden und am Ohre endigenden Schnitt verband. Nach Ablösung der Weichtheile durchsägte ich am ersten Schneidezahne den Knochen mit der Kettensäge, worauf ich die linke Hälfte desselben exarticulirte. Die sehr bedeutende parenchymatöse Blutung stillte ich allein durch kalte Anspritzungen (nicht ein Gefäss ward unterbunden); drei Stunden später vereinigte ich die Wangenwunde durch vierzehn Nähte und liess kalte Ueberschläge machen. Das Kind versank in einen ruhigen, zwölf Stunden anhaltenden Schlaf. Am vierten Tage wurden die Nähte entfernt, die Wunde war vereinigt. Am 24. November, also vierzehn Tage nach der Aufnahme im Krankenhause, ward das Kind geheilt entlassen, welches auch bis jetzt gesund geblieben ist, wie eine vor Kurzem vorgenommene ärztliche Untersuchung bestätigte.

14. Eleonore Ellerich, 40 Jahre alt, Dienstmagd aus Regensburg, früher viel von rheumatischen Beschwerden heimgesucht, wurde Anfangs Juni 1846 von Odontalgie befallen, welche man durch Wegnahme eines von Caries ergriffenen Zahnes zu beseitigen suchte. Der Schmerz steigerte sich aber und verbreitete sich über die ganze rechte Unterkieferhälfte, welche anschwell und gegen die leiseste Berührung empfindlich war. Dabei wurden hier sämmtliche Zähne locker und fielen aus, das Zahnfleisch ward missfarbig und aus den Alveolen floss ein missfarbiger, stinkender Eiter. Die benachbarten Weichtheile auf dieser Seite

waren angeschwollen, das Schlucken erschwert, die Sprache undeutlich, der Athem übelriechend. In diesem Zustande kam die Kranke Anfangs August in unsere Klinik. Die Untersuchung mit der Sonde führte zu der Gewissheit, dass die ganze rechte Unterkieferhälfte in den Krankheitsprocess gezogen war, welcher nach Entstehung und Verlauf, sowie nach dem Ergebnisse der Untersuchung als eine bis auf den Kronen- und den Gelenkfortsatz sich erstreckende Necrose angesehen werden musste. Unter diesen Umständen erschien die Abtragung der kranken Unterkieferhälfte unerlässlich, die am 19. August nach vorangeschickter Aether-Anästhesie in folgender Weise durchgeführt wurde:

Nach Spaltung der Unterlippe in ihrer Mittellinie wurde ein zweiter Schnitt vom Ohre längs dem unteren Rande des Unterkiefers bis in den ersten gemacht, hierauf nach Wegnahme des ersten Schneidezahns der Unterkieferknochen mittelst der Jeffray'schen Kettensäge getrennt und von den Weichtheilen abgelöst. Den ungewöhnlich langen Kronenfortsatz trennte ich, ebenso wie den Gelenkfortsatz, mit der Liston'schen schneidenden Zange, beide Fragmente später mittelst der Hakenpincette und der Cooper'schen Scheere entfernend.

Nach Beendigung der Operation wurden einige Gefässe unterbunden, die Vereinigung der Wangenwunde durch zwanzig Knopf- und Hasenschartnähte ward dagegen erst nach einigen Stunden vorgenommen.

Die Untersuchung der herausgenommenen Unterkieferhälfte bestätigte die ausgebreitete, bis in den Kronen- und Gelenkfortsatz sich erstreckende Necrose.

Die Genesung erfolgte rasch, und schon am 1. September verliess die Operirte das Hospital. Zwei Jahre später sah ich das Mädchen in Fürth, es war gesund, der Rest des Unterkiefers etwas nach innen getreten, das Gesicht durchaus nicht entstellt, Mastication und Sprache nicht gestört.

Eine am 30. September 1853 vorgenommene ärztliche Untersuchung an Eleonore Ellerich ergab Folgendes:

Das Mädchen erscheint gesund, wohl genährt, von frischer Gesichtsfarbe, im Gesichte wenig entstellt. Die rechte Gesichtshälfte (auf welcher die Operation gemacht worden war) erscheint voller und praller, als die linke. Das durch die Resection fortgenommene Kieferstück ist durch eine feste ligamentöse Masse ersetzt, der Rest des Unterkiefers ist gesund geblieben. Das Kauen geschieht ausschliesslich auf der linken Seite, die Sprache ist in keiner Weise gehindert.

15. Aloysius Schütz, 74 Jahre alt, aus Abenberg im Landgerichtsbezirke Pleinfeld, litt seit einem Jahre an Krebs der linken Hälfte der Ober- und Unterlippe und der Wange, welcher nicht auf die Weichtheile sich beschränkt, sondern auch den Unterkiefer ergriffen hatte.

Ich entfernte die von Krebs ergriffenen Partien durch sechs Schnitte, die in Winkelform geführt wurden, um durch Ablösung der Weichtheile im weiteren Umfange den durch die Operation herbeigeführten Verlust decken zu können. Da das Periost der ganzen linken Unterkieferhälfte und der Knochen selbst in den Krankheitsprocess gezogen war, so durchsägte ich die Mandibula mit der Kettensäge in der Mittellinie und exarticulirte die linke Unterkieferhälfte. Nach Stillung der Blutung durch Unterbindung von sechs Arterien vereinigte ich die Wundlücken durch neun Nähte, hierauf kalte Ueberschläge anordnend. Bald nach der Operation stellte sich ein heftiger Frost ein, auf welchen eine mässige Hitze folgte. Der Operirte hatte in der nächsten Nacht einen erquickenden Schlaf. Am vierten Tage entfernte ich die Nadelnähte, am fünften die Knopfnähte; mit Ausnahme einer kleinen Partie, wo eine Spannung stattgefunden, war überall Vereinigung erfolgt. Am sechsten Tage wurde das Gesicht von Erysipelas ergriffen, zu dem sich eine grosse Aufregung gesellte. Am siebenten Tage breitete sich die Rose auch über den behaarten Theil des Kopfes und über den Hals aus, und es entstanden Blasen, die sich bald mit einer missfarbigen Flüssigkeit füllten. Gegen Abend Sopor, rasselndes Athmen, Tod in der Nacht.

Die Leichenöffnung erwies starke Injection der Gefässe der weichen Hirnhaut und des Gehirnes, viel Serum auf der Arachnoidea, Ablagerungen einer graugelben weichen Masse im oberen und mittleren Lappen der rechten Lunge von der Grösse einer Erbse bis zu der einer welschen Nuss. Der untere Lappen war stark pigmentirt, mit schwarzen Knoten im Innern, mit Emphysem an den Rändern. Dieselben Veränderungen fanden sich in der linken Lunge. Die Tracheal- und Bronchialschleimhaut war verdickt, geröthet und mit einem schmutzig-gelben dicken Schleime belegt, in der Leber beginnende Fettbildung, alle übrigen Eingeweide gesund.

Die mikroskopische Untersuchung der exstirpirten Krebsmassen ergab unregelmässige, polygonale und ovale Zellen mit Kernen und Fasern, die Zellen leicht granulirt, hin und wieder pigmentirt. Die Fasern umgaben die Zellen in der Art,

dass das Ganze wie beim Alveolarkrebse erschien. Bei Zusetzung einer Lösung von caustischem Kali traten geschichtete Epithelialzellen hervor.

Nach dem Ergebnisse der Section war der Tod offenbar durch Pyämie erfolgt, welche bei einem Individuum dieses Alters schnell tödtlich wurde, noch bevor die Producte dieser Krankheit sich entschiedener entwickelt hatten.

16. Stephan Opitz, 57 Jahre alt, aus Untersteinebach im Landgerichtsbezirke Vilseck, litt seit ungefähr zwei Jahren an einem Krebsübel der Unterlippe, der rechten Unterkieferhälfte und der rechten Unterkiefer- und Unterzungendrüse, die sehr angeschwollen und der Sitz heftiger Schmerzen waren. Auf der rechten Seite waren die meisten unteren Zähne ausgefallen, auf der linken die wenigen noch vorhandenen nicht fest und von kranker Beschaffenheit.

Um alles Krankhafte zu entfernen, spaltete ich die Unterlippe vom linken Eckzahne aus, den Schnitt sodann längs dem unteren Rande des Unterkiefers bis zum Ohrläppchen fortführend. Es stellte sich heraus, dass nicht allein die rechte Hälfte der Mandibula, sondern auch ein Theil der linken Hälfte derselben krank war, daher nach Entfernung des linken Eckzahns an dieser Stelle der Unterkiefer mit der Kettensäge getrennt und so fast zwei Drittel von diesem Knochen fortgenommen werden mussten, worauf nach Fixirung der Zunge mittelst eines durchgezogenen Fadens die rechte Unterkiefer- und die rechte Unterzungendrüse extirpirt wurden. Die Stillung der sehr bedeutenden Blutung forderte die Unterbindung von fünf Arterien und ausserdem die Anwendung des *Liquor haemostaticus* Pagliari. Nach Excision aller vom Krebs ergriffenen Weichtheile wurden die Wundleflzen in weiterem Umfange abgelöst, einander genähert und theils durch Nähte, theils durch Serrefines im Contacte erhalten. Am zweiten Tage entfernte ich die Serrefines, am dritten die Insectennadeln. Die Wunde zeigte sich überall vereinigt und nur an der untersten Partie entstand durch Gangrän eine Lücke, welche unter dem Betupfen mit Höllenstein sich nach und nach wesentlich verkleinerte, so dass der Operirte am neunten Tage entlassen werden konnte.

Endlich gehören hierher die schon beschriebenen Fälle von:

Peter Eichler, an welchem eine partielle Resection des Oberkiefers neben der Exarticulation der linken Unterkieferhälfte gemacht wurde, und von Adam

Gerbing, welcher der totalen Resection des rechten Oberkiefer- und Jochbeins, und der Absetzung der rechten Unterkieferhälfte sich unterzog,

ferner die im nächsten Abschnitte aufgenommenen Operationsgeschichten von der Margarethe Rumpler und der Friederike Förtsch, welchen beide Unterkieferhälften ausgeschnitten wurden.

Ein Rückblick auf die hier mitgetheilten acht Fälle von Resection in der Continuität des Unterkiefers zeigt uns, dass einmal die Operation wegen Enchondrom, einmal wegen einer Schussverletzung und sechsmal wegen Krebs gemacht worden ist.

Die zwei wegen Enchondrom und wegen Schussverletzung operirten Individuen leben noch und erfreuen sich selbst einer trefflichen Gesundheit.

Von den sechs wegen Krebs operirten Personen starb 1 zwanzig Tage nach der Operation an Krebsablagerungen in inneren Organen, 1 apoplectisch nach fünf Wochen, 1 nach einem Jahre an Krebsrecidiv. Bei einem gleichfalls ein Jahr nach der Operation verstorbenen Individuum konnte die eigentliche Todesursache nicht ermittelt werden, was auch von dem vier Jahre nach der Operation im 83. Jahre verstorbenen nicht secirten Wimmelbacher gilt.

Unter den 21 Fällen von Exarticulation einer Unterkieferhälfte hatte die Phosphornecrose 3mal, Caries 2mal, Krebs 16mal die Indication zur Operation gegeben.

Die zwei wegen Caries Operirten genesen, von den wegen Phosphornecrose Operirten genesen 2, indess 1 einem Recidive nach anderthalb Jahren unterlag.

Von den 16 wegen Krebs Operirten starben 12, einer am sechsten Tage an Pyämie, die übrigen theils an einem Recidive der Krankheit, theils an Krebsablagerungen in inneren Organen, und zwar 1 nach vierzig Stunden, 1 nach vier Tagen, 1 nach eilf Tagen, 1 nach achtzehn Tagen, 1 nach zwanzig Tagen, 1 nach fünfundzwanzig Tagen, 1 nach vier Wochen, 2 nach zwölf Wochen, 1 nach vierzehn Wochen, 1 nach sechs Monaten, 1 nach fast dreizehn Monaten.

Das Verhältniss der Genesenen zu den Gestorbenen stellt sich demgemäss ziemlich ungünstig, wenigstens bezüglich der Fälle, wo wegen Krebs die Operation vorgenommen wurde.

Während Blasius (a. W. S. 32) durch eine statistische Zusammenstellung nachzuweisen sucht, dass von den wegen Krebs der harten oder weichen Theile der Kinnlade Resecirten ungefähr die Hälfte einem Recidive erliegen, stellt sich bei mir die Mortalität schon innerhalb des ersten Jahres nach der Operation in Folge eines Recidiv's zu 75 pCt.

Trotz dieses Ergebnisses würde es aber ein Unrecht sein, wenn man Patienten mit einer Krebsaffection der Kiefer von der Operation ausschliessen wollte.

Die Gefahr eines Recidiv's ist nicht allein bei Krebs des Oberkiefers und des Unterkiefers, sondern bei allen Krebsformen, selbst beim Epithelialkrebs, an allen Körpertheilen vorhanden, und doch fällt es Niemandem ein, einen Kranken, der wegen *Cancer labii*, oder wegen *Cancer linguae*, oder wegen *Cancer penis* operirt sein will, abzuweisen.

Der Krebs der Brustdrüse ist thatsächlich vor allem zum Recidive geneigt, und dennoch ist die Absetzung einer krebsskranken Weiberbrust eine derjenigen Operationen, die am häufigsten gemacht werden.

Schon das darf als ein nicht unbedeutender Gewinn betrachtet werden, dass die Kranken durch einen operativen Eingriff, mit Hilfe dessen alles Krebskranke entfernt wird, wenigstens von den quälenden Schmerzen befreit werden, die ein solches Krebsleiden begleiten, dem Patienten allen Schlaf rauben und mit der Abtragung der vom Krebse ergriffenen Theile wie weggezaubert zu sein pflegen.

Hyrtl's Ausfälle*) gegen die Unterkieferresectionen werden daher wohl kaum eine weitere Berücksichtigung fordern, wenngleich wir anerkennen, dass Krebsübel dieses, wie jedes anderen Körpertheils immer nur eine zweifelhafte Prognose wegen des zu befürchtenden Recidiv's zulassen, besonders wenn man die Unterkinnlade wegen ausgebreiteten Carcinom's der Weichtheile reseciren muss, was ja auch mit den Beobachtungen von Blasius übereinstimmt.

Bei verschiedenen Individuen (ich verweise nur auf Conrad Gruner und auf Conrad Rau) bildete sich nach der Resection *in continuitate mandibulae* zwischen den beiden Kiefersegmenten ein vom unteren Rande derselben ausgehender, mit den Weichtheilen und namentlich mit der Narbe in den Weichtheilen innig verschmolzener fester Ring, gleichsam eine Leiste, durch welche eine solide

*) Handbuch der topographischen Anatomie. Bd. I. S. 252.

Verbindung zwischen den beiden Kiefertheilen hergestellt ward. Dieser Knochenring, welchen ich auch an einem vor vielen Jahren durch M. Jäger operirten Individuum beobachtet, hatte mich bei zwei mit Unterkieferkrebs behafteten Kranken (Julie Heim und Babette Kastner) bestimmt, statt einer Exarticulation eine Resection mit Erhaltung der gesund erscheinenden Fortsätze vorzunehmen. Bei beiden traten Recidive ein, und Beachtung verdient es, dass bei Julie Heim das Aftergebilde sich von dem zurückgelassenen Gelenkfortsatze aus entwickelt hatte.

Die Durchführung der Operation unterliegt nach der Grösse und dem Umfange des wegzunehmenden Unterkieferstücks, je nachdem es ein Gelenktheil oder ein Theil vom Körper der Mandibula ist, der entfernt werden soll, nach der gesunden oder kranken Beschaffenheit der Weichtheile und nach der Natur des Uebels mancherlei Modificationen.

Nur ausnahmsweise wird man unter vollständiger Schonung der Unterlippe das Mittelstück abtragen können, wie Malgaigne*) zuerst vorgeschlagen, und durch mich zuerst (an Conrad Gruner), beinahe zu derselben Zeit durch Pitha, später durch Rothmund und Sims an Lebenden durchgeführt ward. Zu diesem Ende muss die Unterlippe an der Stelle, wo sie mit dem Zahnfleische zusammentrifft, vom Unterkiefer abgelöst und unter das Kinn geschoben werden, worauf der Knochen, soweit er die Wegnahme nöthig macht, am zweckmässigsten mittelst der Kettensäge an zwei Stellen getrennt und nun erst auch auf seiner hinteren und inneren Seite von den Weichtheiten abgeschnitten wird.

Diese Ablösung der Weichtheile von der hinteren Fläche der Mandibula wird immer am besten den Beschluss der Operation machen und namentlich nicht vor der zweiten Durchsägung des Knochens stattfinden dürfen, indem mit der Isolirung desselben auf seiner hinteren Fläche die Zunge ihre Haltpunkte verliert, nach hinten zurückweicht und Erstickungsanfälle erregt, welchen man vorbeugt, wenn man die Zunge mittelst einer Zange oder eines durch die Substanz derselben gezogenen Fadens fixirt. Hat man dies versäumt und treten die Erstickungsfälle in Folge des Zurückweichens der Zunge ein, so begegnet man ihnen am sichersten, indem man das Kinn des Operirten dem Brustbeine nähert und in dieser Stellung den Kopf durch einen entsprechenden Verband erhält.

*) Manuel de médecine opér. 5ième édition, S. 238.

Diese Zufälle sind nur nach der Excision des Mittelstücks der Mandibula zu besorgen. Niemals werden sie nach der Exarticulation einer Unterkieferhälfte wahrgenommen, weil durch eine solche Operation die Zunge nicht aller Haltpunkte verlustig geht.

Sind die Weichtheile auch krank, so wird der Umfang und die Natur des Uebels maassgebend für die Form und den Umfang der Schnitte sein, durch welche alles Kranke entfernt werden soll, denn daran wird von Niemandem gezweifelt, dass die Beseitigung alles Krankhaften erste Bedingung zur Verhütung eines Recidiv's ist.

Sind die Weichtheile nicht in den Krankheitsprocess gezogen, so kann ein längs dem äusseren und unteren Rande der Mandibula bis zum Niveau des unteren Randes vom Ohrläppchen geführter Schnitt allein ausreichen, gleichviel ob ein Stück vom Körper der Mandibula, oder eine Unterkieferhälfte, oder der ganze Unterkiefer fortgenommen werden soll, wie dies bei Höhn mir gelungen ist. Den Schnitt durch die Weichtheile über den unteren Rand des Ohrläppchens hinaus zu führen, ist auf der einen Seite überflüssig, auf der andern aber sogar schädlich, weil alsdann der Facialnerve verletzt wird, was meist eine bleibende Lähmung der Gesichtshälfte nach sich zieht.

Kann eine Spaltung der Unterlippe nicht umgangen werden, so geschieht dies am besten in der Mittellinie. Giebt man den Schnitten diese Direction, so wird der *Ductus Stenonianus* umgangen, kein bedeutendes Gefäss und kein Nerve verletzt, also kein Grund zur Lähmung einer mehr oder weniger umfangreichen Gesichtspartie gelegt. Auch geschieht der Schnitt an einer Stelle, wo die Narbe wenig sichtbar und bei Männern leicht durch den Bart, bei Frauen durch ein Tuch oder durch eine Haube verdeckt wird.

Erst nach Ablösung der Weichtheile von der äusseren Fläche des Unterkiefers, soweit dieser fortgenommen werden soll, darf die Continuität des Knochens aufgehoben werden, was am schonendsten und zweckmässigsten durch die Kettensäge geschieht, wobei es nöthig sein kann, einen Zahn zu entfernen, theils um Raum für die Kettensäge zu gewinnen, theils um dem Kranken den heftigen Schmerz zu ersparen, der mit Durchsägung eines Zahnes verbunden ist. So rasch man auch operiren mag, die vor dem Anfange der Operation hervorgerufene Chloroform-Anästhesie wird zum grössten Theile verschwunden sein, bis mittelst der Kettensäge gewirkt werden kann. Die Ablösung der Weichtheile von der inneren

Fläche des Unterkiefers folgt auf die Durchsägung des Knochens, welche wiederholt wird, wenn es sich von einer Resection handelt, indess man mit Hülfe des Messers oder der Scheere die Operation beendigt, wenn es sich von einer Exarticulation einer Unterkieferhälfte oder der ganzen Kinnlade handelt.

Wo es zweckmässig erscheint, nach Chassaignac's Rathe die Fortsätze, namentlich den Kronenfortsatz, zu durchschneiden, um sie nach Entfernung des Unterkiefers nachträglich mit der Hakenpincette zu fassen und zu extirpiren, da geschieht die Trennung der Fortsätze am besten mit der Liston'schen schneidenden Zange. Dass dies niemals nöthig sei und immer umgangen werden könne, wie von einer Seite her entgegnet worden ist, wird sowohl durch die verschiedenen anatomischen Verhältnisse, die namentlich durch Lisfranc constatirt worden sind, als auch durch die Erfahrung hinreichend widerlegt.

Die totale Resection des Unterkiefers,

d. h. die Auslösung der ganzen Mandibula aus den sie umgebenden Fleischtheilen und aus den Gelenken, ist zum erstenmal durch Signoroni*) gemacht worden.

Zum zweitenmal wurde diese Operation im Jahre 1843 und 1844 durch mich und durch Herrn Dr. Stadelmann an Margarethe Rumpler in der Art durchgeführt, dass ich im Jahre 1843 in Erlangen die linke und ein Jahr später Herr Dr. Stadelmann in Nürnberg die rechte Unterkieferhälfte extirpirte.

Die damals 21 Jahre alte Kranke war in einer Zündholzfabrik zu Nürnberg beschäftigt gewesen und suchte am 7. Juni 1843 in der Erlanger Klinik Hülfe. Die Weichtheile, welche die linke Unterkieferhälfte umgaben, waren verdickt, angeschwollen und durch mehrere Fisteln minirt, durch welche man auf einen im weiteren Umkreise entblössten, rauhen Knochen kam. Die meisten Zähne dieser Unterkieferhälfte waren ausgefallen und die vom Zahnfleische entblössten Alveolen ragten bedeutend hervor, kurz es waren die Erscheinungen der Phosphornecrose vorhanden.

*) Gazette médicale de Paris 1843, S. 740.

Die Kranke, welche früher zwar an rheumatischen Beschwerden gelitten, übrigens aber keine Zeichen einer Dyscrasie an sich trug, verlangte dringend eine Beseitigung ihres Uebels durch eine Operation, welche am 9. Juni in der Art gemacht wurde, dass ich nach Spaltung der Unterlippe von dem unteren Winkel dieses Schnittes einen zweiten längs dem äusseren Rande des Unterkiefers bis in die Nähe des Ohrläppchens führte und hierauf die weichen Theile ablöste. Nach Durchsägung des Knochens in der Mitte seines Körpers geschah die Auslösung der linken Unterkieferhälfte ohne besondere Schwierigkeit. Die verwundeten Weichtheile wurden durch die blutige Naht vereinigt und dann während vierundzwanzig Stunden kalt fomentirt. Die Heilung erfolgte zum grössten Theile *per primam intentionem*, und die Operirte wurde nach vierzehn Tagen entlassen. Sie kehrte zu ihrer früheren Beschäftigung zurück, bei welcher nur zu bald auch die rechte Unterkieferhälfte von dem früheren Uebel ergriffen ward. Ungefähr ein Jahr nach der ersten Operation wurde die rechte Unterkieferhälfte durch Herrn Dr. Stadelmann in Nürnberg weggenommen. Auch jetzt soll die Heilung rasch erfolgt sein.

Herr Professor Dr. Ried sah die Operirte nach ihrer Genesung und theilt über sie Folgendes mit*):

Der untere Theil des Gesichts hing schlaff herunter, wodurch dieser Theil des Gesichts ein eigenthümlich zusammengefallenes Ansehen bekam. Die Unterlippe stand hinter der oberen, die Schliessung des Mundes war möglich, gewöhnlich hing sie jedoch etwas herab. Der Speichelausfluss verlor sich nie ganz. Das Kinn war sehr abgeflacht; hinter demselben machten die den Boden der Mundhöhle bildenden Weichtheile einen Wulst, der Aehnlichkeit mit einem sogenannten doppelten Kinn hatte. Die Aussprache, namentlich der Lippenbuchstaben, war undeutlich, sobald der Unterkiefergegend die Unterstützung fehlte; anfangs setzte die Operirte beim Sprechen Daumen und Zeigefinger der linken Hand gabelförmig hinter das Kinn, fand jedoch bald, dass festes Anziehen des Kopftuches, welches sie gewöhnlich zur Verhüllung der Narben trug, dieselbe Wirkung that. Der gänzliche Verlust des Unterkiefers bedingte die Unmöglichkeit, andere, als sehr weich gekochte oder flüssige Nahrungsmittel zu geniessen. Das Kauen wurde aber

*) a. W. S. 202.

dadurch ersetzt, dass die nicht flüssigen Nahrungsmittel mit der Zunge gegen das Gaumengewölbe gedrückt und dabei gewöhnlich die Hand in der angegebenen Weise unter die Unterkiefergegend gestützt wurde. — Etwa fünf Monate nach der zweiten Operation bildete sich ein Abscess auf dem rechten vorderen Theile des Schädels, bei dessen Eröffnung der unten liegende Knochen bloss gefunden wurde, zehn Tage hindurch reichliche Absonderung eines dünnen, übelriechenden, missfarbigen Eiters bei verhältnissmässigem Wohlbefinden, hierauf heftige Kopfschmerzen, Erbrechen dunkelgrüner Massen, Sopor, Tod.

Der zweite Fall von vollständiger Auslösung des ganzen Unterkiefers aus den ihn umgebenden Weichtheilen und aus den Gelenken betraf ebenfalls ein junges Mädchen, das bei der Zündholzfabrikation beschäftigt gewesen war. Auch hier geschah die Wegnahme der beiden Unterkieferhälften in zwei verschiedenen Zeitabschnitten.

Friederike Förtsch von Trabelsdorf (L.-Ger. Bamberg), zwanzig Jahre alt, früher von keiner erwähnenswerthen Krankheit heimgesucht, gross und gracil gebaut, körperlich entwickelt, obwohl noch nicht menstruiert und frei von *Molimina menstr.*, mit schönen und gesunden Zähnen, hatte sammt ihren acht übrigen Geschwistern, die sämmtlich, wie ihre Eltern, sich bisher einer fortdauernden Gesundheit erfreuten, ihren Vater in der Fabrikation von Phosphorzündhölzern seit mehreren Jahren unterstützt. Für dieses Geschäft waren drei Zimmer des Hauses besonders eingerichtet und in der Art benutzt, dass in dem einen die Zündhölzer zugeschnitten und in die aus Phosphor, Schwefel und arabischem Gummi bereitete Zündmasse getaucht, in dem zweiten sie getrocknet und in dem dritten die gefertigten gesondert und verpackt wurden. Unsere Kranke hatte sich, wie wenigstens von ihr und ihrem früheren Arzte versichert wird, ausschliesslich mit der Sonderung und Verpackung der getrockneten Phosphorzündhölzer abgegeben. In den für die Fabrication der Zündhölzer bestimmten Zimmern hatten die Familienglieder niemals ihre Mahlzeiten eingenommen, auch niemals eine Nacht zugebracht. Ja, es wird versichert, dass für Ventilation darin hinreichend gesorgt sei und dass in denselben auch immer eine gute Luft angetroffen werde. Dagegen steht fest, dass sämmtliche Familienglieder in Zimmern und Kammern, die unmittelbar an jene

Räume stossen, bei Tage und bei Nacht sich aufzuhalten und ihre Mahlzeiten einzunehmen pflegten.

Im Sommer 1852 wurde sie von Schmerzen in der linken *Regio parotidea* heimgesucht, zu welchen sich bald eine merkliche Geschwulst gesellte. Ein von ihr zu Rathe gezogener Arzt erklärte das Leiden für Parotitis und verordnete Cataplasmata. Nach mehreren Wochen erfolgte ein Aufbruch und es entleerte sich viel Eiter; aber weder die Schmerzen, noch die Geschwulst liessen nach, sondern vermehrten sich im Gegentheile und dehnten sich über die ganze linke Unterkieferhälfte aus. Dazu kam Auflockerung und Missfarbigkeit des Zahnfleisches, Lockerwerden der Zähne der linken Unterkieferhälfte, stinkender Geruch aus dem Munde.

Man entfernte den zweiten Backenzahn, weil in ihm sich der Schmerz vorzugsweise zu concentriren schien. Dies vermehrte den Schmerz und die Geschwulst, und nach einigen Wochen lag der *Processus alveolaris* vom Zahnfleische entblösst. Man untersuchte endlich mit der Sonde, welche man durch die am unteren Rande befindlichen Abscessöffnungen einführte, und fand die ganze linke Unterkieferhälfte rauh, die Weichtheile abgelöst.

Am 18. November 1852 suchte die Patientin bei uns Hilfe. Schon bei ihrem Eintritte ins Zimmer, noch mehr aber bei der Untersuchung verbreitete sie einen eigenthümlichen Geruch, der von allen Anwesenden als Phosphorgeruch erkannt wurde. Sie hatte ein graues, erdfahles Aussehen und ihr Gesicht war durch die bedeutende Anschwellung der linken Parotideal- und Wangengegend sehr entstellt. Die Berührung mit den Fingern verursachte ihr heftige Schmerzen, welche sie durch Wimmern und Zucken zu erkennen gab. Noch empfindlicher war ihr die Untersuchung mit der Sonde, sowohl von der Mundhöhle aus, als auch durch die äusseren Abscessöffnungen. Die Spannung in den weichen Theilen war so stark, dass sie die Kiefer kaum zwei Linien weit von einander bringen konnte, die Speichelabsonderung war stark und verbreitete Phosphorgeruch, sämmtliche Zähne auf der linken Hälfte des Unterkiefers waren von Caries frei, aber locker, die Backenzähne mehr als die Schneide- und Eckzähne, das Zahnfleisch livide. Die Untersuchung mit der Sonde überzeugte mich, dass die linke Kieferhälfte auf der äusseren und inneren Fläche von den Weichtheilen entblösst und rauh war, ja, ich konnte mit der Sonde in das Innere des Knochens eindringen. Nach der Versicherung der Kranken waren die Schmerzen permanent, besonders heftig des

Nachts. Um von ihnen befreit zu werden, erklärte sie sich bereit, jeder Operation sich zu unterziehen.

Zur Beseitigung alles Krankhaften bedurfte es der Wegnahme der ganzen linken Unterkieferhälfte, und diese Operation wurde in folgender Weise durchgeführt:

Wie Lisfranc^{*)} vorschlägt und ich schon öfters gethan, bildete ich einen oberen Lappen, indem ich einen Verticalschnitt vom freien Rande der Unterlippe in der Medianlinie bis an den unteren Rand der Mandibula machte, und einen zweiten Schnitt von dem ersten an längs der Basis des Unterkiefers und längs dem hinteren Rande des aufsteigenden Astes dieses Knochens fortführte [C]. Die Beschaffenheit der Weichtheile gestattete die Bildung eines solchen oberen Lappens mit oberer Basis, der, wie Lisfranc richtig bemerkt, die Vorzüge hat, dass er in Folge seines eigenen Gewichts besser in Verbindung mit der unteren Schnittfläche bleibt und so die schnelle Heilung begünstigt, und dass bei seiner Bildung weder die Ohrspeicheldrüse noch der Facialnerve verletzt wird. Nach Ablösung und Zurücklegung dieses oberen Lappens und nach Entfernung des ersten unteren, schon wackelnden Schneidezahns bahnte ich mit dem Bistouri auf der inneren Seite des Unterkiefers einen Weg für die Kettensäge, mit welcher ich an dieser Stelle den Knochen trennte. Nach Ablösung der Weichtheile auf der inneren Seite des Unterkiefers und der Sehne des Schläfenmuskels gelang die Exarticulation leicht. Von dem unteren und hinteren Rande der Basis des Knochens hatte in Folge der Krankheit ein nicht unbedeutendes Stück sich abgelöst und war in festem Zusammenhange mit den entzündeten und angeschwollenen Weichtheilen. Dieses musste daher auch noch erst entfernt werden, bevor die Wunde vereinigt werden konnte, welches nach Unterbindung dreier Arterien durch sechszehn Nähte geschah. Hierauf wurde die vereinigte Wunde mit einem Ceratlappen bedeckt und die örtliche Anwendung der Kälte angeordnet.

Die Chloroform-Inhalationen hatten die Kranke in grosse Aufregung und in vollkommene Bewusstlosigkeit versetzt. Die Aufregung trat während der Dauer der Operation mehreremal sehr störend hervor. Die Bewusstlosigkeit hielt auch nach Beendigung derselben noch eine halbe Stunde lang an. Nachher klagte sie

^{*)} Précis de méd. opér. T. II. S. 436.

über Kopfweh und bekam ein heftiges Wundfieber, das auch nach 24 Stunden sich wiederholte.

Am vierten Tage wurden die Nähte entfernt, überall fand sich Vereinigung, und nach acht Tagen kehrte das Mädchen geheilt in das Vaterhaus zurück.

Die herausgenommene Kieferhälfte ist von der Durchsägungsstelle an auf ihrer vorderen und hinteren Fläche mit einer dicken Schichte einer neu gebildeten festen Masse überlagert, von welcher nur der Knorpelüberzug des Gelenkfortsatzes frei ist. Am Winkel des Unterkiefers hatte sich diese neugebildete Masse abgelöst und in die benachbarten Weichtheile eingebettet. An dieser Stelle erschien der Knochen verkümmert und zeigte eine rauhe Oberfläche, auf der Sägeschnittfläche war er entzündet. Die dem kranken Knochen zunächst gelegenen Weichtheile waren verdickt und speckähnlich entartet. Freiherr v. Bibra unterwarf diese einer Analyse und theilte darüber Folgendes mit:

1000 trockene Substanz gab Asche . . . 7,33

Diese enthielt:

Chlornatrium	10,12
Schwefelsaures Alkali . .	2,70
Phosphorsaures Alkali . .	58,00
Phosphorsaure Erden . .	29,18
	100,00

Die Operirte nahm zu Hause zwar von jetzt an keinen directen Antheil an der Fabrication und Verpackung der Zündhölzer, aber sie war den Einflüssen dieser Fabrication schon deshalb nicht entzogen, da sie in demselben Hause wohnte und schlief, in welchem die Zubereitung und Verpackung der Zündhölzer alltäglich vorgenommen wurde.

Anfangs Mai d. J. begann derselbe Krankheitsprocess, welcher im vorigen Jahre die linke Kieferhälfte heimgesucht, auch an der rechten sich zu zeigen, schon nach Ablauf einer Woche trat er sehr acut und intensiv hervor, und steigerte sich bald in sehr bedeutendem Grade, so dass das Mädchen am 6. Juni abermals ihre Zuflucht zu unserer Klinik nahm.

Die rechte Kieferhälfte und die sie bedeckenden Weichtheile boten jetzt dasselbe Bild, welches im November v. J. auf der linken Seite gesehen worden. Die

Salivation war auch diesmal sehr stark und der abfliessende Speichel verbreitete einen deutlichen Phosphorgeruch. Die Schmerzen schilderte die Kranke als unerträglich und Tag und Nacht ununterbrochen anhaltend.

Der Zustand des Knochens und der umgebenden Weichtheile war so, dass an eine Erhaltung dieser Unterkieferhälfte und an eine Umgehung einer Operation nicht gedacht werden konnte.

Am 9. Juni wurde die Kranke in einem Lehnstuhle sitzend durch Chloroform anästhesirt, und ich will nicht unerwähnt lassen, dass sie diesmal, wie bei der ersten Operation, ungewöhnlich lange dem Chloroform widerstand und in eine nicht rasch vorübergehende Aufregung versetzt ward.

Wie im November v. J. führte ich auch jetzt den Schnitt durch die Unterlippe und die Weichtheile des Kinns in der Mittellinie, so dass also die frühere Narbe gewissermaassen das Lineal für das Messer abgab. Ein zweiter Schnitt wurde längs dem unteren Rande des *Corpus mandibulae* über die Insertion des Masseter hinaus bis gegen das Ohrläppchen gemacht. Nach Ablösung aller weichen Theile auf der äusseren und inneren Fläche des Unterkiefers zog ich den Knochen nach unten und durchschnitt hierauf die dadurch gespannte Sehne des Schläfenmuskels, worauf nach Ablösung des *M. pterygoideus internus* und nach Trennung des Kapselfligaments die Exarticulation leicht von statten ging.

Nach Unterbindung zweier Arterien wurden die Wundleitzen durch fünfzehn (3 Knopf- und Insectennadel-) Nähte vereinigt, mit einem gefensternten Ceratlapfen bedeckt und kalte Fomentationen angeordnet.

Es erfolgte kein Zurückweichen der Zunge, welches nach Resectionen des Mittelstücks der Mandibula fast constant wahrgenommen wird und dann immer von sehr beunruhigenden Erscheinungen begleitet ist, und die Operirte befand sich in einem durchaus befriedigenden Zustande.

Die Ernährung und die Stillung des Durstes geschah am ersten Tage mit Hülfe einer Spritze, am folgenden Tage mit Hülfe eines Löffels, am dritten Tage trank die Kranke aus einer Tasse. Am Abende dieses Tages, fünfundfünfzig Stunden nach der Operation, wurden die Nähte entfernt und durch Heftpflasterstreifen ersetzt. Es war an allen Punkten Vereinigung erfolgt.

Am 15. Juni verliess die Operirte vollständig geheilt das Hospital. Es war an diesem Tage keine auffallende Entstellung in ihrem Gesichte bemerkbar, Ober- und Unterlippe berührten sich, wie in natürlichem Zustande, am Kinn sprach sich

nichts Abnormes aus; dagegen war die Speichelung noch vermehrt und die Aussprache undeutlich.

Die Nahrung bestand in Suppe, Brei und weich gesottene Eiern, welche die Operirte recht gut zu sich nehmen konnte.

Am 7. Juli zeigte sie sich wieder in der Klinik. Eine eigentliche Entstellung, wie sie bei der im Jahre 18⁴²/₄₃ hier und in Nürnberg operirten Margaretha Rumppler wahrgenommen worden, war nicht vorhanden. Der untere Theil des Gesichts hing nicht schlaff herab, die rechte Hälfte der Unterlippe berührte die Oberlippe vollkommen, die linke Hälfte der Unterlippe dagegen trat ein wenig zurück, und dies war eigentlich die einzige Abweichung vom Normalen. Der Mund war zu jeder Zeit vollkommen geschlossen, Speichelabfluss aus dem Munde nicht vorhanden. Das Kinn war unmerklich abgeflacht und eigentlich nur auf der linken Seite. Die Narbe, welche von einem Ohrläppchen bis zum andern sich erstreckte, bildete einen harten Ring, welcher gewissermaßen den Unterkiefer ersetzte, die weichen Theile zusammenhielt und die Entstellung verhinderte.

Die Aussprache war deutlich, nur die der Lippenbuchstaben verursachte einige Mühe, aber es bedurfte durchaus nicht der Unterstützung der Unterkiefergegend, um die Lippenlaute hervorzubringen und um verständlich zu sprechen.

Das Trinken, Essen und Schlucken geschah mit Leichtigkeit, selbst klein geschnittenes Fleisch und Brot brachte sie mittelst der Zunge an den Oberkiefer und dessen Zähne, und so gelang es ihr ganz gut, alle festeren Speisen zum Verschlucken entsprechend vorzubereiten.

Gegenwärtig ist das Mädchen als Wärterin im hiesigen Universitäts-Krankenhaus angestellt. Die Sprache hat sich wesentlich gebessert und an Verständlichkeit sehr gewonnen.

Der Zufall führte mir sehr bald noch einen Kranken zu, welchem wegen ausgebreiteter Necrose des Unterkieferknochens, verbunden mit umfangreicher Affection der umgebenden Weichtheile, nur durch Exarticulation der ganzen Mandibula geholfen werden konnte. Dieser Fall unterscheidet sich von den bisher bekannt gewordenen besonders dadurch, dass hier nicht der in Rede stehende Knochen *à deux tems*, sondern in einer und derselben Sitzung (wenn ich mich so ausdrücken darf) extirpirt ward.

Georg Valentin Höhn, 39 Jahre alt, Schneidergeselle aus Schneeberg im Landgerichtsbezirke Amorbach, von kleinem und gracilem Körperbau, übrigens gesund, wurde im November 1852 von heftigen Zahnschmerzen heimgesucht, die sich nicht in einzelne schadhafte Zähne fixirten, sondern im wahren Sinne des Wortes sämtliche Unterkieferzähne ergriffen. Bald fing auch das Zahnfleisch an zu schwellen, wurde missfarbig, schmerzte und exhalirte einen widrigen Geruch. Diese Parulis endigte mit Abscessbildung.

Der Kranke wurde in einem auswärtigen Hospital aufgenommen. In diesem brachte er vierzehn Wochen lang zu. Die den Unterkieferknochen umgebenden Weichtheile waren angeschwollen und hart, man machte ihm Cataplasmen und später Incisionen.

Gebessert, aber ungeheilt entlassen, irrte er einige Zeit in der Fremde herum, bis er am 21. August 1853 in die hiesige Klinik kam.

Er war abgemagert, seine Gesichtsfarbe grau und anämisch, seine Musculatur nicht kräftig, die Haut längs und hinter dem unteren Rande des Unterkiefers missfarbig, von Eiter minirt und von zwölf Abscessöffnungen mit aufgeworfenen Rändern durchbrochen. Die tiefer gelegenen Weichtheile waren angeschwollen und hart. Zwischen den Fistelöffnungen fand sich ein hartes Narbengewebe. Aus den Fisteln floss ein dünner missfarbiger Eiter, und die durch die Fistelöffnungen eingeführte Sonde stiess überall auf einen in seinem ganzen Umfange des Periosts beraubten rauhen Unterkieferknochen. Sämmtliche Unterkieferzähne waren locker und missfarbig, aber nicht von Caries ergriffen. Der Mund konnte kaum einige Linien weit geöffnet werden und auch hier zeigten sich nach innen geöffnete Fisteln, durch welche die Sonde auf die rauhe, ihres Periosts beraubte Mandibula gelangte. Das Essen und das Reden war sehr gehindert, das Kauen unmöglich und jeder Versuch dazu von heftigen Schmerzen begleitet. Unmittelbar hinter der Mittellinie des Unterkiefers ragte aus einer Fistelöffnung ein scharfkantiges, zackiges, missfarbiges Knochenstück hervor.

Somit zeigte sich hier der ganze Unterkieferknochen bis zu den Fortsätzen hinauf in einem Grade krankhaft ergriffen, dass in weiterer Berücksichtigung der Beschaffenheit der benachbarten Weichtheile und des gesunkenen Kräftezustandes nur von der ungesäumten totalen Wegnahme des Unterkiefers Hülfe erwartet werden konnte.

Nach einer kurzen Vorbereitungscur, die im Gebrauche allgemeiner Bäder, einer Sarsaparillaabkochung und des Stockfischleberthrans mit Jod bestand, wurde am 24. August zur *Exstirpatio maxillae inferioris totalis* geschritten.

Ohne die vorhandenen Fistelöffnungen zwischen dem Unterkiefer und dem Halse und ohne die gleichzeitig vorhandene krankhafte Beschaffenheit der Weichtheile würde ich diese durch einen längs des ganzen unteren Randes geführten Schnitt getrennt haben, den ich auf beiden Seiten in verticaler Richtung gegen die Gelenkgrube fortgesetzt hätte. Aber gerade am Unterkieferrande waren die Weichtheile noch in ziemlich gutem Zustande, die Entartung derselben und die Fistelöffnungen mehr gegen den Hals zu. Hierdurch fühlte ich mich bestimmt, den Horizontalschnitt in einiger Entfernung vom Unterkieferrande nach hinten zu anzulegen, um so zugleich das kranke Gewebe zu spalten und wenigstens theilweise fortzunehmen. Aus den Ausgangspunkten dieses Schnittes liess ich auf beiden Seiten verticale Schnitte gegen die Kiefergelenke verlaufen. Die Unterlippe wurde in der Mittellinie nicht gespalten. Nach Ablösung der weichen Theile von der äusseren Fläche der Mandibula trennte ich den Knochen grade in der Mittellinie mit der Kettensäge, um jede Hälfte für sich nach hinten von den Weichtheilen abzulösen und zu entfernen. Die linke Kieferhälfte war so morsch, dass bei diesem Acte der Operation sie zerbrach. Ebenso lösten sich auf beiden Seiten die Epiphysen, welche ich daher genöthigt war, mit der Hakenpincette zu fassen und mit der Cooper'schen Scheere wegzunehmen. Es leuchtet ein, dass die Beendigung der Operation durch diese Zwischenfälle verzögert werden musste.

Der Kranke war in sitzender Stellung operirt und im Zustande der Chloroform-Anästhesie während der Dauer der Operation durch wiederholte Inhalationen erhalten worden. Das von mir besorgte Zurückweichen der Zunge nach hinten nach der Ablösung der Verbindungen derselben mit dem inneren Rande des Unterkiefers erfolgte nicht sogleich, sondern erst in dem Augenblicke, wo der Kranke, sich an die Rückenwand des Stuhles lehrend, den Kopf in die Höhe richtete. Die damit verbundenen Erstickungszufälle hörten auf, sobald das Kinn dem Sternum wieder nahe gebracht wurde.

Nach Stillung der Blutung, wobei keine Gefässe unterbunden wurden, und nach Abtragung der durch Hohlgänge minirten Weichtheile geschah die Vereinigung durch achtzehn Nähte. Sobald der Operirte im Bette die Rückenlage annahm, wich die Zunge nach hinten, und es entstanden neue Erstickungsanfälle,

welche bei einer Seitenlage sich nicht einstellten. Ich fand es daher gerathen, eine Fadenschlinge durch die Mitte der Zunge zu ziehen und durch einen zuverlässigen Gehülfen während der ersten 24 Stunden halten zu lassen. Mit Hülfe eines Löffels erhielt der Kranke etwas Wein und Fleischbrühe. Unter spielenden Rewegungen, die mit dem durch die Zunge gezogenen Faden gemacht wurden, ging das Schlucken leicht von statten. Nach zwei Stunden trat eine profuse Blutung ein, welche durch kleine Eisstücken, die man dem Kranken in den Mund brachte, beseitigt ward. In gleicher Weise verfuhr man, als am Abend die Blutung sich so stark erneuerte, dass der Kranke fast pulslos wurde. Die nächste Nacht verlief ruhig, der Operirte war ohne Schmerzen, zeigte am Morgen sich heiter und zufrieden und übernahm eigenhändig die Haltung des durch die Zunge gezogenen Fadens. Die zweite Nacht war ebenfalls eine gute. Am dritten Tage wich die Zunge nicht mehr nach hinten, daher der Faden aus der Zunge entfernt ward. Ebenso wurden an diesem Tage die Insectennadeln beseitigt und nur noch vier Knopfnähte zurückgelassen. Als auch diese am vierten Tage weggenommen wurden, zeigte sich die Wunde, eine kleine drei Linien grosse Stelle in der Mittellinie abgerechnet, überall vereinigt, und auch diese kleine Partie schloss sich in kürzester Zeit. Die Ernährung ging leicht von statten, dagegen war die Speichelabsonderung sehr stark, und der Austritt des Speichels aus den Mundwinkeln konnte nicht verhindert werden, da der Operirte nicht im Stande war, den Mund vollständig zu schliessen. Ebenso war die Sprache sehr unverständlich, was weniger der Fall war, sobald der Mann mit der Hand die Unterlippe der Oberlippe näherte. Mit jedem der folgenden Tage minderte sich die Entstellung und gewann die Sprache an Deutlichkeit. Am 5. September, also am eilften Tage nach der Operation, konnte er die Lippen aneinander bringen und den Mund ganz schliessen, wiewohl der rechte Mundwinkel dann höher als der linke stand.

Am 16. September hatte ich Gelegenheit, den Operirten dem Prof. Dr. Roux aus Paris vorzustellen. Eine eigentliche Entstellung des Gesichts war nicht zu bemerken, obwohl das Kinn etwas abgeflacht und der rechte Mundwinkel ein wenig nach rechts verzogen und auch um eine Linie höher als der linke zu stehen schien. Ein schlaffes Herabhängen des unteren Gesichtstheils war nicht vorhanden, der Ausfluss des Speichels hatte aufgehört. Der Operirte hielt den Mund geschlossen, und die Unterlippe stand nicht hinter der Oberlippe, sondern beide Lippen berührten sich genau. Seine Aussprache, selbst die der Lippenbuchstaben, war ver-

ständig, die allerdings an Deutlichkeit noch gewann, wenn der Operirte mit der Hand die Weichtheile in die Höhe drängte, welche vor der Narbe eine kleine Wulst bildeten, was auch der Fall war, wenn zur Befestigung der Kopfbedeckung ein schmales Band unter das Kinn gelegt ward. Der Operirte nahm ohne Mühe sowohl flüssige, als weiche und feste Nahrungsmittel zu sich, das Brot und die Fleischspeisen mit der Zunge gegen die Zähne des Oberkiefers bringend und so sie für die Deglutition zubereitend. Das Zurückziehen und Hervorstrecken der Zunge war nicht gehindert.

Am 15. Februar 1854 präsentirte sich der in seine Heimath entlassene Operirte abermals in der Klinik. Der rechte Mundwinkel war nicht mehr verzogen, überhaupt keine auffallende Deformität vorhanden. Die von der Wunde zurückgebliebene Narbe bildete gegen die Mundhöhle zu einen festen kreisförmigen Ring an der Stelle, wo früher der Unterkiefer gewesen, und dieser die weichen Theile zusammenhaltende und unterstützende Ring schien vor allem das Reden und das Kauen der Nahrungsmittel zu begünstigen, die Sprache war durchaus frei und verständlich, die Bewegung der Zunge in keiner Art gehindert und die Abflachung des unteren Gesichtstheils ganz unmerklich.

Ausser diesen drei Fällen sind noch drei andere von vollständiger Exarticulation des ganzen Unterkiefers bekannt geworden.

Den ersten veröffentlichte Pitha in der Prager Vierteljahrsschrift für praktische Heilkunde (Jahrg. 1848. B. 3. S. 137 — 140).

Die Operation wurde an einem 21 Jahre alten Mädchen wegen Phosphoreroscrose vorgenommen. Da die Kranke in einem anämischen Zustande war, eine Blutung daher leicht gefährlich werden konnte, so zog Pitha es vor, zunächst die rechte Unterkieferhälfte zu exstirpiren und die andere erst zu entfernen, nachdem die auf der einen Seite abgelöste Zunge am Boden der Mundhöhle neue Adhärenzen erlangt haben würde, welche einer Retraction der Zunge vorbeugen konnten, die ohne diese Vorsicht erwartet werden musste. Die linke Unterkieferhälfte ward zwölf Tage später als die rechte herausgeschnitten. Es folgten keine widrigen Zufälle, die Zunge wich nicht zurück und die Operationswunde heilte schnell. Nach acht Wochen war die Unterkiefergegend zu einem derben und festen Hautwulste von nicht ungefälliger Form verwandelt, in welchem das derbe und fibrös organische Zahnfleisch die Stelle des entfernten Knochens vertrat und

von der Mittellinie aus zu immer festerem Callus zu erhärten begann, so dass um diese Zeit das Mädchen mässig feste Speisen ziemlich gut kauen konnte. Die früher sehr erschwerte und unverständliche Sprache hatte sich gebessert, und der Gesundheitszustand des Mädchens war im Ganzen befriedigend. Nach einem halben Jahre erschien das Mädchen blühend und, die auffallende Kleinheit des Mundes und des Kinnes abgerechnet, selbst wohlgebildet; das Zahnfleisch war, namentlich in der Nähe des Kinnes, zu einem derben, fast knochenharten Gebilde geworden, somit der Mangel des Unterkiefers wenig auffallend, das Kauen, das Reden, die Bewegung des Mundes nur wenig beeinträchtigt.

Ein anderweitiger Fall ward von Maisonneuve (*gazette des hôpitaux* vom 5. Mai 1853. N. 53. S. 218) beschrieben.

Ein 15 Jahre altes Mädchen (Angelica Solireau) hatte eine umfangreiche Krebsgeschwulst an der linken Unterkieferhälfte, die nicht anders beseitigt werden konnte, als wenn die ganze linke Hälfte der Mandibula mit weggenommen ward. Dies geschah am 7. Juli 1851. Nach funfzehn Monaten wurde die rechte Hälfte des Unterkiefers von demselben Uebel ergriffen und am 23. März 1853 ebenfalls durch Maisonneuve exstirpirt. Die Zunge wich nicht zurück, die Operirte konnte alle Flüssigkeiten leicht verschlucken, ihr Gesicht war nach sehr schell erfolgter Heilung der Wunden nicht entstellt, die Sprache frei. Nach vier Wochen konnte das Mädchen selbst Eier, Brot, gehacktes Fleisch und andere leicht auflösliche Nahrungsmittel zu sich nehmen, was sie in der Art bewirkte, dass sie die in die Mundhöhle gebrachten Speisen mit der Zunge an dem Gaumen zerrieb.

Der letzte Fall von totaler Exarticulation des ganzen Unterkiefers ist von Carnonchan in New-York*), welcher diese Operation am 13. Juli 1851 an Nicolaus Donegan, 43 Jahre alt, in dem Hospital für Einwanderer zu New-York wegen Necrose, Folge von Typhus, mit günstigem Erfolge durchführte.

*) Amputacion total de la mandibula inferior, con desarticulacion de los dos condilos, por J. M. Carnonchan in gaceta medica de el correo de Ultramar (redactor en chef Dr. D. Juan Vicente). Agosto 1853. S. 237.

Die Resection eines Knochenstücks aus der ganzen Dicke des Brustbeins,

zuerst von Galen, später von La Martinière, Mesnier, Moreau, Cittadini, Boyer, Genouville, Dietz, Blandin, M. Jäger wegen Caries oder wegen complicirter Fracturen geübt, hatte ich einmal zu machen Gelegenheit.

Gastwirth Brendel von Neumarkt in der Oberpfalz, 40 Jahre alt, früher gesund, erkrankte am 13. Januar 1852 am Typhus und litt in der Reconvalescenz viel an Husten und anderen Brustbeschwerden, wobei er häufig aus der Nase blutete und vor allem über einen fixen Schmerz in der oberen Sternalgegend klagte. Es ward ihm hier ein Blasenpflaster gelegt, welches er während des Schlafes entfernte. Einige Tage darauf zeigte sich an dieser Stelle Fluctuation, ein Einstich entleerte Eiter, und die Untersuchung zeigte eine umfangreiche Stelle des Brustbeins von weichen Theilen entblösst und rauh. Um dem Eiter einen gehörig freien Abfluss zu verschaffen, wurde die Incision erweitert; bald darauf löste sich ein Stück vom Sternum und wurde entfernt. Am 9. März bemerkte der behandelnde Arzt Crepitation an dieser Stelle beim Athmen und bei Bewegungen des Kranken, und die Sonde drang tief in die Substanz des Brustbeins ein. Man erweiterte nochmals die Wunde, worauf es gelang, sich von der Anwesenheit eines unter dem Manubrium quer verlaufenden Bruches im Brustbeine zu überzeugen, dessen unteres Ende das obere überlagerte und dabei so morsch war, dass der Bruchrand leicht weggenommen werden konnte. Zugleich ergab sich, dass der Knochen in einem Umkreise von einem Zolle rauh und von Weichtheilen entblösst war. Die Diastase der beiden Fragmente trat bei jedem Athemzuge deutlich hervor.

Am 17. März fand ich den Kranken in dem soeben erörterten Zustande, doch war jetzt das ganze obere Drittel des Brustbeins von Weichtheilen entblösst, rauh und morsch; der durch die Mitte des *Manubrium sterni* verlaufende Querbruch erstreckte sich bis zu den Rippenknorpeln auf beiden Seiten. Die acustische Exploration liess kein organisches Brustleiden auffinden.

Es unterliegt keinem Zweifel, dass hier eine Periostitis stattgefunden, welche, einen latenten Verlauf nehmend, erst in ihren Folgen erkannt wurde.

Wie die *Fractura sterni* zu Stande gekommen, ist unermittelt geblieben; doch ein in der beschriebenen Weise krankhaft veränderter Knochen kann unter einer

raschen Bewegung, namentlich bei einer brusquen Wendung, auch im Bette brechen, welches der Patient nur so lange, als das Bett erneuert wurde, zu verlassen pflegte.

Die Abtragung der kranken Brustbeinpartie war in diesem Falle um so mehr indicirt, als die Fragmente des Knochenbruchs fast unter jedem Athemzuge eine Dislocation erfuhren, so dass hierdurch schon eine stete Berührung derselben unmöglich war, ohne welche eine Heilung nicht zu Stande kommen konnte.

Die Resection, welcher Dr. Schrauth beiwohnte, geschah in folgender Weise:

Der Kranke lag mit mässig erhobenem Oberleibe auf einem schmalen, entsprechend erhöhten Bette. Der Knochen wurde, so weit er krank war, durch zwei sich kreuzende Schnitte blossgelegt, und hierauf theils mit dem Osteotom, theils mit der Kettensäge, theils mit Velp eau's schneidender Zange abgetragen. Ich musste von diesen verschiedenen Instrumenten Gebrauch machen, indem der Knochen unter der Operation sich wie Bimstein zerbröckelte.

Das herausgenommene Brustbeinstück war 2 Zoll lang und $1\frac{1}{2}$ Zoll breit. An der oberen Partie des Brustbeins hatte ein schmaler Knochenrand erhalten werden können, dagegen mussten die seitlichen Theile bis zu den Rippenknorpeln weggenommen werden, welche selbst vollkommen gesund befunden wurden.

Die Wunde ward mit einem gefensternten Ceratlappen bedeckt, dem Kranken, der die Chloroforminhalationen vor der Operation beharrlich zurückgewiesen, ein ruhiges Verhalten bei erhöhter Seitenlage anempfohlen.

Die Heilung erfolgte verhältnissmässig rasch unter Bildung einer festen Narbensubstanz, nur an den Seiten blieben Fistelöffnungen, aus welchen ein guter, dicker Eiter abfloss. Die Sonde drang hier einen Zoll tief ein, ohne auf blossliegende Knochenpartieen zu stossen. Nach und nach verkleinerten sich diese Fistelöffnungen und schlossen sich allmählig. Statt dessen bildete sich eine Entzündung im rechten Manubrio-Claviculargelenke aus, das heftig anschwoll und der Sitz bedeutender Schmerzen wurde, welche sich bis auf den Oberarm erstreckten, so dass die Application von Blutegeln u. s. w. nothwendig war. Durch diese wurde die Entzündung zwar gemindert, aber es erfolgten wiederholte Recidive und zuletzt Abscessbildung mit Abstossung des Gelenknorpels, worauf Heilung eintrat.

Der Mann hat sich vollkommen erholt, ist jetzt gesund, kräftig und so wohl, dass er sich allen Arbeiten auf dem Felde unterziehen kann und täglich unterzieht.

Die ziemlich umfangreiche Narbe im *Manubrium sterni* ist fest und bietet einen hinreichenden Schutz für die innerhalb der Brusthöhle gelegenen Organe, welche in ihren Functionen nicht die geringste Störung zeigen.

Zur Resection eines grösseren oder kleineren Brustbeinstücks eignet sich vor allem das Osteotom, und dennoch war ich in dem eben beschriebenen Falle wegen der morschen Beschaffenheit des überdies gebrochenen Knochens nicht im Stande, mittelst dieses Instruments allein die Operation zu Ende zu führen, sondern genöthigt, auch noch von der Kettensäge und der Velpeau'schen schneidenden Zange Gebrauch zu machen.

Die dem Operirten besonders in den ersten Wochen gegebene erhöhte Seitenlage wird in den meisten Fällen schon deshalb entsprechen, weil sie den freien Abfluss des Eiters begünstigt. Nur wenn eine solche seitliche Lage nicht ertragen wird, was ja nicht allzuseiten der Fall ist, wird man in die Rückenlage willigen müssen.

Dass die die hintere Fläche des Brustbeins überziehende *Membrana propria sterni* die Herausnahme des ausgesägten Knochenstücks bedeutend erschwere und daher die Operation misslingen machen könne, wie Hyrtl (a. W. S. 399) anführt, habe ich in obigem Falle nicht bestätigt gefunden. Hyrtl folgert dies aus Operationsübungen an der Leiche, wo er also gesundheitsgemässe Zustände des Brustbeins vor sich hatte. Wo aber organische Krankheiten längere Zeit bestanden, welche einen solchen operativen Eingriff nöthig machen, da möchte auch in dieser Beziehung sich ein anderes Verhältniss gestalten.

Die Resection der Rippen.

Die Furcht vor einer Verletzung der Intercostalarterie und der Pleura und vor dem damit verbundenen Lufteintritt mag die Ursache gewesen sein, dass diese schon von Celsus und Avicenna gekannte und empfohlene Operation unter den Wundärzten erst wieder Aufnahme fand, als Richérand in seiner *Nosographie et thérapeutique chirurgicale* im Jahre 1818 einen Fall veröffentlichte, demzufolge er an einem 40 Jahre alten *Officier de santé*, Namens Michelleau, wegen einer Krebsgeschwulst eine vier Zoll lange Partie von der sechsten und siebenten Rippe

linker Seits resecirte und zugleich ein 8 Quadratzoll grosses Stück aus der Pleura schnitt. Der Operirte genas, erlag aber später einem Recidive.

Sédillot erwähnt noch eines ähnlichen Falles, wo einem Kranken nicht allein zwei Rippenstücke, sondern auch ein Stück Brustfell und krankhaft entarteter Lunge extirpirt wurden, und der Operirte genas.

Seit jener Zeit, wo diese Fälle bekannt wurden, ist die partielle Rippen-Resection wegen Caries, vernachlässigter Fracturen und Afterbildungen von vielen Wundärzten, im Ganzen mit günstigem Erfolge, gemacht worden, dennoch kann man nicht sagen, dass die Zahl der veröffentlichten Fälle eine sehr grosse sei.

Eine Blutung aus der oder den entsprechenden Intercostalarterien ist bei längere Zeit bestandener Caries, Fractur und Pseudoplasmen kaum zu besorgen, das Gefäss ist dann verödet. Will man sicher gehen, so operire man mittelst Osteotom's mit aufgesetztem Spitzendecker, und kein Gefäss wird verletzt werden.

Eine Verletzung der Pleura ist wegen des Luftzutritts allerdings womöglich zu vermeiden, aber keinesweges ist dies in dem Grade von übeln Folgen, als gewöhnlich angenommen wird, was schon die meist günstigen Resultate der Brustparacentese beweisen, bei welcher der Lufteintritt sich ja niemals verhindern lässt, welche Vorkehrungen auch getroffen werden.

Wegen Caries, verbunden mit einer *Fistula thoracis* machte ich die *Resectio costae quintae lateris sinistri* an Ignatius Tretter, 38 Jahre alt, aus Auerdorf in der Oberpfalz, der im Frühjahr 1849 an Pleuritis erkrankte, und nicht vollständig genas. Nach einigen Monaten entstand unter anhaltenden Athmungsbeschwerden sechs Zoll unter der Achselgrube eine hühnereigrosse Geschwulst, welche, im September desselben Jahres geöffnet, Blut und Eiter entleerte, und trotz aller angewandten Mittel sich nicht schloss. Im darauf folgenden Winter bildete sich unmittelbar unter der linken Brustwarze eine zweite Geschwulst, die von selbst aufbrach, mit der ersteren communicirte und endlich nach einem Jahre sich schloss, während die erste Fistel fortbestand und viel Eiter entleerte. Dabei magerte der Kranke ab und hustete viel, was ihn endlich bestimmte, in hiesiger Klinik am 3. Juli 1851 Hülfe zu suchen. Er war noch ziemlich rüstig, seine Musculatur kräftig, seine Respiration kurz, das linke Hypochondrium mehr als das rechte hervortretend, die linke Brusthälfte abgeflacht und unter der Inspiration sich weniger hebend, als die rechte. Auf der rechten Brusthälfte überall ein heller Ton und Respirationsgeräusch, auf der linken Seite über der Brustdrüse voller und tympa-

nitischer Ton, indess seitlich von ihr er dumpf, nach unten tympanitisch erschien; dabei bronchiales Athmungsgeräusch und Scoliose nach der gesunden Seite hin. Der Kranke glaubte ein Plätschern in seiner Brust wahrzunehmen. Die Sonde gelangte durch die Fistelöffnung in die Brusthöhle und berührte auf dem Wege zum *Cavum thoracis* eine von weichen Theilen im weiteren Umfange entblösste rauhe Rippenpartie. Somit hatten wir hier ein pleuritisches Exsudat mit Perforation des Brustfells und Caries der Rippe vor uns. Diese, so weit sie krank war, zu entfernen, schien uns erste Indication, wenn eine Heilung erzielt werden sollte. Nach Chloroformirung des Kranken wurde die äussere Fistelöffnung durch einen Kreuzschnitt gespalten und die Ablösung der Weichtheile von der fünften Rippe gemacht, welche in einem Umfange von mindestens $\frac{1}{2}$ Zoll sich cariös zeigte. Diese Partie wurde mit Hilfe einer Trepankrone entfernt, die sehr verdickten Ränder der Fistelöffnung in der Pleura mit der Cooper'schen Scheere abgetragen. Nach Stillung der mässigen Blutung vereinigte ich die Wunde in den äusseren Bedeckungen durch die blutige Naht, gab dem Kranken eine halbsitzende Stellung im Bette und ordnete ein antiphlogistisches Regimen an. Bei Erneuerung des Verbandes am vierten Tage war nur die obere Schnittfläche vereinigt, aber der aus dem unteren Theile abfliessende Eiter war nach Qualität und Quantität befriedigend. Es traten keine Symptome einer entzündlichen Brustaffection ein, und nach acht Wochen konnte der Operirte entlassen werden. Es hatte sich eine feste Narbenmasse gebildet, aber eine Fistelöffnung war noch vorhanden, aus welcher sich indessen wenig Eiter entleerte. Diese hatte sich auch am 20. November 1853 noch nicht geschlossen.

Einen ganz analogen Fall hatte ich ein Jahr früher zu behandeln. Ein älterer Mann litt in Folge von Empyem mit Elimination nach aussen an einer Fistel auf der vorderen Partie der linken Brusthälfte, unmittelbar über der fünften Rippe, welche von Weichtheilen entblösst und cariös war. Durch einen T-Schnitt legte ich die Rippe, so weit sie von Caries ergriffen war, bloss, und resecirte das kranke Rippenstück mittelst des Osteotoms. Die Blutung war unbedeutend, von der Intercostalarterie keine Spur. Die Heilung erfolgte unter Bildung einer festen Narbenmasse binnen drei Monaten.

Bei zwei Frauen, an welchen ich die von Krebs ergriffene Mamma amputirte, war ich genöthigt, auch ein Stück der in den Afterprocess verfloch-

tenen fünften Rippe zu reseciren. Beide Frauen erlagen einem Recidive der Krankheit.

Die Kranken werden, je nachdem die Resection an einer vorderen, hinteren oder seitlichen Partie einer oder mehrerer Rippen vorgenommen wird, entweder auf dem Rücken, oder auf dem Bauche, oder auf der Seite gelagert. Wer mit dem Osteotom nicht umgehen kann, vollbringt die Absetzung, wo es geht, am besten mit der Kettensäge, die aber hier nicht leicht zu handhaben ist. Nach Umständen kann auch eine Trepankrone oder eine der schneidenden Zangen benutzt werden. Die Abtragung der wulstigen Ränder einer Fistelöffnung in der Pleura ist nicht zu verwerfen, da sie im Gegentheile geeignet sein dürfte, eine rasche Schliessung der perforirten Brustfellstelle zu begünstigen.

Die Resection des Schulterblattes

ist entweder eine totale oder eine partielle. Die erste ist die Wegnahme der ganzen Scapula. Beispiele dieser Art veröffentlichten Gaetani-Bey in den *Mémoires de l'académie roy. de médecine t. IX. S. 95* und Rigaud (*Exstirpation du scapulum en totalité avec la moitié externe de la clavicule pratiquée le 9 Mai 1843 pour un cas d'ostéophyte gélatineux. Strasb. 1850*). Fergusson (*medico-chir. transactions vol. 34*) extirpirte das rechte Schulterblatt an einem 33 Jahre alten Invaliden, dem er sieben Jahre früher den Oberarm aus der Schulter auf derselben Seite exarticulirt hatte. Mussey schnitt Scapula und Clavicula an einem 56 Jahre alten Manne aus, an welchem er vor 19 Jahren den rechten Daumen und den rechten Zeigefinger, und eilf Jahre später den Arm aus der Schulter gelöst hatte.*)

Die partielle Resection kann eine Amputation dieses Knochens sein, in welchem Falle das Schulterblatt mit Ausnahme seines Gelenktheils abgetragen wird.

*) Amer. Journ. of the med. sc. 1838 Febr., S. 390, und Zeitschr. f. d. ges. Med. von Fricke und Oppenheim. B. X. S. 118.

Fälle dieser Art sind von Liston*), Hoymann**), Janson***), Luke†), Wutzer††), Jäger†††), Syme*†), Castara**†), Textor jun.***†) und Herz†*) bekannt. Zum erstenmal war sie von Ph. v. Walther, wengleich erfolglos, schon im Jahre 1811 versucht worden.

Die partielle Resection kann auch in der Absetzung des Acromion, durchgeführt durch Velpeau, Fergusson, Chassaignac, Götze, oder der Schulterblattgräte, durchgeführt durch Champion, Fergusson, Philipps, C. von Textor, oder des Schnabelfortsatzes, durchgeführt durch B. Heine, oder der Ränder und Winkel, oder in der Ausschneidung eines Stücks aus der Fläche der Scapula bestehen. Excisionen der Ränder und Winkel machten Godard, Beaumont, Sommeiller, Jäger, Ried, Earle, Textor jun., und an diese reihen sich die nachstehenden zwei Fälle von Abtragung des unteren Winkels vom Schulterblatt:

1. Georg Kaiser, Büttnerlehrling, 18 Jahre alt, bekam nach einer anstrengenden, den ganzen 7. Januar 1849 in Anspruch nehmenden Arbeit in einem Felsenkeller heftige, bei der Berührung und bei der Bewegung des Armes sich vermehrende Schmerzen in der rechten Schulterblattgegend, die ungeachtet einer antiphlogistischen Behandlung sich vermeärten; die Theile schwollen an, und schon am 15. Januar war deutliche Fluctuation zu fühlen. Mittelst eines Einstichs ward viel Eiter entleert, und die eingeführte Sonde führte auf eine vom Periost entblösste Partie der Scapula. Unter der Anwendung von Cataplasmen bedeckte sich diese indessen mit Granulationen, die Wunde in den weichen Theilen schloss sich, und

*) Edinb. med. and surg. journ. January 1820 u. Rust's Magazin B. VIII. S. 243.

**) Journal für Chirurgie u. Augenheilk., herausgegeben von v. Gräfe u. v. Walther. B. V. S. 572.

***) Comptes rendus de la pratique chirurgicale de l'hôtel Dieu de Lyon, 1822 u. 1824, und Pétrequin traité d'anatomie medico-chirurg. 1844. S. 529.

†) The London medical gazette 1829 N. 21; Froriep's Notizen, B. 26. S. 330

††) Orsbach, de resectione clavic. et scapulae. Bonnae 1833. p. 16.

†††) Ried a. W. S. 283.

*†) Med-chir. Zeitung, herausg. von v. Ehrhart. 1831. B. I. S. 257.

**†) Velpeau méd. op. t. II. S. 659 u. 721.

***†) Pfrenger, über die Resection des Schulterblattes. 1846. S. 42.

†*) Stern, über die Resection des Schulterblattes. 1852. S. 19.

so konnte G. Kaiser am 12. März entlassen werden. Er verrichtete wieder seine Geschäfte als Büttner und zwar zum grossen Theile im Freien, also den Einflüssen der Witterung blossgestellt. Am 26. März wurde er plötzlich wieder von heftigen Schmerzen an derselben Stelle heimgesucht, wo er früher gelitten. Schon nach einigen Tagen war deutliche Fluctuation vorhanden, und der Eiter bahnte sich einen Weg nach aussen an den Punkten, wo früher ein Einstich gemacht worden war. Die Untersuchung zeigte den unteren Winkel der Scapula in einem weiten Umfange entblösst und von Necrose ergriffen. Am 31. März wurde dieser Theil des Schulterblattes durch einen Kreuzschnitt blossgelegt, und nach Ablösung der Muskeln der von Necrose ergriffene untere Winkel der Scapula mit Hülfe des Osteotom's entfernt, hierauf die Wunde durch Knopfnähte vereinigt, mit einem gefensternten Ceratlappen bedeckt und während 24 Stunden kalt fomentirt. Länger wurden die kalten Ueberschläge nicht ertragen, indem sich ziehende Schmerzen und eine erysipelatöse Entzündung der Schultergegend einstellten. Abgesehen hiervon nahm die Heilung einen geregelten Gang, so dass der Operirte am 3. Mai entlassen werden konnte, freilich noch unfähig, sein früheres Handwerk wieder zu treiben. Aber schon nach vier Wochen war der Gebrauch des rechten Armes nicht mehr beeinträchtigt und der Operirte im Stande, sich wieder dem Büttnergeschäfte hinzugeben.

2. Lorenz Sausinger, 31 Jahre alt, Müllergeselle, kam am 1. Juni 1851 in die Klinik, nachdem er seit 14 Tagen allabendlich von Frost mit nachfolgender Hitze und seit sechs Tagen von bohrenden Schmerzen im rechten Schultergelenke und im rechten Schulterblatte, verbunden mit Bewegungsunfähigkeit, heimgesucht worden war. Die Weichtheile der Schulter waren geschwollen und heiss, die Haut geröthet. Der Schmerz steigerte sich unter der Berührung und bei jedem Versuche, den Arm zu bewegen. Unter der *Spina scapulae* war eine fluctuirende Stelle, aus welcher nach einer Incision viel Eiter mit abgestossenem Zellgewebe vermengt abfloss, worauf die Geschwulst sich verminderte und der Patient sich erleichtert fühlte, der über die Entstehungsweise seines Unwohlseins keinen Aufschluss zu geben im Stande war, aber sehr bestimmt einen traumatischen Einfluss in Abrede stellte. Täglich zweimal wurde der Eiter ausgedrückt und am 4. Juni eine Salpetersilberauflösung durch die Incisionswunde eingespritzt. Am 5. Juni war der Eiter nach Qualität und Quantität befriedigend, in der Tiefe keine von

Weichtheilen unbedeckte Stelle der Scapula mehr zu entdecken, daher der Verband von jetzt an nur einmal täglich erneuert wurde. Am 20. Juni traten plötzlich heftige Schmerzen in der Schultergegend und im rechten Arme ein, welche ununterbrochen fort dauerten und dem Kranken die nächtliche Ruhe raubten. Bald schwollen auch die Weichtheile von Neuem an. Mit der Sonde gelangte man durch die noch nicht geschlossene Incisionswunde bis zum Schultergelenke, nirgends berührte sie aber entblösste Knochentheile, nur nach unten am *Angulus scapulae* traf man auf Rauigkeiten.

Am 27. Juni fand man nach einer hinreichend grossen Erweiterung der ungeschlossenen Wunde den ganzen unteren Winkel der Scapula von Caries ergriffen, den ich nun nach allen Richtungen freilegte und mit der Liston'schen schneidenden Zange abtrug.

Am 29. Juni Auftreibung der Leber, Athembeschwerden, geringe Dämpfung des Respirationsgeräusches, bronchiales Athmen und Hustenreiz bei sehr beschleunigtem Pulse. Von diesem Tage an sichtliche Verschlimmerung des Kranken, Bildung eines umfangreichen Abscesses am Oberarm, der, am 4. Juli geöffnet, viel Eiter entleerte. Von dieser Stelle aus drang die Sonde bis ins Schultergelenk und traf hier mit der durch die erste Wunde eingeführten Sonde zusammen. Das Acromion und der Kopf des Oberarmknochens wurden als von Caries ergriffen erkannt; ein weiterer operativer Eingriff ward vom Patienten zurückgewiesen.

Am 19. Juli klagte der Kranke über Schmerzen in der Gegend der sechsten Rippe auf der rechten Seite, die Percussion zeigte auf dieser Stelle einen circumscribten matten Ton. Am folgenden Tage war diese Stelle geschwollen, am 21. Juli fluctuirend, daher ein Einschnitt gemacht ward, in Folge dessen sich über zwei Unzen Eiter entleerten. Schnelles Sinken der Kräfte. Am 29. Juli erfolgte der Tod.

Die Section ergab Caries des *Caput humeri* und des ganzen Schultergelenks, der *Pars infraspinata scapulae* der fünften und sechsten Rippe rechter Seits, dieser Stelle entsprechend eine circumscribte Entzündung der Pleura, alle übrigen Organe gesund.

Caries, Necrose, Pseudoplasma und complicirte Brüche geben die Indicationen zu Resectionen des Schulterblattes. Die Resultate der bisher bekannt gewordenen Fälle sind als sehr günstig zu bezeichnen, indem bei partiellen Resectionen entweder gar keine oder eine sehr mässige Beeinträchtigung des Gebrauchs des Armes daraus hervorging. Bei der oberflächlichen Lage des für operative Eingriffe leicht zugänglichen Schulterblattes und bei den verhältnissmässig wenigen Gefässen und Nerven dieser Gegend kann es auffallen, dass Resectionen der Scapula nicht früher schon versucht worden sind.

Ein alter Militärarzt, dessen Dienstzeit zum grossen Theile in einer Festung bei Garnisontruppen, wo Rekruten eingeübt und dressirt wurden, in eine Epoche fiel, wo der Stock als Fundament für Erziehung, Ausbildung und Correction galt und geübt ward, hat mich mehr als einmal versichert, dass in Folge von Prügelstrafen, durch dicke spanische Röhre an Soldaten und an Sträflingen vollzogen, ihm Splitterbrüche und necrotisches Absterben grösserer oder geringerer Schulterblatttheile wiederholt vorgekommen.

Wo es sich von partiellen Resectionen der Scapula handelt, wird zur Blosslegung des zu entfernenden Schulterblattstücks häufig ein einziger Schnitt um so eher genügen, wenn man ihn nicht geradlinig macht, sondern demselben eine halbmond förmige Richtung giebt.

Die Trennung des Knochenstückes geschieht nach Ablösung der Muskeln und sonstigen Weichtheile entweder mittelst der Liston'schen oder der Velpeau'schen schneidenden Zange, oder mittelst der Kettensäge, oder mittelst des Osteotom's, oder auch mittelst einer anderen Säge.

Welches der genannten Instrumente den Vorzug verdient, darüber kann nur der concrete Fall entscheiden, und muss dem Ermessen des Wundarztes anheimgegeben bleiben.

Die Behandlung der Wunde nach der Operation ist jeden Falls so einzurichten, dass wenigstens theilweise eine directe Vereinigung dadurch erzielt werden könne.

Die Resection des Schultergelenks

besteht entweder in der Entfernung des *Caput humeri*, oder in der Ausschneidung des Gelenktheils des Oberarmbeins und der Scapula. Im ersten Falle ist sie eine partielle, im andern eine totale.

Die erste wurde nach Velpeau (o. c. S. 703) zum erstenmal durch Thomas (1740), später durch Ch. White (1768), Lentin (1771), Bent (1778), Orred (1779), durch Moreau Vater und Sohn (o. c. S. 11), Vigaroux, Sabatier, Percy, Larrey, Roux, Baudens, Velpeau, Blandin, Seutin, Clot-bey, Syme, Liston, Wutzer, Fricke, Jäger, Blasius, Textor, Langenbeck, Lauer, Esmarch, Callisen, Weber, Götze, Francke, Schwartz, Herrich, Dohrn, Thiersch [durch die elf Letztgenannten im Schleswig-Holstein'schen Feldzuge*]), B. Beck**) und Wallerstein***) gemacht.

Die totale Resection des Schultergelenks vollführte Moreau der Vater (o. c. S. 20), Syme, Brodie, Larrey, Dietz und Baudens.

Ich hatte Gelegenheit, einmal die totale und einmal die partielle Resection des Schultergelenks zu machen, in beiden Fällen wegen Caries, welche am häufigsten die Indication für die in Rede stehende Operation abgeben dürfte. Nächst der Caries fanden complicirte Fracturen und complicirte Luxationen, Ablösung der Epiphyse von der Apophyse vor allem die Resection, welche bei Gelenkschusswunden sehr günstige Resultate gab, wie die von Esmarch veröffentlichten Fälle beweisen. Ried rechnet zu den Indicationen für die Excision des Gelenkkopfs noch veraltete Luxationen, wenn durch Druck desselben auf Nerven und Blutgefäße bedenkliche Zustände hervorgerufen werden, ferner wahre Ankylosen in einer den Gebrauch des Gliedes ganz aufhebenden Richtung, endlich difforme Callusbildung, wenn diese den Gebrauch des Armes aufhebt.

*) Esmarch, über Resectionen nach Schusswunden. 1851.

**) Die Schusswunden. 1850. S. 339.

***) B. Beck, die Schusswunden, S. 342.

1. *Resectio capitis humeri.*

Johann Krohberger, Schuhmacher von Erlangen, 37 Jahre alt, verheirathet, von kräftigem Aeusseren und frei von Dyscrasie, früher sechs Jahre Soldat, war genöthigt, im Winter 18⁴⁶/₄₇ in einem ungeheizten Zimmer zu arbeiten. Er zog sich mehrere Erkältungen zu und bekam reissende Schmerzen im rechten Schultergelenk, die ihn nöthigten, seine Arbeiten einzustellen. Die Schmerzen waren fix und verbreiteten sich nur zuweilen über den ganzen Oberarm. Obwohl das Gelenk nicht angeschwollen war, so waren doch die Bewegungen des Arms sehr erschwert und das Versetzen in Pronation und Supination nicht möglich. Er suchte endlich Hülfe; das Uebel ward als eine rheumatische Arthrophlogose diagnosticirt und demgemäss behandelt. Die Schmerzen verloren sich, aber die Schwerbeweglichkeit währte fort. Nach vierzehn Tagen entzog er sich der poliklinischen Behandlung, um sich der Homöopathie hinzugeben. Acht Tage ward er homöopathisch, nachher während sechs Wochen mit dem Electro-Magnetismus behandelt. Der Zustand des Oberarmgelenks hatte sich verschlimmert, was den Kranken bestimmte, nach einer zweimonatlichen Unterbrechung zur Klinik zurückzukehren. Das Schultergelenk war jetzt angeschwollen, beim Druck sehr empfindlich, alle Bewegung aufgehoben, der Puls etwas beschleunigt. Ungeachtet wiederholten Schröpfens und der örtlichen Anwendung von grauer Quecksilbersalbe bildete sich an der äusseren Seite des oberen Drittels des Oberarms ein Abscess, der, durch einen subcutanen Einstich geöffnet, viel wässerigen Eiter entleerte. Die Geschwulst dehnte sich jetzt auch über die vordere und innere Seite des Gliedes aus, wo ganz in der Nähe des Gelenks Fluctuation entstand. Ein an dieser Stelle gemachter Einstich entleerte viel dünnen, mit Synovialflüssigkeit vermischten Eiter. Die durch die beiden Abscessöffnungen eingeführten Sonden drangen bis ins Gelenk und führten auf umfangreiche cariöse Stellen. Mit jedem Tage mehrte sich der Eiterabfluss, der Kranke magerte ab, hüstelte, fieberte und willigte endlich in die ihm vorgeschlagene Resection des von Caries ergriffenen Oberarmkopfes, die am 15. Juni 1847 nach vorhergeschickter Aetherisation vorgenommen wurde. Meine Absicht war, den Gelenkkopf des Oberarmknochens blosszulegen und zu entfernen, und ebenso bezüglich des Gelenktheils der Scapula zu verfahren, wenn sich auch diese von Caries ergriffen herausstellen sollte.

Von dem unteren Rande des Acromialrandes des Schlüsselbeins führte ich einen Schnitt durch die Mitte des Raumes zwischen dem Acromion und dem *Processus coracoideus* parallel mit der Axe des Oberarmknochens nach unten. Dieser vier Zoll lange Schnitt drang durch die Weichgebilde bis auf den Knochen. Nach Einschneidung der Gelenkkapsel gelang es, den durch den Gehülfen fixirten Oberarmkopf durch die Wunde hervorzudrängen. Da sich nun herausstellte, dass nicht allein der Gelenkkopf, sondern beinahe das ganze obere Drittel des *Os humeri* von Caries ergriffen war, so wurde auch in diesem Umfange der Knochen resecirt, die Wunde gereinigt, nach Unterbindung zweier Arterien durch zehn Knopfnähte vereinigt und mit einem Ceratlappen bedeckt. Ueber die Schulter ward eine Languette gelegt, deren Enden unter der Achsel sich kreuzten; der Vorderarm ward zum Oberarm in einen rechten Winkel gebracht und in einer Mitella getragen. Im Bette erhielt der Operirte eine mässig erhöhte Rückenlage, wobei der Oberarm auf einem Spreukissen ruhte und durch eine mit Charpie und Leinwand gepolsterte Schiene fixirt erhalten wurde.

Am zweiten Tage nach der Operation waren die Verbandstücke so von Wundsecret durchdrungen, dass der Verband abgenommen und durch einen frischen ersetzt werden musste. Die Wunde war theilweise vereinigt, ein Heft, das durchgeschnitten, wurde gelöst. Beim Druck entleerte sich viel rothgefärbter Eiter aus einer in der Nähe der Achselgrube befindlichen Fistelöffnung.

Am 18. Juni war die Eiterung so profus, dass der Verband an diesem Tage zweimal gewechselt werden musste. Da die Umgebungen der gegen die Achsel zu gelegenen Fistel im weiten Umkreise minirt waren, so wurde die Haut hier von der Fistelöffnung aus gespalten.

Am 19. Juni entfernte ich sämtliche Nähte, die Wunde war, mit Ausnahme ihres unteren Endes, überall vereinigt. Am 22. Juni war die Eiterabsonderung geringer, der Eiter von besserer Beschaffenheit, der Knochen überall von Weichtheilen bedeckt, das Allgemeinbefinden des Operirten gut, Esslust vorhanden, die Verdauung und der Schlaf natürlich.

Am 28. Juni mussten auch von der auf der äusseren Seite des Oberarms befindlichen Fistelöffnung aus die von Eiter minirten Weichtheile gespalten werden. Am 30. Juni hatte die Geschwulst am Oberarme sich verloren, obwohl die Eiterung noch immer sehr copiös war.

Am 5. Juli konnte der Operirte mehrere Stunden ausser dem Bette zubringen, am 9. Juli waren sowohl die Fisteln, als auch die von hier aus gemachten Incisionen fast ganz geschlossen. Mit einer wenig eiternden kleinen Wunde auf der inneren Seite des Armes wurde der Operirte aus dem Hospital entlassen, verblieb aber in poliklinischer Behandlung. Er trug damals den Arm in einer Mitella, vermochte nicht, ihn aufzuheben, wohl aber war er im Stande, leichte Beschäftigungen mit der Hand vorzunehmen*). Der weggenommene Knochentheil war zum grossen Theile schon durch eine feste Zwischenmasse ersetzt.

Ein Jahr darauf starb dieser Mann an Lungentuberculose. Die anatomische Untersuchung zeigte, dass die fehlende Knochensubstanz durch eine neugebildete Masse ersetzt war, welche an dem Knochenrande eine feste knochenartige, weiter davon entfernt dagegen eine speckig fibröse Beschaffenheit hatte. Der *Processus coracoideus* war oberflächlich von Caries ergriffen, von hier aus gingen zwei Fistelgänge nach vorn und nach hinten durch die Weichtheile.

2. Resection des *Caput humeri* und des Gelenkfortsatzes der Scapula.

W. Paulus, 65 Jahre alt, aus Erlangen, in Folge einer rheumatischen Entzündung an Caries des rechten Schultergelenks leidend, wurde in folgender Weise operirt:

Vom unteren Rande des Schlüsselbeins führte ich durch die Mitte des zwischen dem Acromion und dem *Processus coracoideus* befindlichen Raumes einen fünf Zoll langen Schnitt nach der Richtung der Längsaxe des Oberarmknochens. Bei der ausserordentlichen Anschwellung und Degeneration der Gelenktheile genügte dieser eine Schnitt nicht, um das Gelenk so weit frei zu machen, dass dessen Beschaffenheit gründlich erforscht werden konnte. Unter diesen Umständen sah ich mich genöthigt, vom Anfangspunkte des ersten Schnitts einen drittehalb Zoll langen Querschnitt unter dem Acromion durch die Muskeln mit Schonung der äusseren Haut zu machen, worauf ich den nun ohne besondere Mühe aus seinen Gelenkverbindungen gelösten Gelenkkopf, soweit er krank war, mit der Ket-

*) In analoger Weise beschränkt war der Gebrauch der Extremität bei den durch B. Beck und Wallerstein operirten Individuen.

tensäge abtrug. Ebenso verfuhr ich rücksichtlich der Gelenkgrube des Schulterblattes und des Gelenkfortsatzes, welche ebenfalls von Caries ergriffen waren, mit Hülfe des Meissels und der Rugine (nach Malgaigne). Der Blutverlust war unbedeutend, die Operation währte 45 Minuten, während welcher Zeit der Kranke im Aetherschlafe erhalten ward.

Nach Wegnahme einzelner entarteter Partien von Weichtheilen wurde das obere Ende des Oberarmbeins dem Schulterblatte genähert und die Wunde der Weichtheile durch zehn blutige Nähte vereinigt. Um das Glied in dieser Position zu erhalten, ward ein keilförmiges Kissen in die Achselhöhle geschoben, der Vorderarm in halber Biegung in eine Mitella und der Oberarm auf ein Spreukissen gelegt. Es trat keine besondere Reaction ein und es schien anfangs alles gut zu gehen, dann aber sanken plötzlich die Kräfte, und der Operirte starb am 21. Tage in einem Zustande höchster Erschöpfung.

Für die Resection des Schultergelenks hat man die umgebenden Weichtheile durch einfache Längenschnitte an der äusseren und vorderen Seite der Schulter oder unter Bildung eines Lappens getrennt, um so einen Weg zum Gelenk selbst zu gewinnen.

Der einfache Längenschnitt ist durch den Einen in einen T-Schnitt, durch den Andern in einen Y-Schnitt, durch den Dritten in einen 7- oder gar in einen 3-Schnitt verwandelt worden. Diejenigen, welche einen Lappenschnitt vorzogen, haben ihm bald eine dreieckige, bald eine viereckige, bald eine halbmondförmige Gestalt gegeben.

In den meisten Fällen wird man, namentlich wo es sich nur von einer *Decapitatio humeri* handelt, mit einem vier bis fünf Zoll langen Schnitte auskommen, welcher an der vorderen Seite der Schulter unter dem Schlüsselbeine beginnt und durch den Raum zwischen Acromion und dem *Processus coracoideus* nach der Axe des Oberarmknochens verläuft, wie ich dies in dem einen der zwei von mir mitgetheilten Fälle nachgewiesen habe. Das Gelenk ist hier sehr leicht zugänglich und was vor allem wichtig erscheint, der *nervus circumflexus humeri* bleibt unverletzt, insofern von grosser Bedeutung, als hierdurch eine Lähmung des Deltamuskels vermieden wird.

Sollte dieser eine Längenschnitt ja nicht genügen, um den Oberarmkopf frei zu machen, so kann man unter dem Acromion ja noch einen zweiten subcutanen, von dem ersten ausgehenden Schnitt anlegen.

Der aus seinen Verbindungen gelöste Oberarmknochen wird aus der Wunde hervorge drängt und, so weit er krank ist, entweder mit der Kettensäge oder mit einer Säge *à dos mobile* abgesägt.

Dieses Verfahren wird jedenfalls genügen, wo wegen Caries die Resection vorgenommen wird. Bei Schussverletzungen und überhaupt bei complicirten Fracturen kann es nöthig werden, dieses Verfahren auf die eine oder andere Weise zu modificiren.

Zeigt sich nach Entfernung des *Caput humeri* der Gelenktheil der Scapula auch in einem so kranken Zustande, dass dieser beseitigt werden muss, so geschieht dies am sichersten mit der Liston'schen schneidenden Zange, deren sichere Handhabung aber vielleicht fordert, dass, um alles Kranke wegzunehmen, noch weitere Schnitte durch die Weichtheile gemacht werden, was nöthig ist, wenn auch der *Processus coracoideus* oder ein Stück vom Acromialrande der Clavicula fortgenommen werden muss.

Die Vereinigung der getrennten Weichtheile geschieht am zweckmässigsten durch Knopfnähte, die aber nicht allein durch die Haut, sondern auch durch die durchschnittenen Muskeln geführt werden müssen. Der übrige Verband dürfte für die meisten Fälle so entsprechen, wie ich ihn bei Johann Krohberger in Gebrauch gezogen.

Die Resection des Ellenbogengelenks

ist entweder eine totale oder eine partielle, d. h. es werden entweder sämtliche Knochenenden im Ellenbogengelenke fortgenommen oder nur einzelne.

Die totale Resection begreift in sich die Wegnahme der Gelenkenden beider Vorderarmknochen und des *Os humeri*; die partielle beschränkt sich entweder auf eine vollständige oder auf eine theilweise Entfernung des *Processus cubitalis ossis humeri*, oder auf Beseitigung der Cubitalenden der Ulna oder des Radius oder der beiden Vorderarmknochen.

Die totale Resection, d. h. die Wegnahme aller das Ellenbogengelenk zusammensetzenden Knochenenden, ist unter den Resectionen diejenige, welche am häufigsten und meist mit sehr glücklichem Erfolge gemacht wurde. Unter den deutschen Chirurgen scheint Caj. v. Textor sie vorzugsweise häufig (dem Vernehmen nach gegen fünfzigmal) vollführt zu haben, eine Zahl, die mit Ausnahme von Roux in Paris kaum ein anderer Wundarzt aufzuweisen haben dürfte.

In den drei Schleswig-Holstein'schen Feldzügen von 1848, 1849 und 1850 ist diese Operation durch Langenbeck, Stromeyer, Esmarch, Schwartz, Riese, Hansen, Marcus, Götze, Dohrn, Bartels, Kunckel und Herrich vierzigmal gemacht worden*).

Mir hat sich im Ganzen viermal die Gelegenheit zu einer partiellen oder totalen Resection des Ellenbogengelenks geboten. In drei Fällen war der Erfolg ein günstiger, im vierten erfolgte der Tod.

Die Resection des Cubitalrandes der Ulna

am rechten Arme machte ich am 2. December 1846 an einem 23 Jahre alten Knechte, Namens Pancratius Velk, aus Mittelstetten im Landgerichtsbezirke Schwabmünchen, wegen Caries mit Ankylose.

Die kranke Partie des Knochens wurde durch einen \square -Schnitt blossgelegt und theils mit Hülfe einer Säge, theils mittelst der Liston'schen schneidenden Zange zwei Zoll unter dem Ellenbogengelenke weggenommen. Während der Dauer der Cur ward der Arm in einer mässigen Biegung erhalten.

Am 24. März, also sechzehn Wochen nach der Operation, verliess Velk geheilt das Hospital, um bald darauf als Knecht bei einem Posthalter in Dienst zu treten, wo er alle Geschäfte verrichten und selbst zu dreschen im Stande war.

Am 7. November 1853, also 7½ Jahr nach der Operation, nochmals besichtigt, zeigte er so viel Beweglichkeit im Gliede, dass er mit demselben die Speisen zum Munde führen und alle Arbeiten als Knecht verrichten konnte, ohne irgend

*) Esmarch, über Resectionen nach Schusswunden. 1851. S. 80.

einen Schmerz oder eine Gêne dabei zu empfinden. Die Muskulatur an dem operirten Arme war nicht minder kräftig, als an dem andern. Die Narbe von der Operationswunde war fast lineär und fest. Einen Einfluss der Witterungsveränderungen nahm er in dem operirten Gliede niemals wahr.

Die Resection eines grösseren Stücks vom Ellenbogen-Ulnarende scheint nicht oft gemacht worden zu sein. Ried führt aus Rust's Magazin (B. XV. S. 372) nur einen Fall an, wo Görcke wegen eines Splitterbruchs in Folge einer Schusswunde ein vier Zoll langes Stück der Ulna fortnahm; es entstand Ankylose.

Resection des unteren Gelenkendes des Humerus.

Martin Baader, 34 Jahre alt, Kammacher aus Weissenburg, wurde am 1. Juni 1853 in der Klinik aufgenommen. Seine Aeltern erreichten ein ziemlich hohes Alter, er selbst lebte in guten Verhältnissen und litt nur bei ungünstiger Witterung häufig an Katarrhen.

Vor sechzehn Wochen fühlte er unter der Arbeit (beim Zudrehen eines Schraubstocks) stechende Schmerzen im linken Ellenbogengelenke, welche an den folgenden Tagen heftiger hervortraten und sich über den Ober- und Unterarm ausbreiteten. Nachdem dies drei Wochen gewährt, schwoll das Ellenbogengelenk an, was keine Abnahme der Schmerzen zur Folge hatte. Dieser Zustand dauerte sechs Wochen; jetzt war die Geschwulst über dem äusseren Knöchel mehr umschrieben, concentrirt und fluctuirend. Man machte einen Einschnitt, worauf ungefähr vier Unzen Eiter abflossen und die Schmerzen aufhörten, so dass der Patient wieder leichtere Arbeiten verrichten konnte. Die Eiterung dauerte inzwischen fort und der Kranke schien abzumagern.

Bei seiner Aufnahme im Hospital zeigte der Kranke eine mässig kräftige Musculatur, eine bleiche Hautfarbe und wenig Fett im Unterhautzellgewebe. Die acustische Exploration erwies weder ein organisches Herz-, noch ein organisches

Lungenleiden. Am linken Ellenbogen, über dem *Condylus externus humeri*, fand sich eine runde, mit callösen Wulsten umgebene Oeffnung von 2 Linien im Durchmesser, aus welcher ein dünner Eiter abfloss. Die Sonde gelangte durch diese Oeffnung auf den *Condylus externus*, der von Weichtheilen entblösst, rauh und an einzelnen Stellen so mürbe sich zeigte, dass die Sonde in die Knochensubstanz leicht eindrang. Somit war Caries vorhanden, welche in Erwägung des bleichen Aussehens des Kranken und seiner häufigen Catarrhe tuberculösen Ursprungs sein konnte, indess die Anstrengung bei der Arbeit den Ausbruch des Uebels begünstigt haben dürfte.

Welche Entstehungsweise auch der Caries hier zum Grunde lag, die Entfernung der kranken Knochenpartie war jedenfalls indicirt. Mehrere Male schon hat man den Versuch gemacht, bei Erkrankungen, welche nicht das ganze Gelenk, sondern nur einen Theil desselben einnehmen, die kranke Partie durch eine partielle Resection zu beseitigen. Ried (die Resectionen der Knochen, S. 326) führt drei Fälle (von Hey, Moreau d. S. und Mich. Jäger) an, wo ein solches partielles Ausschneiden des äusseren oder des inneren Condylus einen günstigen Erfolg hatte. Nichtsdestoweniger erklärt er, dass diese Operation keine Nachahmung verdiene und dass ihr die Resection des ganzen *Processus cubitalis humeri* vorzuziehen sei, einmal weil die partielle Resection grosse Schwierigkeiten biete (was jeder gewiss bestätigen wird, der sie zu machen versuchte), dann weil die durch die Operation hervorgerufene Entzündung entweder Ankylose oder Caries der zurückgelassenen Gelenkfläche bedingen könne.

Dennoch versuchte ich die partielle Resection in der Art, dass ich dem sitzenden Kranken nach hervorgerufener Chloroform-Anästhesie einen nach der Axe des Gliedes verlaufenden, anderthalb Zoll langen Schnitt über den äusseren Condylus machte, die Wundlöffeln mit stumpfen Haken nach aussen ziehen liess und, nachdem ich mich von dem Umfange der Caries überzeugt, den äusseren Condylus an seiner Basis mit der Velpeau'schen schneidenden Zange wegnahm. Jetzt zeigte sich indessen, dass nicht alle von der Caries ergriffenen Knochenpartieen entfernt waren; ich hatte eine zwei Linien im Durchmesser betragende Höhle vor mir, welche dem Centrum des resecirten Condylus entsprach, mit feinen Knochenlamellen durchzogen, mit gelblich-grauem Eiter gefüllt war, und überdies sich bis in die Mitte des *Os humeri* zu erstrecken schien. Unter diesen Umständen schritt ich zur Resection des ganzen Gelenktheils vom Oberarmbeine, wobei ich den schon

gemachten Schnitt in einen H-Schnitt verwandelte, den Ulnarnerven isolirte und nach Ablösung der Sehne des Triceps vom Olecranon den Knochen mit Hülfe der Kettensäge durchsägte.

Nach Stillung der nicht sehr copiösen Blutung wurden die Hautlappen vermittelst eilf Knopfnähten vereinigt und mit einem Ceratlappen bedeckt. Der Arm ward auf einer Schiene in etwas gebogener Stellung fixirt und kalt fomentirt.

Die Operation war am 3. Juni 1853 vorgenommen worden, am 6. Juni geschah die erste Erneuerung des Verbandes; mit Ausnahme zweier den beiden Condylen entsprechenden Stellen fand sich überall Vereinigung der Operationswunde.

Am 22. Juni entwickelte sich eine diffuse phlogmonöse Entzündung am Vorderarme, die mich bestimmte, eine drei Zoll lange Incision zu machen und das abgestorbene Zellgewebe zu entfernen, wodurch der weiteren Ausdehnung der Phlogmone Grenzen gesetzt wurden.

Am 17. Juli entstand ein neues *Phlogmone diffusum* auf der oberen Partie des Vorderarms, und auch hier beugte die Spaltung der vom Eiter minirten Haut einer weiteren Ausbreitung der Entzündung vor.

Am 29. Juli stieß sich ein Sequester ab, der der Sägefläche des Knochenstumpfes entsprach. Von diesem Augenblicke an schritt die Heilung rasch vorwärts, die Incisionswunden schlossen sich bis auf eine kleine Stelle, durch welche die Sonde nicht mehr auf unbedeckte Knochenpartieen gelangte. Die Bewegung im Ellenbogengelenke ging gut und ohne Schmerzen, und auch die Fingerbewegungen besserten sich unter dem täglichen Gebrauche von Armbädern. Am 20. August wurde der Operirte entlassen mit der Weisung, von Zeit zu Zeit sich vor uns zu stellen. Am 6. September sahen wir ihn wieder. Die erwähnte noch eiternde Stelle war noch nicht ganz geschlossen, aber die Sonde drang weniger tief ein, und der Operirte konnte den Arm nach allen Richtungen hin freier bewegen. In diesem Zustande war der Operirte auch Ende Novembers. Anfangs März 1854 war die Wunde geschlossen und die Bewegung des Arms sehr gebessert.

Totale Resection des Ellenbogengelenks.

1. Margaretha Weiss, 61 Jahre alt, Bauersfrau aus Tannenlohe, von gesundem Aussehen und kräftiger Musculatur, hin und wieder von rheumatischen Affectionen heimgesucht, hatte zu Ostern 1852 an fixen Schmerzen im rechten Ellenbogengelenk gelitten, welche von der Kranken anfangs nicht weiter beachtet wurden. Erst als in Folge eines Falles sich die Schmerzen steigerten, zog sie einen Arzt zu Rathe, welcher einen Gelenkabscess vorfand und dem Eiter durch einen Einstich Abfluss verschaffte. Sechs Wochen später ging ein Knochenstück ab, worauf die Wunde sich verkleinerte und die ärztliche Behandlung aufgegeben wurde. Es erfolgte aber keine Heilung; das Ellenbogengelenk schwell an und schmerzte, indess der Oberarm und der Vorderarm abmagerten. Am 5. November suchte die Patientin Hülfe in der Klinik.

Das rechte Ellenbogengelenk war stark geschwollen und der Sitz anhaltender Schmerzen; die dasselbe umgebenden Weichtheile waren von Fistelöffnungen perforirt, durch die man auf cariöse Partien des Gelenkendes des Oberarmbeines und des Olecranon gelangte. Die Untersuchung mit der Sonde und die Bewegungsversuche vermehrten die Schmerzen, das Secret war dünn und jauchig. Sechszehn Tage lang wurde das kranke Gelenk warm fomentirt, am 21. November zur Resection geschritten.

Die äusseren Bedeckungen wurden durch einen H-Schnitt getrennt, der in ödematös angeschwollenen und speckig degenerirten Weichtheilen eingebettete Ulnarnerv frei gemacht, die cariösen Gelenkenden vom Oberarmbeine in einer Länge von 15 Linien und von der Ulna abgesägt; der Gelenktheil des Radius war gesund und konnte erhalten werden.

Nach Unterbindung einer kleinen Arterie wurden die Wundleflzen der Weichtheile durch sechszehn Knopfnähte vereinigt, mit einem Ceratlappen und einer Compresse bedeckt und der Arm mittelst einer Schiene und einer Rollbinde in halbgebogener Lage auf einem Spreukissen fixirt erhalten.

Die ersten dreimal 24 Stunden verliefen gut, die Operirte hatte wenig Schmerzen und während der Nächte einen ruhigen, erquickenden Schlaf. Am vierten Tage ward der Verband zum erstenmal erneuert, die Wunde eiterte stark und war in der Mitte nicht vereinigt, acht Nähte wurden entfernt. An diesem Tage

beging die Operirte einen Diätfehler, und hatte in der darauf folgenden Nacht zwei starke Schüttelfröste mit folgender Hitze und profusem Schweisse. Am Morgen war die Kranke sehr collabirt, unruhig und über den ganzen Körper quittengelb, der Puls klein, der Blick stier. Die Wunde sonderte viel dicken Eiter von scheinbar guter Qualität ab; an diesem Tage mussten die übrigen Knopfnähte entfernt werden. Am nämlichen Tage machte die Operirte einen neuen Diätfehler, in Folge dessen sie Magendrücken, Uebelkeit und Aufstossen bekam. Sie erhielt ein Brechmittel und erbrach ausser den genossenen Speisen viel schleimig-biliöse Stoffe.

Am 26. November war die icterische Farbe noch mehr ausgesprochen, das Gesunkensein der Kräfte auffallender, die Respiration genirt, der Puls klein, beschleunigt und unregelmässig, das rechte Hypochondrium aufgetrieben und empfindlich, die Wunde missfarbig, der Eiter dünn und übelriechend. In der Nacht hatte die Kranke zwei Frostanfälle, worauf Hitze und Schweiss folgte und die Kräfte noch mehr sanken. Alle 2 Stunden erhielt sie $\frac{1}{2}$ Gran *Extractum aconiti*.

Am 27. November beginnender Sopor, schlechtes Aussehen der mit einem stinkenden Eiter bedeckten Wunde, Gesunkensein des Pulses, Streben der Patientin, sich zu entblößen. Derselbe Zustand am folgenden Tage, an welchem gegen Abend plötzlich eine profuse Blutung aus der Wunde eintrat, welche sich am 30. November wiederholte und unter der Anwendung des *Liquor haemostaticus* Pagliari aufhörte. Am Nachmittage erfolgte der Tod.

Bei der Section fand sich eine starke Injection der Gefässe der harten und weichen Hirnhaut, sowie der Gehirnsubstanz, viel wässerige Flüssigkeit in den Hirnhöhlen, Cysten an den *Plexus choroidei*, in den Jugularvenen dünnes, wässriges Blut, ihre Wände nicht geröthet.

Beide Lungen waren nach allen Seiten hin stark verwachsen, nicht sehr durch Luft ausgedehnt, mässig blutreich, stark pigmentirt, frei von Tuberkeln, an ihren Rändern Emphysem, die Schleimhaut der Bronchien und der Luftröhre stark injicirt.

Das Herz war überall mit dem Herzbeutel fest verwachsen, im Uebrigen gesundheitsgemäss, die Leber sehr gross, bleich, fest, von körnigem Bruch, die Milz gross und blutarm, die Gallenblase von einem Gallensteine ausgefüllt, auf der Oberfläche der sonst gesunden Nieren kleine Cysten, im *Cavum uteri* ein haselnussgrosser Polyp.

Die Operationswunde war verjaucht und in ihrer Nähe am Oberarme wie am Vorderarme mehrere mit einem missfarbigen Eiter angefüllte Abscesse in der Muskelinterstition, das Periost am *Os humeri* in einem Umfange von einem Zolle abgelöst und missfarbig. Ebenso war das Knochenmark violett, erweicht und stinkend.

Nach dem Krankheitsverlaufe und nach den wiederholten Frostanfällen hätte man erwarten sollen, Eiterablagerungen in den Brust- oder Baueingeweiden anzutreffen.

2. Jacob Sindel, Bauerknecht aus Hasloch im Landgerichtsbezirke Dinkelsbühl, 43 Jahre alt, ohne Spuren einer Dyscrasie, aber seit einer Reihe von Jahren den Einflüssen der Witterung preisgegeben, erkrankte im Mai 1843 an einer rheumatischen Entzündung des rechten Ellenbogengelenks, das bedeutend anschwell, der Sitz heftiger Schmerzen, starker Hitze und ausgebreiteter Röthe war und zuletzt völlig unbeweglich wurde. Trotz wiederholter Application von Blutegehn erfolgte Eiterung. Man machte Einschnitte, um dem Eiter Abfluss zu verschaffen, und applicirte Moxen, aber das Uebel wurde nicht gehoben. Am 6. November 1847 suchte der Patient Hülfe im hiesigen Hospital. Das Gelenk war ankylosirt; die Untersuchung mit der Sonde zeigte ausgebreitete Caries, gleichviel durch welche der vorhandenen fünf Fistelmündungen die Untersuchung geschah. Das Allgemeinbefinden des Kranken war befriedigend, obwohl er versicherte, eine Abnahme seiner Kräfte an sich wahrzunehmen.

Am 17. November 1847 geschah die Resection des Ellenbogengelenks nach hervorgerufener Schwefeläther-Anästhesie, welche durch intermittirende Inhalationen während der ganzen Dauer der Operation fünf Viertelstunden lang unterhalten wurde.

Nach Trennung der Weichtheile mittelst eines H-Schnittes und nach ihrer Ablösung von den Knochen unter Zurücklegung des aus seinen Umgebungen vorsichtig gelösten Ulnarnerven wurde zuerst der Oberarmknochen mit der Kettensäge $\frac{3}{4}$ Zoll oberhalb seines Cubitalrandes (so weit erstreckte sich die Caries) abgesägt. Von der Ulna musste ausser dem Olecranon noch ein anderthalb Zoll langes Stück weggenommen werden, vom Radius dagegen nur ein elf Linien langes, an beiden Knochen mittelst der Jeffray'schen Säge. Der Ansatz des *M. brachialis inter-*

mus konnte somit nicht geschont, wohl aber der *M. biceps* erhalten werden, da die *Tuberositas radii* gesund und somit zu erhalten war.

Nach Abtragung der kranken Knochenpartieen ward die Wunde der weichen Bedeckungen durch mehrere Knopfnähte vereinigt, wobei darauf Bedacht genommen wurde, dass die Fäden nicht allein durch die Haut, sondern auch durch die Muskeln gingen. Der Arm ruhte auf einer mittelst einer Rollbinde befestigten Pappschiene in halbgebogener Lage auf einem Spreukissen und erhielt kalte Ueberschläge. Die Vereinigung der Wunde erfolgte fast überall *per primam intentionem*, ohne Spuren einer allgemeinen Reaction, so dass der Operirte schon nach zwölf Tagen (das Glied in einer Mitella) ausser dem Bette sein konnte. Nur an zwei Stellen hatten sich Fisteln gebildet, die einen gesunden Eiter secernirten und in der vierten Woche schon so vollständig geschlossen waren, dass man ohne Anstand den Operirten hätte entlassen können.

Durch den während zwei Monaten fortgesetzten täglich zweimaligen Gebrauch von Kleienbädern und durch stete Uebung gelang es, dem Gliede einen nicht unbedeutenden Grad von Biagsamkeit zu verschaffen, welches dabei kräftig genug war, um einen Stuhl zu fassen und fortzutragen. Um die Hand auf den Kopf zu bringen, musste der Operirte eine Art von Anlauf nehmen und die Extremität gewissermaassen in die Höhe werfen, wahrscheinlich eine Folge des nicht geschonten Ansatzes vom *M. brachialis int.* Um mit dieser Hand zu essen, unterstützte er gewöhnlich den Ellenbogen mit der linken Hand.

Im November 1853, also sechs Jahre nach der Operation, konnte er als Arbeiter bei der Eisenbahn die ermüdendsten Geschäfte verrichten, nach seiner Angabe sich so kräftig in dem Arme fühlend, als wenn niemals eine Operation an ihm vorgenommen worden wäre.

Für die Durchführung der Operation muss es allerdings leitender Grundsatz sein, die Weichtheile möglichst zu schonen und zu erhalten. Der Triceps wird bei der totalen Resection niemals geschont werden können, die Ansätze des Biceps und des *M. brachialis internus* ausnahmsweise. Der Ulnarnerve ist aber immer zu erhalten und seine Verletzung als ein Fehler zu bezeichnen. Wenn aber Chassaignac durch den Wunsch, die Weichtheile zu schonen, alle Resectionen,

und auch die des Ellenbogengelenks, mittelst eines Längenschnittes durchführen will, und dies vor einer Commission der Pariser *Société de chirurgie* darzuthun bemüht war*), so können wir hierin nur eine gut gemeinte Absicht, aber zugleich auch eine völlige Täuschung erkennen. Soll ein Längenschnitt die Ausschneidung der Gelenkfortsätze des Ellenbogens möglich machen, so muss derselbe eine sehr bedeutende Länge erhalten, wodurch gewissermaassen ebensoviel und vielleicht noch mehr Weichtheile, als beim H- oder Γ -Schnitte getrennt werden. Was aber ganz besonders gegen Chassaignac's einzigen Längenschnitt spricht, ist die schwierigere Entfernung der Knochenfortsätze, wobei es unmöglich ist, die benachbarten Weichtheile in entsprechender Weise zu schonen, welche im Gegentheile, auch beim Gebrauch der Kettensäge, stärker verletzt und gereizt werden, als wenn man nach Blosslegung des Gelenkes durch Ablösung der Bedeckungen mittelst eines H-, U-, T- oder Γ -Schnitts auf der hinteren Seite des Gliedes zur Aussägung der Gelenkfortsätze schreitet. Also nicht allein deshalb, weil das Verfahren Chassaignac's schwieriger durchzuführen ist, besonders bei einem krankhaft entarteten Gelenke, und weil es mehr Zeit fordert, als jedes andere, sondern auch, weil es, vom anatomisch-physiologischen Standpunkte betrachtet, keine reellen Vortheile, sondern Nachtheile bietet, stelle ich es der Methode nach, wo durch zwei Längen- und einen vereinigenden Querschnitt auf der hinteren Seite des Gelenks ein oder zwei Lappen gebildet werden, und gewiss verfährt man am sichersten, wenn man wie Jäger erst einen zwei bis drittel Zoll langen Schnitt auf der inneren Seite des Gelenkes nach dem Verlaufe des Ulnarnerven, hierauf nach Isolirung desselben einen Querschnitt längs dem oberen Rande des Olecranon macht, und nach Eröffnung und Untersuchung des Gelenkes, je nachdem eine partielle oder totale Resection sich als nöthig herausstellt, sich hierauf beschränkt, oder auch auf der äusseren Seite des Gliedes einen mit dem auf der inneren parallel verlaufenden Längenschnitt anlegt, um zwei Lappen bilden zu können.

So günstige Resultate die Resection des Ellenbogengelenks im Allgemeinen auch giebt, so darf doch nicht unerwähnt bleiben, dass in einzelnen Fällen zwischen den Knochen des Vorderarms und des Oberarms eine so ungenügende Vereinigung zu Stande kommt, dass der Vorderarm in keiner Weise gebraucht werden

*) Mém. de la Société de chirurgie. t. I. S. 459—472.

kann und alsdann als ein lästiges Anhängsel erscheint. Beispiele der Art scheint Robert*) vor Augen gehabt zu haben, als er aussprach, dass der Arzt zuweilen mit dem Kranken das Bedauern theile, nicht statt der Resection die Amputation des Oberarmes gemacht zu haben.

Der nachstehende Fall giebt einen Belag dazu:

Rosine Kuttlar, 33 Jahre alt, Dienstmagd, ohne Zeichen irgend einer Dyscrasie, in ihrer Jugend gesund, mit 19 Jahren menstruiert, litt vor eilf Jahren an einer durch Erkältung herbeigeführten Entzündung des rechten Ellenbogengelenks, welche in Eiterung überging. Dem Eiter wurde durch einen Einstich Abfluss verschafft, worauf Heilung folgte. Indess blieb eine Ankylose zurück, so dass der zum Oberarme im spitzen Winkel stehende Vorderarm höchstens einen Zoll weit hin und her bewegt werden konnte. Im Herbste 1839 wurde die Patientin wegen Leucorrhöe und Condylome im Würzburger Julius-Hospital behandelt. Am 4. April 1840 suchte sie in der chirurgischen Abtheilung des genannten Krankenhauses wegen Schmerzen im rechten Ellenbogengelenke Hülfe. Nach fruchtloser Anwendung verschiedener Mittel hielt man die Resection für indicirt, welche am 14. April daselbst ausgeführt ward. Es fand sich im geöffneten Gelenke in der Nähe des Ansatzpunktes des Triceps ein kleines Eiterdepot, Caries aller drei Gelenkenden, daher diese mittelst des Osteotom's fortgenommen wurden. Es folgte eine starke Eiterung, doch schloss sich die Wunde nach sechs Wochen, so dass die Operirte am 1. Juni schon einige Bewegungen mit dem Arme machen konnte. Vier Wochen später war die Wunde vollständig vernarbt, worauf nach dem Zeugnisse der durch Dr. Schirlinger**) mitgetheilten Krankengeschichte und nach der Aussage der Patientin die Bewegung des Armes in dem Grade gestattet war, dass der Vorderarm in einen spitzen Winkel zum Oberarm gebracht und Pronation und Supination, sowie alle Bewegungen der Hand mit Leichtigkeit ausgeführt werden konnten. Der in Beugung versetzte Arm konnte nicht durch die Operirte wieder extendirt werden, sondern fiel kraftlos zurück, und Dr. Schirlinger drückt sich über dies dahin aus, dass die Extension des Vorderarmes mehr durch

*) Gaz. des hôpitaux. 1847. N. 114. S. 480.

**) Beiträge zur Casuistik der Resectionen. Würzburg 1841, S. 18.

das Gesetz der Schwere, als durch frei thätige Wirkung des Triceps bedingt zu sein scheine. Die Schmerzhaftigkeit hatte nach Aussage der Patientin damals im Gelenke noch nicht ganz aufgehört, ja sie steigerte sich bei jeder Bewegung, weshalb der Arm auch nicht zur leichtesten Arbeit benutzt werden konnte. In diesem Zustande will die Patientin entlassen worden sein. Einige Monate darauf bildete sich (nach Aussage des Mädchens) an der vorderen Seite des Gelenkes nach vorausgegangener Entzündung ein Abscess, der, im Julius-Hospital geöffnet, ziemlich viel dicken Eiter enthielt. Als dieser endlich zur Heilung gelangte, war die Bewegung beschränkter, das Vermögen, den Arm und die Finger zu biegen, geringer, dabei die Schmerzhaftigkeit noch immer vorhanden. Einige Monate später bildete sich abermals ein Abscess, diesmal an der vorderen Seite des Gelenks. Hiermit soll die Bewegungsfähigkeit verschwunden und der Zustand eingetreten sein, den wir anderthalb Jahre später vor uns hatten.

Der Vorderarm hing ohne alle willkürliche Bewegung am Körper herab und schwankte wie eine leblose Masse hin und her. An eine Flexion und eine Extension war nicht mehr zu denken, die Finger waren gerade gestreckt und glichen den Fingern von Personen, die Jahre lang an Gicht gelitten. Unter Schmerzen konnten sie auf einige Sekunden unvollkommen gebogen werden, aber dies war mit einem convulsivischen Zittern im ganzen Arme verbunden. Kleine und leichte Gegenstände konnte das Mädchen einige Sekunden lang halten, dann aber trat das convulsivische Zittern ein, welches es nöthigte, den gefassten Gegenstand fahren zu lassen. Wenn man den Vorderarm vom Oberarme entfernte und gleich darauf ihn wieder näherte, so bemerkte man deutlich, dass die Knochen des Oberarmes und des Vorderarmes sich nicht berührten, sondern dass ein $\frac{1}{3}$ Zoll grosser Zwischenraum zwischen ihnen blieb, was auch dadurch bestätigt ward, dass man den Vorderarm bei passiver Flexion in eine parallele Stellung zum Oberarme bringen konnte. Die ganze Röhre des Oberarmbeines schmerzte beim Drucke, doch bemerkte man an ihm keine Anschwellung, indess die resecirten Enden aller drei Knochen aufgetrieben waren und bei einer drückenden Berührung schmerzten. Die Muskeln waren schlaffer, als am anderen Arme, doch nicht wirklich atrophisch, die Schläge der Radialarterie deutlich zu fühlen.

In diesem Zustande kam die Patientin in das hiesige Krankenhaus (am 8. Mai 1843) und verlangte wegen der beständigen Schmerzen in dem resecirten Gelenk

und weil der Vorderarm, zu nichts brauchbar, ihr ein lästiges Anhängsel sei, amputirt zu werden.

Ich entschied mich hierfür nicht sogleich, sondern liess während sechs Wochen das Jodkali gebrauchen, um vielleicht den vorhandenen Resten einer nicht ganz ausgetilgten Dyscrasie zu begegnen. Eine Besserung wurde durch diese Cur nicht erzielt und am 20. Juli die Amputation des Oberarmes gemacht.

Dadurch wurde mir auch Gelegenheit, eine genaue anatomische Untersuchung der bei der Resection beteiligten Parteen vorzunehmen, die ich hier um so eher mittheile, als solche anatomische Untersuchungen resecirter Gelenke bisher selten gemacht werden konnten.

Das Unterhautzellgewebe war sehr fettreich, die Muskeln des Oberarmes, besonders die der hinteren Seite, atrophisch und ebenfalls theils ganz von Fett durchweicht, theils gleichsam in Fett verwandelt, während die des Vorderarmes eine ganz normale Beschaffenheit zeigten. Sämmtliche Muskeln, mit Ausnahme des Triceps, hatten ihre natürlichen Insertionen (so weit dies nämlich an den verkürzten Knochen noch möglich war). Der *Nervus medianus* und der *Nervus radialis* hatten ganz ihre normale Lage, nur der *Nervus ulnaris* machte an der Stelle, wo er an der hinteren Seite des *Condylus internus* herabläuft, eine bei der Extension des Vorderarmes bemerkbare, eigenthümliche Krümmung. Uebrigens war selbst noch ein Theil der Scheide vorhanden, in welcher er über dem Knochen verläuft, und an keinem Nerven die Spur einer Verletzung zu bemerken. Auffallend war jedoch das Aussehen dieser Nerven, indem sie weder bestimmte Umrisse, noch die eigenthümliche Farbe, noch die Festigkeit gesunder Nerven darboten, sondern viel aufgelockerter, ungleich, dick erschienen, und sich weicher anfühlten, so dass man sie für ligamentöse Massen oder für Zellgewebsstränge hätte halten können. Die mikroskopische Untersuchung wies überdies eine grosse Menge von Fettkügelchen zwischen den Nervenfäden nach.

In der Nähe des früheren Gelenkes fand sich ein kleines eingeschlossenes Eiterdepot unter der Haut. Eine Gelenkkapsel war nicht mehr vorhanden, dagegen waren die drei Armknochen durch ein dichtes fibröses Blatt, welches aber keine Höhle in sich schloss und die Stelle der Gelenkkapsel einnahm, mit einander verbunden, ohne dass dadurch die Beweglichkeit gehindert war.

An den Knochenenden fand sich eine entzündliche Auflockerung, stärker ausgesprochen am Oberarmbeine, als an der Ulna und an dem Radius. Der durch die Resection entfernte Theil der drei Knochen war mässig gross.

Am *Condylus externus*, und zwar an dessen hinterer Seite, befand sich eine kleine mit Eiter gefüllte Höhle, gross genug, um zwei Erbsen aufzunehmen. Die Stelle des Knorpels versah der fibröse Ueberzug, daher die Knochenenden bei der Bewegung sich unmöglich an einander reiben konnten. Zwischen Ulna und Humerus fand sich in dem fibrösen Blatte ein abgegrenzter harter Körper, wie ein Zwischenknorpel, welcher übrigens der Bewegung nicht hatte hinderlich sein können. Das *Ligamentum annulare radii* war mit der fibrösen Masse verwachsen.

Welches war der Grund der späteren Unbrauchbarkeit des Armes? Wie aus dem Mitgetheilten hervorgeht, waren die mechanischen Bedingnisse zur Bewegung fast alle vorhanden. Für die Flexion hatte der Biceps seine natürliche Insertionsstelle am *Tuberculum radii* und der *Musc. brachialis internus* wenigstens die Hälfte seiner Insertionsstelle unter dem Kronenfortsatze der Ulna. Für die Extension fehlte freilich die Insertion des Triceps am Olecranon fast ganz, für Supination und Pronation aber waren alle Muskeln in gesundem Zustande und mit ihren natürlichen Insertionsstellen vorhanden. Ebenso konnte das fibröse Gebilde an der Stelle der Gelenkkapsel der Bewegung nur günstig sein. Den Beweis endlich, dass ein mechanisches Hinderniss die Ursache der Bewegungslosigkeit nicht war, giebt uns der Umstand, dass nach Heilung der Resectionswunde alle Bewegungen, wozu die mechanischen Bedingnisse vorhanden waren, nämlich Flexion, Pronation und Supination ausgeführt werden konnten. Die Extension war wegen der unvollkommenen Insertion des Triceps natürlich auch damals unmöglich.

Die hervorspringenden krankhaften Veränderungen waren die beiden erwähnten Eiterdepots, die Auftreibung der resecirten Knochenenden, die Atrophie und theilweise Texturveränderung einiger Muskeln, sowie die Fettbildung zwischen den Nervenfäden.

Die Resection ist also ohne Schuld an der späteren Unbrauchbarkeit des Armes in diesem Falle. Sie war früher indicirt, wie später die Amputation, und die anatomische Untersuchung hat zur Genüge dargethan, dass die bei der Resection stattgefundenen mechanischen Eingriffe den Grund zur Bewegungsunfähigkeit nicht gelegt haben. In Bezug auf letztere scheint die Fettbildung in den Nerven das wichtigste Moment abzugeben, die wahrscheinlich erst mit Entstehung des

ersten Abscesses nach der Resection begonnen hat, wo wir zuerst die Bewegung ohne Vorhandensein mechanischer Hindernisse beeinträchtigt finden.

C. v. Textor*) untersuchte sechs Jahre nach einer mit glänzendem Erfolge durchgeführten Resection das operirte Glied und fand eine $\frac{1}{2}$ Zoll betragende Verlängerung der Ulna, auf welcher sich der Radius wie im natürlichen Zustande bewegte, und die *Trochlea humeri* erschien so vollkommen, als ob von ihr nichts weggenommen worden wäre. Somit hatte hier eine vollständige, unläugbare Knochenneubildung stattgefunden.

Roux und Thore**), die gleichfalls eine anatomische Untersuchung des resecirten Ellenbogens machten, fanden eine Abrundung der Knochen und die Verbindung durch festes fibröses Gewebe vermittelt.

Syme fand in zwei Fällen die Gelenkenden von Neuem durch Caries ergriffen.

In der Civilpraxis ist es namentlich die Caries, welche die Indication zur Excision des Ellenbogengelenks giebt, und obwohl nicht verkannt werden kann, dass diese nicht selten als Reflex eines inneren constitutionellen Leidens erscheint, so ist die Resection doch in den meisten Fällen von einem günstigen Erfolge gekrönt.

Bis zu den Schleswig-Holstein'schen Feldzügen waren die Fälle von glücklich durchgeführten Resectionen wegen Wunden, complicirter Fracturen, mit einem Worte, wegen traumatischer Zustände, gegenüber den erstgenannten sehr in der Minorität. Die Erfahrungen in den Jahren 1848, 1849 und 1850 haben zu der Ueberzeugung geführt, dass die Resection des Ellenbogengelenks bei Schusswunden, wo man früher nicht angestanden, das Glied zu amputiren, die Absetzung der Extremitäten unnöthig macht, welche durch die Resection nicht allein conservirt, sondern meist sogar in einem sehr brauchbaren Zustande erhalten werden.

Von den 40 Verwundeten, an welchen in den drei Schleswig-Holstein'schen Feldzügen die Resection des Ellenbogengelenks gemacht worden ist, starben 6, bei einem war eine spätere Amputation nöthig und bei 32 erfolgte Heilung. Acht von diesen zweiunddreissig Operirten haben eine sehr ausgedehnte, neun eine

*) Ueber Wiedererzeugung der Knochen. S. 8.

**) De la resection du coude etc. 1843 in Schmidt's Jahrb. 1844. Heft IV. S. 123.

beschränktere Beweglichkeit des Armes im Gelenke, bei dreizehn hat sich eine mehr oder minder vollständige Ankylose eingestellt*).

Bezüglich auf die Zeit zur Durchführung der Resection hat sich auch hier nach Esmarch das erwiesen, was von den Amputationen bei Schusswunden gilt, dass ein günstiges Resultat der Operation um so eher zu erwarten ist, je früher dieselbe vorgenommen wird, wogegen bei schon eingetretenem hohen Entzündungsgrade es erspriesslicher ist, erst nach Bekämpfung derselben, besonders durch Eisüberschläge, einen solchen operativen Eingriff zu machen.

Den Resectionen ist durch die in den gedachten Feldzügen gewonnenen Resultate eine bleibende Stelle in der Militärchirurgie gesichert worden, denn gewiss wird niemand verkennen, dass, wenn an jenen 40 Verwundeten die Amputation statt der Resection gemacht worden wäre, ein anderes Mortalitätsverhältniss als 1 : 39 sich herausgestellt haben würde.

Die Resection des unteren Endes der Ulna, des *Os triquetrum* und des *Os pisiforme*.

Es fehlt nicht an Beispielen von Absetzung der Gelenkenden der beiden Vorderarmknochen mit oder ohne gleichzeitige Entfernung der angrenzenden Handwurzelknochen. Aber es ist mir kein Fall bekannt, wo das untere Ende der Ulna sammt dem *Os triquetrum* und das *Os subrotundum* (*os pisiforme s. lenticulare*) allein mit Erfolg resecirt worden wäre, welche Operation ich zu machen Gelegenheit hatte.

Peter Weismann, 59 Jahre alt, Bauer von Büg bei Eschenau, wurde am 6. April 1849 wegen Caries im rechten Handgelenke in Folge vernachlässigter Arthroplogose in hiesiger Klinik aufgenommen. Auf der Dorsal- und Palmarseite

*) Esmarch a. W. S. 89.

des Vorderarmes und des Handgelenkes waren mehrere Fistelöffnungen, deren Untersuchung mittelst der Sonde Caries des Ulnarendes und des angrenzenden Carpalknochens ausser Zweifel setzte.

Ich führte einen zwei Zoll langen Schnitt längs der äusseren Seite der Ulna und der Handwurzel, und an dem Anfangs- und Endpunkte dieses Längenschnitts zwei kleine Querschnitte auf der Dorsalseite, die indessen nur die Haut betrafen und die Sehnen intact liessen. Nach Ablösung des Hautlappens führte ich um die Ulna, $1\frac{2}{3}$ Zoll oberhalb des Handgelenks, die Kettensäge und durchsägte hier diesen Knochen, den ich dann mit Hülfe einer Zange nach aussen zog und aus seinen Verbindungen trennte.

Jetzt war hinreichender Raum gewonnen, um auch das von Caries ergriffene dreieckige Bein sammt dem *Os pisiforme* exstirpieren zu können.

Die Wundlefnen wurden durch blutige Nähte vereinigt und mit einem Ceratlappen bedeckt, die Hand und der Vorderarm auf eine Schiene gelagert und mit einer Zirkelbinde befestigt.

Die Wunde in den Weichtheilen heilte zum grossen Theile *per primam intentionem*. Die vollständige Heilung erfolgte aber erst binnen zwölf Wochen, und am 26. Juni wurde der Operirte entlassen.

Es hatte sich an der Stelle der weggenommenen Knochen eine feste Narbenmasse gebildet, die Bewegungen der Hand, namentlich das Versetzen derselben in Pronation und in Supination, waren gehindert.

Am 29. Mai 1850 zeigte sich der Operirte abermals in der Klinik. Er hatte mit seiner Hand gearbeitet und sie in keiner Weise geschont. Im April hatten sich Schmerzen und Geschwulst eingestellt, es hatte sich ein Abscess auf dem Rücken der Hand gebildet, der sich von selbst öffnete. Es fanden sich zwei Oeffnungen, durch die man mit der Sonde nicht sehr tief eindrang und nirgends auf entblösste Knochen gelangte. Die Bewegungen der Finger und der Hand waren nach allen Richtungen frei. Verordnet wurden Handbäder und Cataplasmen, und die Fistelöffnungen schlossen sich.

Im Januar 1854 kam P. W. wegen eines Augenübels in die Klinik. Die Narbe von der Operationswunde am Vorderarm war eingesunken und fest, der Gebrauch der Hand und des Arms durchaus ungehindert.

Das von mir eingeschlagene Verfahren zur Blosslegung der zu resecirenden Knochenpartieen entspricht ganz dem von Chassaignac, Roux und M. Jäger angerathenen, und dürfte auch für die meisten Fälle passen, wo es sich um Entfernung eines oder beider Vorderarmknochenenden handelt. Die Resection des Gelenktheils vom Radius fordert auch nur einen Schnitt an der Radialseite des Gelenkes und der Speiche, den man nöthigen Falls in einen L- oder C - Schnitt verwandeln kann.

Die Resection der Knochenstumpfe eines amputirten Vorderarmes.

W. Oye, 22 Jahre alt, hatte sich in New-Orleans mit einem Beile die Radialarterie an der linken Hand an der Stelle verletzt, welche wohl *la tabatière* genannt wird. Um der Blutung Herr zu werden, hatte man die Speichenarterie zuerst im unteren Drittel, später im oberen Drittel des Vorderarmes, zuletzt auch die *Arteria brachialis* unterbunden. Als dies nicht zum Ziele führte, amputirte man den Vorderarm an der Grenze des oberen Drittels. Dies war vor zwei Jahren geschehen. Die Amputationswunde wollte lange Zeit sich nicht schliessen, endlich exfoliirten sich necrotische Knochenstücke, dennoch dauerte die Eiterung an einer kleinen Stelle fort. Man wollte die Heilung durch Injectionen bewirken und reizte die Wunde durch häufiges Sondiren. Unterdessen übersiedelte der Mann nach Europa und suchte in unserer Klinik Hülfe.

Die breite Narbe war mit der Ulna fest verwachsen und jede Berührung dieser Stelle sehr empfindlich. Durch eine Fistelöffnung von der Grösse einer Erbse gelangte die Sonde auf den von Weichtheilen entblössten, rauh erscheinenden Stumpf des Radius, ja sie drang einen Zoll tief in denselben ein, was ein convulsives Zucken der Extremität veranlasste. Eiter floss ab und kleine Knochenstücke hatten sich wiederholt abgestossen.

Auf eine spontane Heilung dieser Knochenaffection konnte bei ihrer langen Dauer nicht gerechnet werden. Ich legte daher das untere Ende dieses Knochenstumpfes durch einen längs dem äusseren Rande des Radius geführten drittehalb Zoll langen Schnitt bloss, er war aufgelockert, entzündet und vom Periost getrennt, das Knochenmark erweicht und violett.

Mittelst der Kettensäge sägte ich vom Radius und von der gleichfalls kranken Ulna ein 2½ Zoll langes Stück ab, und vereinigte dann in den weichen Theilen durch Knopfnähte die Wunde, welche binnen acht Tagen vollständig heilte.

Dieser Fall reiht sich an zwei andere Fälle, welche C. v. Textor*) und Lauer**) veröffentlicht haben. Ersterer resecirte am 22. Juni 1822 einen aus den Weichtheilen hervorstehenden Amputationsstumpf des *Os femoris*, letzterer trug den nach der *Amputatio femoris* hervorragenden und das Tragen eines Stelzfusses verhindernden Knochenstumpf bei einem Soldaten im ersten Schleswig-Holstein'schen Feldzuge ab.

Das Tragen eines trichterförmigen Stelzfusses nach Oberschenkelamputationen hat das Hervortreten des Knochenstumpfes aus den Weichtheilen gewöhnlich zur Folge, daher solche Individuen es bald vorziehen, den Stelzfuss bei Seite zu legen, und es fast besser erscheint, keinen Stelzfuss, wenigstens keinen trichterförmig eingerichteten, solchen Amputirten anzurathen.

Abtragung des zweiten, dritten und vierten Mittelhandknochens.

Streng genommen gehört die Absetzung eines oder mehrerer Metacarpalknochen nur den Resectionen an, wenn dabei die Finger erhalten werden, was in dem nachstehenden Falle nicht geschah, der daher mit mehr Recht eine Stelle unter den Amputationen erhalten würde.

M. Huber, 70 Jahre alt, ein für sein Alter noch kräftiger Mann, bekam vor einem Jahre eine Warze auf dem Rücken der rechten Hand, und zwar auf der Mitte des dritten Mittelhandknochens. Die Warze vergrösserte sich, wurde schmerzhaft, und verwandelte sich in ein Geschwür, welches sich über den Rücken der Hand bis gegen den ersten und fünften Mittelhandknochen, dann durch die zweite und dritte Fingercommissur auch über die innere Handfläche ausbreitete, wo es indessen nicht ganz den Umfang, wie auf dem Handrücken gewann. Es hatte einen

*) a. W. S. 15.

**) Med. Zeitschr. d. Ver. f. Heilk. in Preussen. 1849. S. 3.

harten, missfarbigen Boden, harte, umgestülpte Ränder, sonderte eine missfarbige, stinkende Jauche ab, und zeigte ganz die Beschaffenheit eines Krebsgeschwürs, namentlich war es auch von Zeit zu Zeit der Sitz heftiger lancinirender Schmerzen. Die örtliche Anwendung eines Aetzmittels setzte dem Uebel keine Grenzen, daher nur vom Messer noch Hülfe erwartet wurde. Bei der Ausbreitung des Uebels trennte ich am 9. Februar 1852 die Weichtheile auf dem Rücken der Hand durch einen Querschnitt, der an der Ulnarseite des vierten Mittelhandknochens begann und an der Commissur des Daumens endigte. Einen diesem ersten entsprechenden zweiten Schnitt machte ich auf der inneren Handfläche in der Art, dass er mit dem ersten an der Commissur des Daumens sich vereinigte. Einen dritten Schnitt führte ich durch die fünfte Commissur zwischen dem vierten und fünften Mittelhandknochen bis zu den Anfangspunkten der zwei ersten Schnitte. Nach Ablösung der Weichtheile von den drei Mittelhandknochen wurden diese an der Grenze des oberen und mittleren Drittels mit der Kettensäge getrennt und sammt den Fingern entfernt, sodann nach Unterbindung zweier spritzender Arterien die Wundlücken durch Knopfnähte vereinigt und kalte Ueberschläge über die auf einem Spreukissen ruhende Hand gemacht. Diese Operation war während vollständiger Chloroform-Anästhesie des Kranken durchgeführt worden.

Die Heilung erfolgte binnen einem Monate. Der Daumen und der fünfte Finger konnten einander näher gebracht, und auf diese Weise leichte Gegenstände, z. B. eine Feder, gefasst und festgehalten werden, wogegen schwerere, wie eine Gabel, ihm entfielen. Eine hakenförmige Krümmung konnte der Operirte mit den zwei erhaltenen Fingern auch zu Stande bringen, und so manche Gegenstände, wie Schlüssel und Ringe, vom Boden aufheben.

Im Verlaufe der Zeit ankylosirte der kleine Finger und erhielt in Folge einer Contractur der Sehne des Flexors eine halbgebogene Stellung, welche ihn in der Verrichtung leichter Arbeiten nicht hinderte.

Die Resection des Hüftgelenks

besteht entweder in der Excision des oberen Gelenktheils vom Oberschenkelknochen ausschliesslich, oder mit gleichzeitiger Entfernung der Gelenkpfanne, und ist

im ersten Falle eine partielle, im letzteren eine totale. Die Indicationen zu dieser Operation waren in den veröffentlichten Fällen Caries, Markschwamm (Carmichael) und Verletzungen. Von partieller Resection oder sogenannter *Decapitatio femoris* habe ich fünfzehn Fälle sammeln können, es sind die von White, Carmichael, Hewson, Textor, Fergusson, Gerdy, Kluge, Oppenheim*), Seutin, Guthrie, M. Jäger, Roux in Paris und Maisonneuve. Von totaler Resection des Hüftgelenks liegt erst ein Fall vor, derselbe gehört C. v. Textor an, welcher 1838 an einem 18 Jahre alten Individuum den durch Caries zur Hälfte schon zerstörten und ausgerenkten Gelenkkopf mit Hülfe des Osteotoms und die ebenfalls ergriffenen Ränder der Pfanne mittelst Heine's Raspelsäge wegnahm, den Grund des Acetabulums zuletzt mit dem weissglühenden Eisen cauterisirte. Der Operirte starb nach vier Tagen.**)

Ich hatte einmal Gelegenheit, diese Operation zu machen:

Carl Eckstein, 20 Jahre alt, Schneidergeselle aus Erlangen, von gracilem Körperbau, litt in Folge vernachlässigter Coxarthrocace seit zwei Jahren an Caries im linken Hüftgelenke, und durch die Untersuchung konnte so viel ermittelt werden, dass das organische Leiden sich nicht auf den Gelenkkopf und die Ränder der Pfanne beschränkte, sondern auch den Schenkelhals ergriffen hatte. Die Extremität war um mehrere Zoll verkürzt, das *Caput femoris* aus der Pfanne getreten, die Weichtheile waren infiltrirt und durch vier Fistelöffnungen perforirt, durch welche man mittelst der Sonde auf sehr ausgebreitete Caries gelangte. Die Eiterung war copiös, der abgemagerte Kranke fieberte, besonders am Abend. Seit anderthalb Jahren hatte er Salzbäder und innerlich den Stockfischleberthran gebraucht. Am 11. Januar 1848 wurde die Resection des Hüftgelenks an diesem in Chloroformschlaf versetzten Kranken in folgender Weise gemacht:

Ich verband zwei etwa drei Zoll weit von einander liegende Fistelöffnungen durch einen schief von hinten und oben nach vorn und unten, gerade über dem grossen Trochanter verlaufenden, alle Weichtheile trennenden Schnitt. Ein zwei-

*) Die Ausrottung des Schenkelkopfes aus der Gelenkhöhle in der Zeitschr. f. d. ges. Medicin. Hamburg 1836. B. I. S. 137.

***) Ried a. W. S. 392.

ter, wohl doppelt so langer Schnitt ging von der Mitte der ersten Incision bis zu einer Fistel in der Nähe des Sitzbeins [τ].

Nach Zurücklegung der getrennten Weichtheile ergab eine genaue Untersuchung eine ausgebreitete Caries des grossen Trochanter, des Schenkelhalses, der hinteren Hälfte des luxirten, nach vorn ankylosirten Schenkelkopfes, des hinteren Randes vom Acetabulum und der angrenzenden Darmbeinpartie.

Die Beseitigung alles Kranken forderte die Wegnahme einer so grossen Partie vom Oberschenkelknochen, wie in keinem der bekannt gewordenen Fälle von *Decapitatio femoris*. Ich führte die Jeffray'sche Kettensäge unterhalb des grossen Trochanter um das Schenkelbein und durchsägte es in etwas schiefer Richtung zwischen beiden Trochanteren an einer gesunden Stelle. Da der aus seiner natürlichen Lage gewichene Schenkelkopf an einer Stelle ankylosirt war, so umging ich ihn mit der Kettensäge und durchsägte ihn so, dass, so weit er von Caries ergriffen war, er getrennt wurde. Das auf diese Weise ausgesägte Knochenstück ward nun nach allen Seiten hin von den Weichtheilen gelöst und entfernt, die Ränder vom Reste des *Caput femoris* mit dem Meissel abgehoben und gefeilt, die von Caries ergriffenen Theile der Pfanne und des Darmbeins ebenfalls mit Hülfe des Meissels weggenommen. Die vordere sehr kleine gesunde Partie des Schenkelkopfes und der damit ankylosirte Theil vom Acetabulum wurde zurückgelassen, der Grund der Knochenwunde mit dem *Ferrum candens* cauterisirt, dessen Anwendung schon durch die immer wiederkehrende Blutung aus der Tiefe der Wunde gefordert war.

Nach sorgfältiger Reinigung der umfangreichen Wunde wurden die Wundleitzen mittelst der blutigen Naht vereinigt und nur der am tiefsten gelegene Theil derselben offen gelassen, um dem Wundsecret einen ungehinderten Abfluss zu erhalten.

Es trat eine verhältnissmässig sehr geringe Reaction ein. Die Operationswunde war am sechsten Tage fast überall vereinigt. Nach drei Monaten wurde der Operirte insoweit in einem befriedigenden Zustande entlassen, als derselbe mit Hülfe einer Krücke und eines Stockes, das resecirte, nicht unbedeutend verkürzte Glied durch eine Tragbinde unterstützt, in der Stadt herumgehen und Geschäfte besorgen konnte. Eine Fistel in der Nähe des Sitzbeins war noch nicht geschlossen, der Eiterabfluss aus ihr aber mässig, und die Untersuchung mittelst der Sonde führte auf keine von Weichtheilen entblösste Knochenpartieen, aber auch diese

Fistel heilte im Verlaufe der nächsten Wochen. Nach ungefähr $\frac{3}{4}$ Jahren entstand in dieser Gegend ein neuer Fistelgang, aus welchem sich viel Eiter entleerte. Inzwischen hatte sich die ganze Extremität auffallend verkürzt, zwischen Becken und Femur war eine feste Verwachsung entstanden, das Gehen vermittelt zweier Krücken oder einer Krücke und eines Stockes leicht, das Befinden im Allgemeinen gut, Schlaf, Verdauung und Darmthätigkeit natürlich.

In diesem Zustande blieb der Operirte aber nicht. Es entstanden neue Fisteln, und mit der Sonde gelangte man auf umfangreiche rauhe Stellen in der Gegend des Hüftbeins und des Sitzbeins, die Eiterung nahm zu und es sanken die Kräfte. Hierzu kamen Frostanfälle, profuse Schweisse, colliquative Durchfälle und unerträgliche Schmerzen in der ganzen Extremität, besonders quälend bei Nacht. Diese vor allem machten bei dem Kranken den Wunsch der Absetzung des Gliedes rege, und eine solche Operation war um so eher zu unternehmen, als sie allein einige Hoffnung gewährte.

Die kranke Extremität war im Zustande höchster Atrophie, im Kniegelenke stark contrahirt, die Ferse gegen den Hinterbacken gezogen, dieser nichts als ein hartes Narbengewebe, von zahlreichen Fistelöffnungen durchbohrt, jede Bewegung des Gliedes aufgehoben, somit das Auffinden anatomischer Anhaltspunkte unmöglich, daher auch für die Absetzung des Gliedes ein bestimmter Operationsplan nicht gemacht werden konnte. Da bei der früheren Operation der Schenkelhals und der grosse Trochanter weggenommen worden waren, so musste in Hinblick auf die totale Unbeweglichkeit des Gliedes der Schenkelknochen an der Stelle des kleinen Trochanter mit dem Darmbeine ankylosirt sein.

Am 20. Mai 1851, also fast $3\frac{1}{2}$ Jahr nach der Resection, wurde zur Operation geschritten, und nach herbeigeführter Chloroform-Anästhesie ein vier Zoll langer Schnitt von dem oberen Ende des Schenkelknochens auf der äusseren Seite des *Os femoris* durch die weichen Theile gemacht. Ein Querschnitt wurde über den Anfangspunkt der ersten Incision dergestalt geführt, dass die Wunde dadurch die Form eines T erhielt. Jetzt gelang es, das obere Drittel des Schenkelknochens, welches mit dem Darmbeine eine feste und innige Verbindung eingegangen, sowie auch die von Caries ergriffene Partie der Beckenknochen von den sie bedeckenden Weichtheilen frei zu machen. Nachdem dies geschehen, wurde der Schenkelknochen mit der Kettensäge 3 Zoll weit von seinem oberen Ende durchsägt und die von diesem Knochen mit dem Darmbeine eingegangene Verbindung

mit Hilfe der Liston'schen schneidenden Zange getrennt. Die Durchschneidung der auf der inneren Seite des Gliedes befindlichen Weichtheile, mit welcher die Absetzung des Gliedes beendigt war, geschah, während die Schenkelarterie durch die Finger des Assistenten comprimirt wurde, durch den einzeitigen Zirkelschnitt an der Stelle, wo der erste Schnitt geendigt hatte, also um einige Zoll tiefer, als der Knochen durchsägt worden war.

Nach Unterbindung der Schenkelarterie und einiger anderer Gefässe ergab eine sorgfältige Untersuchung, dass nicht allein das Acetabulum, sondern auch der horizontale Ast des Schambeins, sowie die benachbarten Theile des Darm- und des Sitzbeins von Caries ergriffen waren. Die Pfanne erschien mit Jauche und erweichter Knochenmasse angefüllt, umgeben mit abgelösten Knochenfragmenten, die theils mit der Kornzange, theils mit den Fingern entfernt wurden.

Von dem horizontalen Aste des Schambeins ward ein fast 2 Zoll langes, von Caries ergriffenes Knochenstück gleichfalls mittelst der Liston'schen schneidenden Zange weggenommen. Einen analogen operativen Eingriff hätte ich auch am Darm- und Sitzbeine vornehmen können; es hielt mich der Umstand davon ab, dass die Caries hier mehr eine oberflächliche und secundäre zu sein schien, welche nicht selten von selbst heilt, wenn es gelungen ist, den primären Knochenfrass zu entfernen.

Die Wunde der Weichtheile wurde durch Heftpflasterstreifen möglichst genau vereinigt und der Pflasterverband durch Compressen und eine Binde unterstützt.

Bald nach der Operation collabirte der Kranke sichtlich, sein Puls sank, und die Respiration setzte zeitweise aus. Dieser Zustand verschwand unter der Anwendung belebender Mittel; Fleischbrühe und Wein wurden mit Behagen genommen und auf alle Fragen entsprechende Antworten gegeben. Zwei Stunden später erfolgte eine neue Ohnmacht und auf diese der Tod.

Die Leichenöffnung erwies allgemeine Blut- und Fettarmuth, eine schlaffe und kraftlose Musculatur, grosse Brüchigkeit der Knochen, in der Spitze der linken Lunge einen erweichten Tuberkel, umfangreiche Milz, die übrigen Eingeweide gesund.

Von der Pfanne der kranken Seite war fast keine Spur mehr vorhanden, von dem horizontalen Aste des Schambeins fehlten über 2 Zoll. Vom Acetabulum aus erstreckte sich die Caries nach oben und nach hinten über die ganze Darmbeinfläche. Aber der Hauptsitz der Krankheit schien die Knochenpartie des Beckens

gewesen zu sein, wo das Sitzbein, das Darmbein und das Schambein gewissermaassen sich in einer \vee -Form vereinigen.

Der abgesetzte Oberschenkelknochen war atrophisch, der kleine Trochanter so zu sagen nur angedeutet und mit einer cariösen, kraterförmigen Oeffnung versehen, welche in die Markhöhle des Knochens führte und wahrscheinlich der Sitz eines Knochentuberkels gewesen war. Im Uebrigen war der Knochen rauh und an seinem oberen Ende mit zahlreichen Osteophyten besetzt.

In den Annalen der Wissenschaft findet sich kein ähnlicher Fall. Rhen Barton in Philadelphia und Kearney resecirten zwar nach dem Zeugnisse Maisonneuve's den Schenkelhals, indem sie die Weichtheile durch Kreuzschnitte trennten und den Knochen dann zwischen beiden Trochanteren angriffen, was der erstgenannte mittelst einer kleinen Säge, der andere mittelst der Kettensäge vollbrachte, und Maisonneuve machte so zu sagen dieselbe Operation am 23. Februar 1847, indem er sich durch einen Verticalschnitt den Weg zum Knochen bahnte, den er theils mit einer kleinen Sectionssäge, theils mit der Liston'schen schneidenden Zange, theils mittelst Meissel und Zange trennte. Der Gelenkkopf stand hier nicht mehr im Acetabulum, sondern im eirunden Loche, welche Stellung die Operation übrigens nicht erleichtert haben mag; — aber in allen diesen Fällen ist von keiner Absetzung der Gelenkpfanne die Rede, so dass sie also eher eine Stelle bei der partiellen Resection (*Decapitatio capitis ossis femoris*) einnehmen*).

Die Möglichkeit, die Pfanne mittelst des Osteotom's kreisförmig herauszuschneiden, hat B. Heine an Leichen dargethan, und es findet sich in der pathologischen Sammlung hiesiger chirurgischen Klinik ein Präparat, welches dies bestätigt. B. Heine's Raspelsäge soll das Osteotom ersetzen.

Eine bedeutende Verkürzung der Extremität wird nach einer Resection des Hüftgelenks, mag sie eine partielle oder eine totale sein, niemals ausbleiben, und sie wird auch in den meisten Fällen so bedeutend sein, dass sie durch einen Absatz von entsprechender Grösse kaum ausgeglichen werden kann.

Nichtsdestoweniger wird man wohl keinen Anstand nehmen, die Resection des Hüftgelenkes zu machen, wenn einigermaassen Hoffnung gegeben ist, dass durch sie alles Kranke entfernt werden kann. Weist man die Resection zurück,

*) Gazette des hôpitaux 1847. N. 25.

so muss man den Kranken entweder seinem Schicksale überlassen, oder die Exarticulation des Oberschenkels aus dem Hüftgelenke vornehmen, welche aber in Bezug auf die Erhaltung des Kranken weniger Hoffnung bietet, als die Resection.

Die Resection des grossen Trochanter.

Die erste Anregung zu dieser Operation gab Tenon*), die Möglichkeit ihrer Durchführung wies in einer Dissertation Champion**) nach, Velpeau***) machte sie zweimal, Carl Textor einmal †). Ich hatte einmal Gelegenheit, sie mit demselben günstigen Erfolge, wie Velpeau und Textor, zu vollführen.

Sebastian Albert, 31 Jahre alt, Schuhmachergeselle von Rodheim im Landgerichtsbezirke Uffenheim, von kräftigem Körperbau und bisher von dauerhafter Gesundheit, hatte vor drei Jahren mehrere Hohlgeschwüre gehabt, welche von den Hinterbacken aus gegen den grossen Rollhügel hin verliefen und nach einer halbjährigen Behandlung heilten, so dass Albert seine Geschäfte wieder verrichten konnte.

Anfangs Juli wurde er, ohne vorhergegangene besondere Veranlassung, von Geschwulst, Schmerz und Hitze in der Nähe des grossen Trochanter befallen. Es entstand ein Abscess, welcher sich einen Weg nach aussen bahnte und den Patienten bestimmte, am 24. Juli 1850 in hiesiger Klinik Hülfe zu suchen.

Oberhalb des grossen Trochanter fand sich eine Fistelöffnung, durch welche die Sonde in die Nähe des Darmbeins gelangte; durch eine zweite drang die Sonde auf den von Weichtheilen entblössten, rauh erscheinenden grossen Trochanter. Im Hinblick auf die zuvor erwähnten Beispiele von Resection dieses Knochenvorsprungs spaltete ich am 30. Juli den Fistelgang nach der Axe des Gliedes in einer Länge von fast vier Zoll, durch einen Querschnitt am Anfangspunkte des Längen-

*) Mém. de l'institut 1798. t. I. p. 208.

**) Nouv. éléments de méd. op. II. S. 675.

***) Ebendasselbst und in gaz. méd. de Paris. 1837. S. 38.

†) Ried a. W. S. 398 und Carl Textor, über die Aussägung des grossen Rollhügels im medicin. Corresp.-Blatt Bayrischer Aerzte 1848. N. I. S. 8.

schnitts einen hinreichenden Raum gewinnend, um zum Trochanter zu gelangen, den ich nun nach allen Richtungen hin frei machte, worauf ich die oberste Knöchenschichte, soweit sie cariös war, mittelst einer zweimal aufgesetzten Trepankrone entfernte, zuletzt die Sägefläche mit dem Hohlmeissel ebnend. Die Wunde der Weichtheile wurde hierauf vereinigt und kalt fomentirt. Die Heilung nahm einen gewünschten Fortgang, und der Operirte verliess genesen im September das Krankenhaus, kein auffallendes Hinderniss bei Bewegung des Gliedes empfindend. Laut eingegangener Nachricht ist er bis jetzt vollkommen gesund geblieben, und kann alle, selbst mit starker Körperanstrengung verbundenen, Beschäftigungen verrichten.

Die Resection des grossen Trochanter geht nicht so ganz leicht. Velpeau bediente sich einmal der Martin'schen Glockensäge, das zweitemal des Trepan und des Meissels, welchen letztgenannten Instrumenten auch ich den Vorzug gebe. Textor vollführte die Operation mit dem Osteotom, welches sich indess hier nicht gut handhaben lässt.

Velpeau weist an einer Reihe von Beispielen nach, dass Caries und Necrose des grossen Trochanter nicht allzuseiten vorkommen und verkannt, namentlich für Affectionen des Hüftgelenks gehalten, zu übeln Missgriffen Veranlassung gegeben haben. Es erscheint daher räthlich, in allen zweifelhaften Fällen durch vorsichtige Spaltung der Fistelgänge die kranke Knochenpartie aufzusuchen und, wenn der grosse Trochanter der Sitz des Leidens ist, diesen zu entfernen. Ein Längenschnitt, oder ein halbmondförmiger, oder ein T-Schnitt, immer nach der Axe des Gliedes, wird am ersten entsprechen. Die an die Basis des grossen Trochanter sich ansetzenden Muskeln sind möglichst zu schonen. Auch halte man sich mit dem Messer immer in der Nähe des Knochens, damit nicht der ischiadische Nerv oder ein bedeutenderes Blutgefäss verletzt werde.

Zersplitterungen des grossen Rollhügels und eingekeilte Kugeln werden, wie C. Textor richtig bemerkt, ebenfalls Indicationen für die Aussägung des grossen Trochanter abgeben können, daher diese Operation eine besondere Beachtung von Seite der Militärärzte um so mehr verdienen dürfte, als die oberflächliche

Lage des grossen Rollhügels ihn für den Operateur zugänglich macht und die Verletzung bedeutender Gefässe hier nicht zu besorgen ist.

Die Resection des Kniegelenks.

Die partielle und die totale Resection der Patella wird mit Recht unter die partiellen Resectionen des Kniegelenks verwiesen. Auch kann die eine wie die andere Operation ohne Eröffnung des Kniegelenks nicht durchgeführt werden.

Die partielle Resection der Kniescheibe machte ich am 10. September 1850 an einer 31jährigen Frau, Namens Christiane Böhner, wegen Caries in Folge einer vernachlässigten traumatischen Arthrophlogose. Ausser dem entarteten Schleimbeutel trug ich den cariösen inneren Rand der Patella mittelst der Liston'schen schneidenden Zange ab.

Am dritten Tage nach der Operation bildete sich eine *Phlegmone diffusa* an der Extremität aus, die Kranke delirirte und starb nach achtundvierzig Stunden (16. Sept.). Die Section erwies keine Pyämie.

Die Exstirpation der ganzen Kniescheibe vollführte ich am 31. Januar 1851 an einem 17 Jahre alten Bauersohne (Heinrich Vogel) wegen Caries in Folge traumatischer Ursachen. Die Kniescheibe war durch einen H-Schnitt blossgelegt und mit Leichtigkeit fortgenommen worden. Anfangs ging es gut, dann aber entstand Caries am Gelenkende der Tibia und des Femur, die Kräfte des Kranken collabirten und so war man genöthigt, am 28. April den Oberschenkel zu amputiren. Die Amputationswunde heilte ziemlich schnell, so dass der Operirte am 29. Mai entlassen werden konnte.

Ausser der Klinik machte ich die Exstirpation der Kniescheibe wegen Caries an einem 14jährigen, noch nicht menstruirten Mädchen. Auch bei diesem entstand Entzündung und Caries der Gelenkenden des Oberschenkelknochens und der Tibia, so dass später die *Amputatio femoris* nöthig wurde.

Diese drei Fälle von partieller und totaler Resection der Patella sprechen nicht zu Gunsten der Operation, die vielleicht günstigere Erfolge hat, wenn sie nicht, wie hier, wegen Caries, sondern wegen Verletzungen bald vorgenommen wird.

Zur totalen Resection des Kniegelenks bot sich mir Gelegenheit bei Barbara Firnkäs, 21 Jahre alt, welche in Folge einer vernachlässigten Kniegelenkentzündung an Caries und Ankylose des Kniegelenks litt. Am 26. Juli 1849 legte ich das Kniegelenk durch einen H-Schnitt bloss und nahm von beiden Gelenkenden über 3½ Zoll weg. Trotzdem wollte die Streckung der Extremität nicht gelingen und das Glied musste in etwas gebogener Stellung gelassen werden. Die Wundleflzen wurden durch die blutige Naht vereinigt. Am folgenden Tage heftige Schmerzen in der Wunde und in der Wade, die unter der Anwendung von kalten Ueberschlägen wichen. Am dritten Tage dieselben Erscheinungen; die Extremität wurde seitlich bei leichter Flexion gelagert, worauf die Schmerzen verschwanden. Am vierten Tage wurden die Nähte entfernt, die Eiterung war sehr bedeutend. Am 5. August gelang es, das Glied in eine gestreckte Stellung zu versetzen. Am 6. August traten die Zeichen der Pyämie ein und am 10. d. M. erfolgte der Tod. Die Section bestätigte die Eiterinfection.

Gewöhnlich wird Hugo Park in Liverpool als derjenige bezeichnet, welcher im Jahre 1781 oder 1783 die totale Resection zum erstenmal an einem Matrosen gemacht habe, der nach seiner vollständigen Herstellung im Meere seinen Tod fand. Mackenzie*) vindicirt die Priorität Filkin in Nortwich. Ein Decennium später vollführte diese Operation Moreau d. Vater (1792), dann Mulder (1809), Moreau d. Sohn (1811), Ph. J. Roux (1816), Crampton (1823), Syme (1829 u. 1830), M. Jäger (1830), Fricke (1832—1836), C. v. Textor (1832, 1839, 1842, 1845), Textor d. Sohn (1845, 1849, 1853)**), Demme, Bruns, Buck in New-York (1844), Fergusson (1850), Jones auf Yersey (1851—1853), Fable (1851), Roser, Page in Carlisle, H. Stewart, R. J. Mackenzie (1853) und Ried (1851).

Günstige Resultate wurden unter 43 Fällen sechszehnmal erzielt, namentlich von Park, Crampton, M. Jäger, Fricke, Page, Moreau d. S., Stewart, Textor d. V. u. d. S., Mackenzie, Fergusson, Jones, welcher Letztgenannte in sechs Fällen viermal ein günstiges Resultat erhielt.

Zwanzig Operirte starben und bei den übrigen bedurfte es entweder später

*) De la resection du genou, in Archives génér. 1853. Septembre, S. 293.

***) Fuchs, über die Resectionen im Kniegelenke. Würzburg 1854. S. 11.

einer Absetzung des Gliedes, oder die Heilung erfolgte zwar, aber der Operirte konnte das Glied nicht gebrauchen.

Dieses Ergebniss ist günstig genug, um die Resection des Knies nicht unbedingt aus der Reihe der chirurgischen Operationen zu streichen, wie einige Neuere gethan haben, die, durch die überaus günstigen Erfolge der Resection des Ellenbogengelenks verwöhnt, dieselben Anforderungen an die Kniegelenkresectionen stellend, vergassen, dass alle Operationen, an der oberen Extremität ausgeführt, vor allem auch die Amputationen, häufiger von einem günstigen Erfolge gekrönt werden, als wenn derselbe operative Eingriff an der unteren Extremität, namentlich am Oberschenkel, geschieht.

Ein anatomisch-physiologischer Grund existirt nicht, warum die Resection des Kniegelenks gefährlicher, als die Amputation des Oberschenkels sein sollte, ja es sind im Gegentheil hinreichende Anhaltspunkte vorhanden, um auszusprechen, dass die Resection des Kniegelenks weniger gefährlich, als die *Amputatio femoris* sein muss. Die Wunde ist weniger umfangreich, kein Nerv und kein Blutgefäss von Belang wird verletzt, die Markhöhle des Knochens nicht geöffnet und den Einflüssen der Luft und äusserer Schädlichkeiten nicht zugänglich gemacht.

Die Entstellung nach einer mit einem günstigen Erfolge gemachten Knieresection ist sehr gering, und die Bewegungen und überhaupt der Gebrauch einer solchen Extremität sind viel freier und ungehinderter, als bei Amputirten, die sich eines Stelzfusses bedienen. Als Belege für das Ausgesprochene mögen die Fälle von Jäger*) und Jones**) gelten.

Ein anderer Einwurf gegen die Kniegelenkresection, dass die Operirten ungewöhnlich lange die horizontale Lage bis zu ihrer Genesung beobachten müssen, ist nicht so gravirend, als er beim ersten Anblick erscheint. Allerdings fordert die Herstellung eine Monate lang fortgesetzte Rückenlage, lästig für den Kranken, aber eine solche erheischt auch nicht selten die Heilung complicirter Wunden und Knochenbrüche, und auch nicht alle Amputirte sind nach acht Wochen so weit hergestellt, dass sie herumgehen können.

*) Ried a. W. S. 414.

**) Mackenzie a. W. S. 298.

Mackenzie will auch einen andern Einwurf nicht gelten lassen, den man der Knieresection bei Kindern gemacht hat, dass das resecirte Glied nicht gleichmässig mit dem der andern Seite wachse, sondern wesentlich hinter diesem zurückbleibe. Er beruft sich auf eine Beobachtung von Jones, um ein solches Zurückbleiben im Wachsen gänzlich in Abrede zu stellen. Ich bin nicht im Stande, eigene Beobachtungen entgegenzustellen, welche Mackenzie's Satz erschüttern, aber ich berufe mich auf einen Fall von Fricke*) bei einem 8jährigen Mädchen; auch habe ich nach einer *Amputatio in articulo pedis* mit Absetzung des Gelenktheils nach Jäger und Syme bei einem Knaben ein sehr merkliches Zurückbleiben in der Entwicklung der harten und weichen Theile des Unterschenkels beobachtet, so dass ich aus diesem folgere, dass Längenknochen, welche eines ihrer Gelenkenden beraubt wurden, in der Entwicklung zurückbleiben, was übrigens Versuche an Thieren längst constatirt haben.

Ob es rätlich ist, die Patella wegzunehmen, auch wenn sie gesund ist, will ich unentschieden lassen. Mir scheint es aber ungereimt, ohne Noth eine Operation auszudehnen und den *Extensoribus cruris* ihren Insertionspunkt zu rauben.

Zur Blosslegung des Kniegelenks hat man bald einen Lappenschnitt von verschiedener Form, bald einen oder zwei Längenschnitte oder einen Querschnitt gemacht. Obwohl ich in dem von mir mitgetheilten Falle die Weichtheile durch einen H-Schnitt getrennt habe, so würde ich doch in der Folge (insofern nicht bestimmte Gründe mich nöthigten, ein anderes Verfahren einzuhalten) einen Halbenmondschnitt jedem andern vorziehen, da ich wenigstens durch Operationen an der Leiche mich überzeugte, dass er durchaus genügt und eben so viel leistet, als anders geformte und grössere Schnitte.

Von den Gelenkenden der Knochen werde jedenfalls so viel weggenommen, dass nichts von dem Knorpelüberzuge übrig bleibt, welcher immer zu einer langwierigen Eiterung Veranlassung giebt.

Wenn nach Absägung der Gelenkenden es dennoch nicht gelingen will, den Unterschenkel zum Oberschenkel in eine gerade und gestreckte Stellung zu versetzen, so gebe man anfangs der Extremität eine etwas gebogene Stellung. Nach einigen Tagen wird die gerade Streckung möglich werden.

*) Gernet, Bemerk. über Resectionen in der Zeitschr. f. d. ges. Med. 1836. B. 3. S. 455.

Mackenzie berichtet, dass der im Jahre 1783 von Park operirte Hector M. Caghen später als Seemann mehrere Seereisen machte, dreimal dabei Schiffbruch erlitt und sich rettete, bis er zuletzt als Selbstmörder endigte.

Der durch M. Jäger im Jahre 1830 wegen Caries operirte Maurergeselle Johann Trautner (damals 28 Jahre alt) konnte ohne alle Unterstützung weite Fusstouren machen. Die durch mich 13 Jahre nach der Operation an ihm vorgenommene Untersuchung ergab, dass die Knochen des Ober- und Unterschenkels bei ihm in etwas verschobener Stellung, jedoch in gestreckter Richtung des Gliedes, mit einander verwachsen waren. Der Gebrauch des Gliedes war nicht gehindert, sondern vollkommen frei, und wenn dieser Mensch in den Kleidern vor einem ging oder stand, so war es schwer zu entscheiden, an welcher der beiden Extremitäten die Operation gemacht worden war.

Ein Jahr nach dieser Untersuchung (14 Jahre nach der Operation) starb er an Lungentuberculose. Ried*), der im Besitze des resecirten Gliedes ist, fand die Hautnarbe mit dem Knochen fest verwachsen, die Streck- und Beugemuskeln des Unterschenkels atrophisch, zum Theil in Fett verwandelt, die Knochenenden des Femur und der Tibia unter Verschiebung nach der Quere und dem Umfange durch knöcherne Vereinigung fest miteinander verwachsen, die Sägefläche des Femur, soweit die hintere Fläche der Tibia schief abgesägt war, nach vorn und etwas nach aussen gerückt und nur mit der horizontalen vorderen Hälfte derselben vereinigt, während die ansteigende hintere Hälfte der Tibia eben so weit nach hinten vorstand, das Gelenk zwischen Tibia und Fibula unverändert.

Ausser diesem Falle ist noch ein zweiter bekannt, wo eine anatomische Untersuchung des resecirten Gliedes $3\frac{1}{2}$ Monat nach stattgefundenener Operation vorgenommen ward. Derselbe betrifft eine 34 Jahre alte schwangere Frau, welche früher 9 Kinder geboren und wegen Caries durch Mulder operirt worden war. Vier Wochen nach der Operation war die Verbindung zwischen dem Oberschenkelknochen und der Tibia so fest, dass die Frau das Bein aufheben, den Fuss und die Zehen bewegen konnte. Acht Wochen nach der Operation kam sie mit Zwillingen nieder. Zwei Tage nach der Niederkunft war an die Stelle der mässigen

*) a. W. S. 415

und guten Eiterung in der Operationswunde ein profuses wässeriges Secret getreten. Sechs Wochen darauf starb die Frau unter den Zeichen der Erschöpfung.

Die anatomische Untersuchung zeigte die Extensoren des Unterschenkels verkürzt, die Strecksehne mit einem neugebildeten knöchernen Auswuchse zusammenhängend, der fast die Form der Kniescheibe hatte und über das untere Ende des Femur hinausging. Die Ansatzpunkte der Flexoren an der Tibia waren vorhanden. Unter der neugebildeten knöchernen Protuberanz war zwischen den Knochenenden eine kleine mit Eiter gefüllte Excavation. Ein ziemlich fester Callus umgab die Knochenenden und löthete sie gewissermaassen aneinander, aber an der neugebildeten Knochenprotuberanz erschien er aufgelöst und corrodirt. Die dieser Stelle entsprechende Partie der Tibia war cariös. Auf beiden Seiten derselben verlief in schräger Richtung nach hinten eine Furche von ähnlichem Aussehen zwischen den Knochenenden und dem entstandenen Callus; durch sie waren die früher mit einander verbundenen Knochen theilweise wieder getrennt. Das *Capitulum fibulae* war gesund, an dieses legte sich die Callusmasse an*).

Die totale Resection des Fussgelenks,

d. h. die Absetzung der Gelenkenden der beiden Unterschenkelknochen und der correspondirenden Gelenkfläche des Astragalus oder des ganzen Talus, kann in Folge complicirter Fracturen und Luxationen, oder wegen Caries im Gelenke nöthig werden.

Wie Velpeau**) berichtet, so nahm Read wegen einer Schusswunde das untere Drittel der Fibula, mehrere Stücke vom unteren Ende der Tibia und einige Fragmente des Astragalus weg. Eine Regeneration des abgetragenen Fibulastücks erfolgte nicht, aber eine Verschmelzung dieses Knochenstumpfes mit der Tibia und eine Ankylose zwischen Tibia und Astragalus.

*) Wächter, diss. de articulis extirpandis, inpr. de genu extirpato etc. Groning. Auch in A. Wagner, über den Heilungsprocess nach Resection und Exstirpation der Knochen. Berlin 1853. S. 15.

**) Nouv. élém. de méd. op. T. II. S. 739.

Moreau der Vater*) resecirte am 15. April 1792 wegen Caries die Gelenkenden der beiden Unterschenkelknochen, und nahm zugleich von dem Talus ausser der Gelenkfläche auch noch einen grossen Theil dieses Knochens mittelst des Meissels an einem 20 Jahre alten Controleur weg. Der Fall verlief günstig, indem der Operirte wenig hinkte.

Moreau der Sohn**) resecirte 1796 das Gelenkende der Tibia und extirpirte vollständig den Talus wegen Caries an einem 17jährigen Jünglinge, der später mit Beihülfe eines Stockes gehen konnte.

Champion***) machte diese Operation zweimal, eben so oft M. Jäger†), in beiden Fällen wegen Caries (1833 und 1835), das eine Mal mit sehr günstigem Erfolge unter Anwendung des Osteotom's, Textor der Vater††) einmal (1844), und auch hier war der Erfolg ein günstiger. Seit jener Zeit wurde noch ein Beispiel von totaler Resection des Fussgelenks mit Wegnahme des Calcaneus bekannt, wozu noch zwei weitere Fälle vom jüngeren Textor auf der Würzburger chirurgischen Klinik in den Jahren 1851 und 1852 kommen†††).

Ich hatte einmal Gelegenheit, diese Operation wegen Caries zu machen:

Sebastian Bärensprung, 35 Jahre alt, von Biberbach im Landgerichtsbezirke Pottenstein, erkrankte im Sommer 1845 in Folge einer Distorsion des linken Fussgelenks und einer nachher erlittenen Erkältung an einer Entzündung der genannten Articulation, welche vernachlässigt, mit Abscessbildung und Caries endigte. Bei der Aufnahme des Kranken im Hospital, im August 1847, fanden sich umfangreiche Fistelöffnungen unter dem äusseren und inneren Knöchel, und die Untersuchung ergab Caries des Astragalus und der Gelenkenden der beiden Unterschenkelknochen. Das Tibio-Tarsalgelenk war aufgetrieben, unbeweglich und schmerzhaft, Fieber vorhanden, der Kräftezustand kein guter.

*) a. W. S. 96.

**) Ebendasselbst S. 99.

***) Velpeau, a. W. S. 441.

†) Ried, a. W. S. 439.

††) Ebendasselbst.

†††) Friedrich Osann, über die Resection des Fussgelenks. Würzburg 1853.

Am 30. August operirte ich den Kranken in der Art, dass ich, wie bei der *Amputatio in articulo pedis*, das Fussgelenk durch einen Querschnitt und durch zwei über die Mitte der beiden Malleoli verlaufende Längenschnitte blosslegte, sodann ein zwei Zoll langes Stück der Fibula und eine noch grössere Partie vom Gelenkende der Tibia (soweit beide Knochen von Caries ergriffen waren) von den Weichtheilen ablöste, mit der Kettensäge durchsägte und wegnahm. Jetzt machte ich auch den Talus und das kahnförmige Bein, welche ebenfalls von der Caries ergriffen waren, nach allen Seiten frei, und entfernte ebenfalls diese beiden Knochen.

Nach Unterbindung der durchschnittenen *Arteria tibialis postica* und nach Wegnahme einzelner von Fistelgängen minirten Partieen der Weichtheile wurden die Wundleflzen aneinander gebracht und durch blutige Nähte vereinigt, das Glied durch Compressen, zwei Pappschienen und eine Zirkelbinde unbeweglich erhalten und die ganze Extremität in halber Flexion auf ein Spreukissen gelegt.

Anfangs schien der Erfolg der Operation ein günstiger zu sein. Später zeigte sich von Neuem eine umfangreiche Caries an den Sägeflächen der beiden Unterschenkel- und auch an den Fusswurzelknochen, in Folge dessen die Kräfte des Kranken sanken, so dass ich mich veranlasst fand, am 13. December 1847 die *Amputatio cruris* im oberen Drittel vorzunehmen. Der Operirte starb sieben Tage darauf an Pyämie.

Der von Chassaignac empfohlene einzige Längenschnitt auf der äusseren Seite des Fussgelenks erschwert die Absetzung der Gelenktheile in so hohem Grade, dass ich ihn nicht empfehlen mag. Dasselbe gilt auch von der Anlegung eines Längenschnittes auf der äusseren und auf der inneren Seite des Gelenks, selbst wenn man ihnen kleine Querschnitte beifügt, wie Moreau und Jäger gethan, oder wenn man diese Schnitte halbmondförmig gestaltet, wie Velpeau räth. Das von mir gewählte Verfahren trifft allerdings der Vorwurf, dass die auf der vorderen Seite des Fusses befindlichen Tendines durchschnitten werden. Ein wesentlicher Nachtheil geht indessen hieraus nicht hervor. Erfolgt Heilung, so ist sie jedenfalls mit Ankylose verbunden, und es erwächst somit keinesweges ein Vortheil aus der Erhaltung der auf der vorderen Seite des Gliedes befindlichen Sehnen. Die Abtragung der Gelenkenden der Unterschenkelknochen mittelst der

Kettensäge und die partielle oder gänzliche Resection des Astragalus ist wesentlich erleichtert, wenn man in der von mir gewählten Weise das Tibio-Tarsalgelenk blosslegt.

Die Entfernung der von Caries ergriffenen Partie des Astragalus, auch wenn diese noch so oberflächlich ist, mittelst einer Feile halte ich nicht für empfehlenswerth und ich ziehe das Osteotom vor, obgleich ich gesehen, dass es grosse Uebung verlangt, um es an dieser Stelle mit Erfolg zu gebrauchen.

Die Vereinigung der Wunden in den weichen Theilen geschieht am zweckmässigsten durch Knopfnähte. Die Extremität wird bei halber Flexion auf einem Spreukissen seitlich gelagert, schon damit die Wundsecrete ungehindert abfliessen können. Gehversuche lasse man nicht zu früh machen, sondern erst, nachdem die Heilung vollständig erfolgt ist.

Die Resection (Exstirpation) des *Os cuboideum*

wurde nach dem Zeugnisse von Petrequin*) und von Velpeau**) zum erstenmale durch einen Wundarzt des siebzehnten Jahrhunderts, Namens Heurnius, mit günstigem Erfolge gemacht.

Moreau der Vater***) exstirpirte bei einem jungen Landmanne das *Os cuboideum*, welches in Folge einer traumatischen Entzündung von Caries ergriffen worden war. Er sah sich genöthigt, gleichzeitig das dritte *Os cuneiforme*, das hintere (?) Ende des vierten Mittelfussknochens und die mit dem Würfelbeine articulirende Fläche des Calcaneus fortzunehmen, die Sehne des *Peroneus longus* wurde erhalten.

Die Wunde heilte vollständig erst nach längerer Zeit. Anfangs konnte der Kranke nur mit Hülfe von Krücken gehen, bald aber sie bei Seite werfen, und zuletzt war er im Stande, die schwersten Feldarbeiten zu verrichten.

*) Gazette médicale de Paris. 1837. S. 37.

**) Nouv. élémens de méd. opér. II. S. 731.

***) Versuche über die Resection der Knochenextremitäten cariöser Gelenke. Aus d. Franz. 1821. S. 117.

Velpeau*) resecirte im Jahre 1836 mittelst der Martin'schen Säge die obere und äussere Hälfte des Würfelbeins und eine Partie vom 4. und 5. *Os metatarsi* an einem 16 Jahre alten Buchhändler. Eine vernachlässigte Distorsion hatte die Caries dieser Knochen hervorgerufen. Die Heilung erfolgte mit geringer Deformität des Fusses binnen neun Wochen. Nach dieser Zeit war der Operirte aufzutreten und zu gehen im Stande.

In sämmtlichen bisher veröffentlichten Fällen wurde das *Os cuboideum* nicht allein entfernt, sondern ausser ihm noch ein Theil der angrenzenden Knochen mit fortgenommen. In gleicher Weise war ich und später auch Nélaton genöthigt zu verfahren. Der von mir beobachtete Fall ist folgender:

Frau Zöberlein, 32 Jahre alt, aus Greifenberg, in günstigen Verhältnissen lebend, bekam im Jahre 1844 nach einem Wochenbette Periostitis des linken Fussrückens, welche, vernachlässigt und zum Theil auch zweckwidrig behandelt, Caries des würfelförmigen Beins und des Fersenbeins zur Folge hatte. Die Frau war gracil gebaut, nicht sehr kräftig, doch von Dyscrasie frei und früher niemals ernstlich krank gewesen. Sie wurde von Neuem schwanger und in dieser Schwangerschaft häufig von Schmerzen im kranken Fusse heimgesucht. Nach glücklich überstandnem Wochenbette unterwarf sie sich der Operation.

Auf dem Fussrücken waren zwei Fistelöffnungen, ungefähr zwei Zoll weit von einander entfernt. Diese benutzte ich als Anfangs- und Endpunkte für einen nach der Axe des Fussrückens über das *Os cuboideum* verlaufenden Schnitt, den ich später noch um einen Zoll verlängerte. Auf die Mitte dieses Schnittes liess ich einen vom äusseren Fussrande ausgehenden Querschnitt fallen, so dass beide Schnitte diese Form hatten †.

Durch Ablösung der von diesen zwei Schnitten gebildeten Lappen gelang es, das *Os cuboideum* und den von Caries ergriffenen Theil des Fersenbeines bloss zu legen. Der erst genannte Knochen wurde ohne Schwierigkeit mittelst der Kornzange aufgehoben, mittelst der Cooper'schen Scheere auch auf seiner unteren Fläche von den Weichtheilen frei gemacht und entfernt. Weniger leicht gelang dies mit dem Fersenbeine, dessen kranke vordere Partie ich mit der Kettensäge

*) a. W. S. 731 u. gaz. méd. de Paris 1837, S. 37.

fortnahm. Die Wundränder der Weichtheile wurden hierauf durch die blutige Naht vereinigt, eine Pappschiene unter die Fusssohle gebracht und mittelst einer Zirkelbinde befestigt.

Nach einer dreimonatlichen Behandlung kehrte die Operirte in ihre Familie zurück. Die auf dem Fussrücken gemachten Schnittwunden (†) waren, mit Ausnahme einer kleinen Stelle vom Umfange einer Erbse, vollkommen geschlossen, an welcher Stelle die Sonde vier Linien tief eindrang, ohne eine blossliegende Knochenpartie zu berühren. Der in geringer Quantität ausfliessende Eiter war von guter Beschaffenheit, aber auftreten konnte die Frau mit diesem Fusse nicht, indem sie dabei das Gefühl hatte, als breche er unter der Last des Körpers zusammen. Dieser Zustand änderte sich bei einem längeren Aufenthalte auf dem Lande in einer gesunden Bergluft nicht, wo überdies warme Malzaufschläge und allgemeine Bäder gebraucht wurden.

Ohne dass eine besondere Veranlassung stattgefunden, entzündete sich der Fuss im October 1848 von Neuem. Eine bedeutende Geschwulst nahm die Fusswurzel ein, welche der Sitz heftiger Schmerzen und einer profusen Eiterung wurde. Es entstanden mehrere Fistelöffnungen, besonders an der Ferse und unter dem Knöchel, und die Untersuchung mit der Sonde liess eine umfangreiche cariöse Zerstörung in den Tarsalknochen entdecken, welche die *Amputatio in articulo pedis* nöthig machte, die auch am 28. Juni 1849 ausgeführt ward. Neunzehn Monate nach dieser unterlag die Frau der Tuberculose.

Nélaton's Fall nach dem Berichte des bei der Operation anwesenden Dr. Oscar Heyfelder:

Ein 9—10 Jahre alter, körperlich wenig entwickelter Knabe litt seit einem Jahre an einem Uebel des rechten Fusses. Es bildeten sich auf der Mitte des Fussrückens gegen den inneren Rand zu Abscesse, die sich von selbst öffneten und zum Theil wieder sich schlossen, worauf an anderen Stellen neue Abscessöffnungen entstanden. Bei der Aufnahme des Kranken in der von Nélaton dirigirten Abtheilung des *Hôpital de la Faculté* waren auf der *Planta pedis* zwei Fistelöffnungen, ebendergleichen auf dem Fussrücken. Die Untersuchung mit der Sonde führte auf das von Weichtheilen entblösste *Os cuboideum*. Der übrige

Theil des Fusses war gesund, der Knabe konnte den Fuss bewegen, aber nicht mit demselben auftreten.

Da ein organisches Leiden eines Knochens mitten im Tarsus ausser allem Zweifel war, so lag die Besorgniss nahe, dass die kaum zu bezweifelnde Caries sich auch über die andern Fusswurzelknochen ausbreiten möchte, und so beschloss Nélaton die Exstirpation des Würfelbeins, welche am 22. December 1852 von ihm in folgender Weise durchgeführt ward:

Durch einen über dem *Os cuboideum* angelegten Kreuzschnitt wurde dieser Knochen frei gemacht, der obere Theil desselben theils mit den Fingern, theils mit der Kornzange entfernt, der untere Theil desselben mittelst Hohlmeissels herausgehoben, die Wunde mit einem angefeuchteten Leinwandlappen bedeckt und alsdann die *Irrigations de l'eau tiède* angeordnet. Schon nach drei Tagen hatte die sehr gut aussehende Wunde sich verkleinert und füllte sich in der nächsten Zeit mit guten Granulationen, indess die Fisteln auf der Fusssohle sich schlossen. Nach zwei Monaten war die Wunde auf dem Fussrücken noch nicht vollständig vernarbt und der Knabe noch nicht im Stande, aufzutreten. Ob er später geheilt, ist mir nicht bekannt. Als ich bei meiner letzten Anwesenheit in Paris, im April d. J., das Hospital besuchte, war er nicht mehr vorhanden, und es gelang mir auch nicht, etwas Zuverlässiges über ihn zu ermitteln.

Die Resection des *Os cuboideum* für sich allein oder in Verbindung der angrenzenden Knochenpartie ist insofern von grossem Werthe, als durch diesen Eingriff in manchen Fällen, besonders bei jüngern, von Dyscrasieen freien Individuen, deren Knochenübel vielleicht rein traumatisch ist, die Chopart'sche Amputation *in medio tarsi* umgangen werden kann.

Für die Durchführung der Resection des Würfelbeins lassen sich keine bestimmten Regeln geben. Jeder Wundarzt wird indessen es angemessen finden, den Knochen durch einen oder zwei Schnitte auf dem Fussrücken bloss zu legen, die wo möglich nicht die Kreuzform erhalten, weil Kreuzschnitte weniger gut sich vereinigen und überdies eine Narbe hinterlassen, die leicht gereizt und in Exco-riation versetzt wird.

Die Resection der Mittelfussknochen

kann durch Caries, Necrose, Knochenbrüche, irreponible Luxationen, Knochengeschwülste, namentlich Enchondrome gefordert werden. Auch hier wird entweder der ganze Knochen entfernt, oder nur ein Theil desselben, und im letzten Falle entweder ein Gelenkende oder ein Stück der Diaphyse, indess beide Gelenkenden erhalten werden. Diese letzte Operation, nämlich die Excision eines Mittelstücks aus einem Metatarsalknochen mit Erhaltung beider Gelenkenden, scheint bisher selten gemacht worden zu sein. Häufiger sind dagegen die Beispiele von Wegnahme eines ganzen Mittelfussknochens, doch beschränken sich diese auch auf den Metatarsus der grossen und der kleinen Zehe. Ich hatte zweimal Gelegenheit, ausserhalb der Klinik an Kindern wegen scrophulöser Caries in einem Falle den vierten, im andern den fünften Mittelfussknochen bei Erhaltung der Phalangen fortzunehmen. — In beiden Fällen genügte ein Längenschnitt auf der Tarsalseite des Fusses, der über die Gelenkenden des Knochens sich hinaus erstreckte. Das Phalangengelenk wurde dann zuerst gelöst, der Knochen an dieser Stelle mit einer Kornzange gefasst, aufgehoben und nach allen Richtungen abgelöst, und zuletzt das Tarsalgelenk getrennt. Die durch Wegnahme des Mittelfussknochens entstandene Lücke füllte sich nach und nach mit einer festen Narbenmasse, und die Operirten empfanden beim Gebrauche des Fusses kein Hinderniss.

Der Ovalairschnitt zur Excision eines Mittelfussknochens bietet keine Vortheile vor dem einfachen Längenschnitte, an dessen Endpunkten kleine Querschnitte gemacht werden können, um so durch Bildung eines viereckigen Lappens leichter zu beiden Gelenken zu gelangen.

Die Resection des unteren Gelenkendes des ersten *Os metatarsi* nach Wegnahme der grossen Zehe habe ich dreimal gemacht, in allen drei Fällen wegen Caries des *Capitulum ossis metatarsi primi* entweder mit der Kettensäge, oder mit einer kleinen Säge *à des mobile* abtragend. Zwei dieser Operirten genasen schnell, der dritte unterlag sechs Tage darauf der Pyämie. Dieser, ein 54 Jahre alter Tagelöhner, Namens Michael Flösser, früher vielfältig von der Lustseuche heimgesucht, erkrankte an Caries im Metatarso-Phalangialgelenke in Folge einer Erkältung und Distorsion. Am 4. Mai 1854 wurde die Zehe extirpirt und das *Capitulum ossis metatarsi primi*, gleichfalls von Caries ergriffen, abgesägt. Nach

50 Stunden stellte sich ein heftiger Schüttelfrost ein, es folgten tetanische Zufälle, Delirien, grosse Unruhe, und der Kranke starb am sechsten Tage nach der Operation. Die Section bestätigte die Eiterinfection.

Die Resection der oberen Schichte eines Längenknochens zur Entfernung eines necrotischen Sequesters.

Diese durch eine *Necrosis interna* geforderte Operation wurde durch mich 14mal an der Tibia, 5mal am Oberschenkelknochen und 2mal am Oberarmknochen durchgeführt. Der Erfolg war jedesmal ein günstiger. Bei jugendlichen, von Dyscrasie freien Individuen erfolgte die völlige Heilung binnen verhältnissmässig kurzer Zeit, bei älteren dagegen langsam. Der Aufenthalt in der Hospitalluft ist der Heilung nicht günstig, und ich habe immer einen guten Einfluss wahrgenommen, wenn die Operirten bei trockenem und warmem Wetter den grösseren Theil des Tages im Freien zubrachten oder in eine gesunde Landluft versetzt wurden. Ebenso schien der Gebrauch allgemeiner Bäder und des Stockfischleberthrans vortheilhaft zu sein.

Die *Necrosis interna* war in allen von mir beobachteten Fällen das Resultat einer traumatisch-rheumatischen Entzündung, und die Tibia scheint mehr als jeder andere Knochen diesen Einflüssen zu unterliegen.

Der geltende Grundsatz, dass ein operativer Eingriff erst gemacht werden dürfe, nachdem man sich Gewissheit von der Beweglichkeit des Sequesters verschafft habe, ist von mir schon wiederholt als ein unrichtiger bezeichnet und bekämpft worden. Ein necrotischer Sequester kann längst mobil sein, aber trotz wiederholter Untersuchung ist es nicht möglich, dass man sich Gewissheit verschaffen kann, ob derselbe beweglich oder nicht beweglich sei. Auch lehrt die Erfahrung, dass ein noch unbeweglicher Sequester, wenn nur ein freier Zutritt zu ihm verschafft ist, mit der Luer'schen Zange gefasst, mobil gemacht und entfernt werden kann. Auch glaube ich, Sédillot's Ausspruch bestätigen zu können, dass namentlich bei jugendlichen Personen ein 10 bis 12 Monate währender Krankheitsprocess mit Sicherheit einen beweglichen Sequester voraussetzen lässt.

Zur Blosslegung des Sequesters habe ich mich ebensowohl des Osteotom's, wie des Trepans bedient. Mehrmal war ich genöthigt, den ungewöhnlich langen Sequester, um ihn entfernen zu können, in der Mitte oder auch in der Nähe eines seiner Enden entweder mit dem Osteotom, oder mit der Kettensäge, oder mit einer schneidenden Zange zu trennen.

A m p u t a t i o n e n .

In dem Zeitraume vom 1. October 1841 bis 31. Mai 1854 wurden in der chirurgischen Klinik zu Erlangen folgende Amputationen gemacht:

1. *In continuitate:*

Oberarmamputationen	10,	dav. mit günst. Erfolge	6,	mit tödtlichem	4
Vorderarmamputationen . . .	4,	- - - -	4,	- - -	—
Oberschenkelamputationen . .	16,	- - - -	8,	- - -	8
Unterschenkelamputationen . .	25,	- - - -	17,	- - -	8

Im Ganzen 55, dav. mit günst. Erfolge 35, mit tödtlichem 20

2. *In contiguitate:*

Exarticulation des Oberarms aus dem Schultergelenke .	4,	dav. mit günst. Erfolge	2,	mit tödtlichem	2
Exarticulation des Oberschen- kels aus dem Hüftgelenke .	8,	- - - -	4,	- - -	4
<i>Amputatio in articulo pedis</i> . .	12,	- - - -	12,	- - -	—
<i>Exarticulatio pedis in tarso</i> .	2,	- - - -	2,	- - -	—
<i>Exarticulatio tarso-metatar- salis</i>	1,	- - - -	1,	- - -	—
Exarticulation der Handwurzel	1,	- - - -	1,	- - -	—

Latus 28, dav. mit günst. Erfolge 22, mit tödtlichem 6

Transport	28,	dav. mit günst. Erfolge	22,	mit tödtlichem	6
Exarticulation des 2 ⁿ , 3 ⁿ , 4 ⁿ und 5 ⁿ Fingers mit Resec- tion des 5 ⁿ <i>Os metacarpi</i>	1,	- - - -	1,	- - - -	—
Exarticulation einzelner Finger	19,	- - - -	19,	- - - -	—
Exarticulation einzelner Fin- gerglieder	9,	- - - -	9,	- - - -	—
Exarticulation einzelner Zehen	15,	- - - -	15,	- - - -	—
Im Ganzen	72,	dav. mit günst. Erfolge	66,	mit tödtlichem	6

Summa *) aller Amputationen

in continuitate et in conti-

guitate 127, dav. mit günst. Erf. 101, mit tödtlichem 26

Hieraus ergibt sich bezüglich des Erfolges nachstehende Scala:

Unter den Amputationen *in continuitate* gab den günstigsten Erfolg die Amputation des Vorderarms, nach dieser die Amputation des Oberarms, dann die des Unterschenkels und zuletzt die des Oberschenkels.

Bezüglich der Exarticulationen stehen die *Amputatio in articulo pedis*, die *Amputatio pedis in tarso*, die *Amputatio tarso-metatarsalis* gleich günstig, indess die Exarticulation des Oberarms aus dem Schultergelenke und die Exarticulation des Oberschenkels aus dem Hüftgelenke dasselbe Sterbe-Verhältniss zeigen.

Das Mortalitätsverhältniss aller Amputationen in der Continuität in der Erlanger chirurgischen Klinik in dem Zeitraume 1841 — 1854 ist 34 pCt., das der Amputationen in der Contiguität 8 pCt., und das sämmtlicher (127) Amputationen 19 pCt.

*) Von 1825—1841 wurden in der Erlanger chirurgischen Klinik unter den Directionen von M. Jäger, Dietz und Stromeyer folgende Amputationen durchgeführt:

Die Amputation des Oberarms . . .	9 mal.	Die Exarticulation der Hand . . .	1 mal.
- - - Vorderarms . . .	5 -	- - - im Kniegelenke	2 -
- - - Oberschenkels	9 -	- - - Hüftgelenke	1 -
- - - Unterschenkels	18 -	- - - einzelner Zehen	10 -
		- - - sämmtlicher	1 -
Im Ganzen	41 mal.	- - - einzelner Finger	15 -

Im Ganzen 30 mal.

Vergleichen wir hiermit die Ergebnisse anderer Hospitäler, so können wir das unsrige als ein ziemlich günstiges ansehen. So berichtet Buel*), dass in dem New-York-Hospital von 1839—1848 von 91 Amputirten 26 starben, was ein Mortalitätsverhältniss von 28,57 pCt. giebt.

Nach Djorup**) starben in den dänischen Feldhospitälern in den Feldzügen 1848—1850 von 243 Amputirten 96, mithin 39 pCt.;

nach Lauer***) in den Schleswig-Holstein'schen Militärhospitälern während des Feldzugs 1848 von 33 Amputirten in der Continuität 12, also 33 pCt., und von 42 Amputirten in der Continuität und in der Contiguität 15, mithin 35 pCt.;

nach B. Beck†) von den durch ihn in dem italienischen Feldzuge 1848 bis 1849 achtundvierzig Amputirten eilf, also 23 pCt.

Fricke††) verlor von 27 Amputirten 12, mithin 44 pCt., M. Jäger 22 pCt. ††), Rust 33 pCt., v. Gräfe ††) 26 pCt., die Berliner Charité im Jahre 1818 60 pCt., im Jahre 1832 50 pCt., Textor 20 pCt. ††), Laroche †††) nach den Strassenkämpfen in Lyon im April 1834 68 pCt., L. Janson in Lyon*†) 15 pCt., G. W. Norris 39 pCt. **†)

In den Pariser Hospitälern betrug vom 1. Januar 1836 bis zum 31. December 1840 die Zahl der Amputationen 852, und von diesen hatten 332 einen tödtlichen Ausgang, also fast 39 pCt.***†)

Mit den unsrigen in vieler Beziehung übereinstimmende Resultate erhielt Pirogoff (klinische Chirurgie, drittes Heft, S. 68):

*) Statistik der Amputationen im New-York-Hospital von 1839—1848 in Oppenheim's Zeitschrift f. d. ges. Med. 1849. H. 7. S. 449.

**) Deutsche Klinik. 1853. N. 17.

***) Med. Vereinszeitung. 1849. N. 1. S. 2.

†) Die Schlusswunden, die tabell. Uebersicht.

††) Jäger, Handwörterb. der Chir. I. S. 180.

†††) Recueil de mém. de méd., de chir. et de pharm. milit. Paris 1835., u. Zeitschr. f. d. ges. Heilk. 1836. B. II. S. 212.

*†) Compte-rendu de la pratique chirurg. de l'hôtel-Dieu de Lyon pendant 1818, 1819, 1820. Lyon 1822. S. 80.

**†) Zeitschr. f. d. ges. Heilk., herausg. v. Fricke u. Oppenheim. B. XI. S. 387.

***†) Malgaigne in archives gén. de méd. 1842. T. I. S. 402.

Von **166** durch ihn bis zum Jahre **1848** durchgeführten Amputationen hatten **72** einen tödtlichen Ausgang, darunter waren **58** Amputationen des Oberschenkels, und unter diesen **32** mit tödtlichem Ausgange, indess von **70** in der oberen Extremität Amputirten nur **19** starben, und **10** unmittelbar unter dem Kopfe des Oberarms Amputirte sämmtlich genasen.

Von **96** durch andere Aerzte an verschiedenen Orten binnen einem Jahre durchgeführten Amputationen hatten **25** einen tödtlichen Ausgang — ein überaus günstiges Ergebniss — während von **132** Amputationen, die in einem **20**jährigen Zeitraume im Abuchoff'schen Hospital ausgeführt worden, **65** tödtlich endigten. Die ungünstigsten Resultate hatten überall die Amputationen des Oberschenkels, indem von siebenundfunzig **36** starben.

Aus einer weiteren Zusammenstellung gewann Pirogoff das Resultat, dass von **400** Amputationen **159** tödtlich endigten.

Von **174** wegen traumatischer Zustände (**78** an der oberen, **96** an der unteren Extremität) Amputirten starben **86** (**27** an der oberen, **59** an der unteren Extremität).

Von **224** wegen organischer Uebel Amputirten (**42** an der oberen und **59** an der unteren Extremität) starben **73** (**8** an der oberen, **65** an der unteren Extremität).

Von **115** Amputationen des Oberschenkels hatten **68** einen tödtlichen Ausgang. Von den **115** waren **52** traumatische Fälle, von welchen **37** tödtlich endigten.

Die *Amputatio brachii*

wurde gemacht:

1. Im Jahre 1843 an einer 32 Jahre alten Magd, an welcher vor drei Jahren die Resection des Ellenbogengelenks durchgeführt worden war, mittelst des einzeitigen Zirkelschnitts. Heilung nach 27 Tagen.

2. In demselben Jahre an einem 18 Jahre alten Bauermädchen wegen Caries des Ellenbogengelenks in Folge vernachlässigter traumatischer Arthrophlogose, mittelst des einzeitigen Zirkelschnittes. Tod durch Pyämie am dreizehnten Tage nach der Operation.

3. In demselben Jahre an einer 66 Jahre alten Frau wegen Caries des Ellenbogengelenks in Folge vernachlässigter Gelenkentzündung, mittelst des einzeitigen Zirkelschnittes. Heilung nach sechs Wochen.

4. Im Jahre 1846 an einer 40 Jahre alten Spinnfabrikarbeiterin wegen complicirter Fractur des unteren Drittels des Oberarms und Ausreissung des Vorderarms durch eine Maschine, mittelst des einzeitigen Zirkelschnittes. Heilung nach sechs Wochen.

5. In demselben Jahre an einem 35 Jahre alten Müller wegen complicirter Fractur des Armes durch das Mühlrad, mittelst des einzeitigen Zirkelschnittes. Heilung nach sechs Wochen.

6. Im Jahre 1847 an einem 28 Jahre alten Soldaten wegen complicirter Fractur durch Zerplatzen eines Gewehres, mittelst des zweizeitigen Zirkelschnittes. Tod durch Pyämie am zweiundzwanzigsten Tage.

7. Im Jahre 1849 an einem 47 Jahre alten Bauer wegen Schussverletzung, mittelst des zweizeitigen Zirkelschnittes. Tod durch Starrkrampf am dritten Tage.

8. Im Jahre 1850 an einem 49 Jahre alten Bauer wegen Schusswunde, mittelst des zweizeitigen Zirkelschnittes. Heilung nach sechs Wochen.

9. Im Jahre 1852 an einem 24 Jahre alten Müller wegen complicirten Bruchs des Vorderarms, mittelst des zweizeitigen Zirkelschnittes. Tod durch Pyämie am zwölften Tage.

10. Im Jahre 1853 an einem 34 Jahre alten Bauer wegen complicirter Fractur, mittelst des einzeitigen Zirkelschnittes. Heilung am einundzwanzigsten Tage.

Die Amputationsstelle war in dem 4., 5. und 10. Falle in der oberen, in den übrigen sieben in der unteren Hälfte des Gliedes.

Von den zehn Operirten starben 3 an Pyämie und 1 an Starrkrampf, mithin 40 pCt.

Von sechs durch den einzeitigen Zirkelschnitt Operirten starb 1, also 16 pCt., von vier durch den zweizeitigen Zirkelschnitt Operirten 3, also 75 pCt.

Einmal erfolgte die Heilung nach drei und einmal nach vier Wochen, viermal nach sechs Wochen.

Im New-York-Hospital starb von 11 Oberarmamputirten nach Buel (l. c.) keiner, nach Laroche in Lyon von sieben dagegen 6, also 80 pCt. In den Pariser Hospitälern starben nach Malgaigne von 1836—1840 von 91 Oberarmamputirten 41, also 45 pCt.; in der Berliner Charité starben nach Jäger (l. c.) in den Jahren 1818 und 1832 sämmtliche 4 Oberarmamputirte, während Fricke (l. c.) von fünf keinen und Textor von sieben einen verlor.

Die Amputatio antibrachii

wurde gemacht:

1. Im Jahre 1850 an einem 49 Jahre alten Bauer wegen vernachlässigter Wunden der Hand und des Vorderarms, mittelst des zweizeitigen Zirkelschnittes. Heilung nach 44 Tagen.

2. Im Jahre 1851 an einem 17 Jahre alten Bauerburschen wegen Verletzung der Hand durch einen Pistolenschuss, mittelst des einfachen Lappenschnittes. Heilung nach 28 Tagen.

3. Im Jahre 1852 an einem 29 Jahre alten Müller wegen Zerschmetterung der Hand durch Zerspringen eines Gewehrs, mittelst des zweizeitigen Zirkelschnittes. Heilung binnen vier Wochen.

4. Im Jahre 1851 an einer 33 Jahre alten Bäuerin wegen Krebs der Hand, mittelst des einzeitigen Zirkelschnittes. Heilung nach drei Wochen.

Somit genesen sämtliche Operirte, und die Heilung erfolgte binnen 21 und 44 Tagen. Mit Ausnahme des vierten Falles, wo der Vorderarm im unteren Drittel abgenommen wurde, war bei den übrigen die Amputationsstelle in der oberen Hälfte des Gliedes. In Paris starben in dem Zeitraume vom 1. Januar 1836 bis 31. December 1840 von 28 Vorderarmamputirten 8, also 28 pCt.

Stellen wir die Amputationen des Oberarms und Vorderarms zusammen, so haben wir 14 Amputationen der oberen Extremität mit einer Mortalität von 28 pCt. In den dänischen Militärhospitälern war sie 1848—1850 zu 23,6 pCt., in New-York zu 21 pCt., in Paris 1836—1840 zu 43 pCt.

Die *Amputatio femoris*

wurde gemacht:

1. Im Jahre 1842 wegen Brandes in Folge eines Splitterbruches an einem 52 Jahre alten gesunden, dem Trunke ergebenen Manne, mittelst des zweizeitigen Zirkelschnittes. Heilung nach fünf Monaten.

2. Im Jahre 1847 an einer 47 Jahre alten Frau wegen Caries im Kniegelenke in Folge einer vernachlässigten traumatischen Kniegelenkentzündung, mittelst des zweizeitigen Zirkelschnittes. Tod in Folge von Pyämie, die am dritten Tage nach der Operation begonnen hatte, nach dreimal 24 Stunden.

3. In demselben Jahre an einem 54 Jahre alten Manne wegen Caries des Kniegelenks, mittelst des zweizeitigen Zirkelschnittes. Heilung nach sieben Wochen.

4. Im Jahre 1848 an einem 21 Jahre alten Bäcker wegen Caries des Kniegelenks in Folge vernachlässigter rheumatischer Arthroplogose, mittelst des einzeitigen Zirkelschnittes. Heilung nach 29 Tagen.

5. In demselben Jahre an einer 47 Jahre alten Frau wegen Caries in Folge vernachlässigter traumatischer Gelenkentzündung, mittelst des zweizeitigen Zir-

kelschnittes. Tod nach neun Tagen in Folge von Pyämie, welche am dritten Tage nach der Operation sich entwickelt hatte.

6. In demselben Jahre an einem 12jährigen Bauerknaben wegen einer Schrotschusswunde des Oberschenkels, mittelst des zweizeitigen Zirkelschnittes. Tod am 13. Tage an Pyämie, welche am neunten Tage nach der Operation sich entwickelt hatte.

7. Im Jahre 1849 an einem 15 Jahre alten Knaben wegen Caries des Kniegelenks, mittelst des einzeitigen Zirkelschnittes. Heilung nach 23 Tagen.

8. In demselben Jahre an einem Manne von 32 Jahren, wegen Caries des Kniegelenks, mittelst des zweizeitigen Zirkelschnittes. Tod durch Pyämie am neunten Tage.

9. Im Jahre 1850 an einem 36 Jahre alten Manne wegen Caries des Kniegelenks, mittelst des zweizeitigen Zirkelschnittes. Tod an Pyämie nach 17 Tagen.

10. Im Jahre 1850 an einem 21 Jahre alten Knechte wegen Caries im Kniegelenke, mittelst des zweizeitigen Zirkelschnittes. Heilung nach 28 Tagen.

11. Im Jahre 1851 an einem 17 Jahre alten Bauerburschen wegen Caries im Kniegelenke, mittelst des zweizeitigen Zirkelschnittes. Heilung nach 32 Tagen.

12. In demselben Jahre an einem Manne von 36 Jahren wegen Krebs am Unterschenkel, mittelst des zweizeitigen Zirkelschnittes. Tod durch Pyämie am achtzehnten Tage.

13. Im Jahre 1853 an einem 13jährigen Knaben wegen Caries des Kniegelenks, mittelst des zweizeitigen Zirkelschnittes. Heilung nach fünf Wochen.

14. In demselben Jahre an einem 20 Jahre alten Bauerburschen wegen *Aneurysma arteriae popliteae* und Usur des Oberschenkelknochens, mittelst des zweizeitigen Zirkelschnittes. Tod durch Pyämie am einundzwanzigsten Tage.

15. Im Jahre 1853 an einem 17 Jahre alten Schneidergesellen wegen Caries des Kniegelenks, mittelst des zweizeitigen Zirkelschnittes. Heilung nach neun Wochen.

16. An einem Manne von 52 Jahren wegen Caries mit Ablösung der Epiphyse des Oberschenkelknochens, mittelst des zweizeitigen Zirkelschnittes, mit

ungünstigem Erfolge, indem nachträglich die Exarticulation aus dem Hüftgelenke gemacht werden musste*).

17. An einem 30 Jahre alten Bauerknechte wegen complicirten Unterschenkelbruches, mittelst des Zirkelschnittes in der Mitte des Oberschenkels. Tod durch Pyämie nach 30 Tagen.

Während also bei uns die Mortalität 50 pCt. ausmachte, betrug sie in den dänischen Militärhospitälern nach Djorup 46,4 pCt., in New-York nach Buel 26,47 pCt., bei Fricke und bei Rust (l. c.) 46 pCt., in der Berliner Charité (l. c.) 55 pCt., bei Gräfe 26 pCt., bei Textor 42 pCt., bei M. Jäger 43 pCt., bei Laroche in Lyon 75 pCt., in Paris nach Malgaigne 63 pCt.

Der Tod erfolgte durch Pyämie bei einem am 6. Tage, bei zweien am 9. Tage, bei einem am 13. Tage, bei einem am 17. Tage, bei einem am 18. Tage, bei einem am 21. Tage und bei einem am 30. Tage nach der Operation.

Die Genesung erfolgte binnen 23, 28, 29, 32, 35, 49, 63 und 150 Tagen.

Die durch den einzeitigen Zirkelschnitt Operirten genasen am schnellsten, nämlich in 23 und 29 Tagen.

Die Amputationsstelle war 2mal (6 und 14) in der oberen Hälfte und 15mal in der unteren Hälfte des Oberschenkels.

Die *Amputatio cruris*

wurde gemacht:

1. Im Jahre 1842 an einer Frau von 30 Jahren wegen trockenen Brandes nach überstandem Typhus, mittelst des zweizeitigen Zirkelschnittes; die Arterien waren obliterirt, so dass der Anlegung einer Ligatur es nicht bedurfte. Heilung nach 2½ Monat.

*) Dieser Fall ist in der statistischen Zusammenstellung bei den Exarticulationen des Oberschenkels in Rechnung gebracht worden.

2. Im Jahre 1843 an einem 40 Jahre alten Zimmermanne wegen Caries im Fussgelenke in Folge einer vernachlässigten *Distorsio pedis*, mittelst des zweizeitigen Zirkelschnittes. Heilung nach 38 Tagen.

3. Im Jahre 1844 an einem 65 Jahre alten Bauer wegen *Caries in articulo pedis*, mittelst des zweizeitigen Zirkelschnittes. Heilung nach 18 Tagen.

4. Im Jahre 1845 an einem 24 Jahre alten Bleistiftfabrikanten wegen Caries im Fussgelenke (in Folge vernachlässigter *Distorsio pedis*), mittelst des zweizeitigen Zirkelschnittes. Heilung nach 27 Tagen.

5. Im Jahre 1847 an einem 20 Jahre alten Mädchen wegen Krebs am Unterschenkel, mittelst des zweizeitigen Zirkelschnittes. Heilung in vier Wochen.

6. In demselben Jahre an einem 35 Jahre alten Manne, an welchem früher wegen Caries die Resection des Fussgelenks ohne Erfolg gemacht worden, mittelst des zweizeitigen Zirkelschnittes. Tod am siebenten Tage durch Pyämie.

7. Am 9. Februar 1849 an einer 21 Jahre alten Dienstmagd wegen Brandes von Erfrierung an dem rechten Unterschenkel, mittelst des zweizeitigen Zirkelschnittes, und

8. Am 13. Februar 1849 an demselben Individuum an dem von Erfrierungsbrande ergriffenen linken Unterschenkel, mittelst des Flageoletschnittes.

Beide Amputationswunden waren nach dreizehn Wochen geheilt.

9. In demselben Jahre an einem 40 Jahre alten Tagelöhner wegen eines mit Caries der Tibia verbundenen Geschwürs, mittelst des Flageoletschnittes. Heilung nach elf Wochen.

10. In demselben Jahre an einem 46 Jahre alten Landmanne wegen Caries des Unterschenkels, mittelst des Flageoletschnittes. Heilung nach elf Wochen.

11. In demselben Jahre an einer 60 Jahre alten Bauerfrau wegen complicirter Fractur des Unterschenkels, mittelst Flageoletschnittes. Tod an Pyämie nach 25 Tagen.

12. Im Jahre 1850 an einem 31 Jahre alten Schreiber wegen Caries der Fusswurzelknochen, mittelst des Flageoletschnittes. Heilung nach neun Wochen.

13. In demselben Jahre an einem 21 Jahre alten Bauer wegen Caries, mittelst des Flageoletschnittes. Tod an Pyämie nach 26 Tagen.

14. In demselben Jahre an einem 46 Jahre alten Bauer wegen Krebs der Weichtheile des Unterschenkels, mittelst des Flageoletschnittes. Heilung nach 41 Tagen.

15. Im Jahre 1851 an einem 35 Jahre alten Tagelöhner wegen Caries der Tibia, mittelst des zweizeitigen Zirkelschnittes. Tod durch Pyämie nach 37 Tagen.

16. In demselben Jahre an einem 18jährigen Bauerburschen wegen Caries des Fussgelenkes, mittelst des zweizeitigen Zirkelschnittes. Heilung nach 35 Tagen.

17. Im Jahre 1852 an einer 70 Jahre alten Frau wegen Caries (nach vorhergegangener Amputation *in articulo pedis* nach Jäger und Syme), mittelst des Flageoletschnittes. Heilung nach 28 Tagen.

18. In demselben Jahre an einem 14 Jahre alten Mädchen wegen Caries, mit Bildung eines äusseren Lappens nach Sédillot. Heilung nach 7 Wochen.

19. Im Jahre 1853 an einem 16jährigen Bauermädchen wegen Markschwamms, mittelst des zweizeitigen Zirkelschnittes. Heilung nach 40 Tagen.

20. In demselben Jahre an einem 58 Jahre alten Pflasterer wegen umfangreicher Geschwüre am Unterschenkel mit Caries der Tibia, mittelst des Lappenschnittes nach Sédillot. Tod durch *Delirium nervosum* nach 42 Stunden.

21. In demselben Jahre an einem 42 Jahre alten Schneider wegen Caries der Tibia, mittelst des zweizeitigen Zirkelschnittes. Tod durch Pyämie nach 18 Tagen.

22. In demselben Jahre an einem 44 Jahre alten Bauer wegen umfangreichen fungösen Geschwüres der Weichtheile mit Caries der Tibia, mittelst des Sédillot'schen Lappenschnittes. Tod durch Pyämie nach 6 Tagen.

23. In demselben Jahre an einem 50 Jahre alten Schuhmacher wegen Caries der Fusswurzelknochen und der Tibia, mittelst des zweizeitigen Zirkelschnittes. Heilung nach 6 Wochen.

24. Im Jahre 1854 an einer 37 Jahre alten ledigen Bäuerin wegen eines fast kreisförmigen, ausgebreiteten, fungösen Geschwürs am Unterschenkel mit Auftreibung der Tibia, unter Bildung eines äusseren Lappens nach Sédillot. Tod durch Pyämie nach 22 Tagen.

25. An einem Manne von 52 Jahren, an welchem vier Wochen früher die *Amputatio in articulo pedis* nach Baudens ohne Erfolg gemacht worden war, mittelst des Flageoletschnittes. Tod durch Lungentuberculose nach 14 Tagen.

Somit betrug die Mortalität bei uns, wie bei Michael Jäger 30 pCt., in den dänischen Militärhospitälern 1848—1850 dagegen 39 pCt., im New-York-Hospital 29,16 pCt., in Paris nach Malgaigne 55 pCt., bei Fricke 25 pCt., bei C. v. Textor 16 pCt.

Die Absetzung des Gliedes geschah bei meinen sämtlichen Kranken im oberen Drittel, 12mal durch den zweizeitigen Zirkelschnitt, von welchen 2 starben (also 16 pCt.), 9mal durch den Flageoletschnitt, wovon 3 starben (also 30 pCt.), 4mal unter Bildung eines äusseren Lappens, wovon 3 starben (also 75 pCt.).

Unter den 55 *in continuitate* Amputirten waren 38 männliche und 17 weibliche Individuen, so dass auf erstere also 69 pCt. und auf letztere 30 pCt. kommen.

Von diesen starben 15 Männer und 5 Weiber, also im Ganzen 20, oder 36 pCt. (75 pCt. Männer und 25 pCt. Weiber).

Wegen traumatischer Uebel wurde 14mal und wegen chronischer organischer Leiden 41mal amputirt.

Von den 14 wegen Verletzungen Amputirten starben 6, also 42 pCt., und von den wegen anderer Uebel Operirten 14, also 34 pCt.

Nach Malgaigne*) starben in den Pariser Hospitälern von den wegen chronischer Krankheiten Amputirten 48 pCt., und von den wegen Verletzungen Amputirten 64 pCt.

Buel verlor von 62 wegen traumatischer Ursachen Amputirten 19, also 30,64 pCt., und von 29 wegen chronischer Uebel Amputirten 6, also 20,67 pCt.

Norris in Philadelphia**) verlor von 36 wegen Verletzungen Amputirten 17, mithin 46 pCt., und von 20 wegen chronischer Uebel Amputirten 4, mithin 20 pCt.

Somit ist die Prognose günstiger, wenn wegen organischer Krankheiten eine Amputation gemacht wird, als wenn Verletzungen die Indication dazu geben.

*) Archives gén. de méd. 1842. T. II. S. 52.

**) Fricke und Oppenheim's Zeitschrift f. d. ges. Medicin. Bd. XI. S. 388.

Für Beantwortung der Frage, ob bei Verletzungen die Amputation möglichst früh oder erst vorzunehmen sei, nachdem die Wundentzündung aus dem Stadium der Reizung in das der Erschlaffung übergegangen, geben meine Beobachtungen keine Anhaltspunkte zu Vergleichen, da ich niemals Gelegenheit hatte, an complicirten Fracturen Leidende unmittelbar nach der Verletzung zur Amputation zu bekommen.

Dem Alter nach waren die von mir *in continuitate* Amputirten:

unter 20 Jahren	12,	von welchen	9	genasen u.	3	starben	(25 pCt.)
zwischen 20 und 30	- 12,	- -	8	- -	4	-	(33 -)
- 30 - 40	- 11,	- -	6	- -	5	-	(45 -)
- 40 - 50	- 10,	- -	5	- -	5	-	(50 -)
- 50 - 60	- 7,	- -	4	- -	3	-	(40 -)
- 60 - 70	- 3,	- -	3	- -	—	-	

Summa 55, von welchen 35 genasen u. 20 starben.

In analoger Weise stellte sich die Mortalität in Bezug auf das Alter bei den Amputirten von Buel und Norris*).

Nach Malgaigne's statistischer Zusammenstellung (*archives gén. 1842. T. II. S. 62*) stellte sich dagegen zu Paris von 1836 bis 1840 ein anderes Mortalitätsverhältniss heraus, indem nach diesem bei Individuen unter 15 Jahren es sehr ungünstig war, sich schon besser gestaltete in dem Alter von 15—20 Jahren, noch günstiger in dem Alter von 20—35 Jahren, und am günstigsten in dem Alter von 35—50 Jahren.

Der Einfluss der Jahreszeiten machte sich nach Malgaigne in der Art geltend, dass die meisten Amputirten im Winter, nächstdem im Herbste, dann im Frühling und die wenigsten im Sommer unterlagen.

*) Fricke und Oppenheim's Zeitschrift f. d. ges. Medicin. B. XI. S. 388.

Von meinen Amputirten starben in den Monaten Januar, Februar und März 5, in dem zweiten Quartal 10, im dritten 3 und im vierten 8. Auf das Wintersemester vom 1. October bis 31. März kommen 13 Sterbefälle, und eben so viel auf die Zeit vom 1. April bis 30. September, so dass also zwischen dem Winter- und Sommer-Semester hier sich keine Verschiedenheit ergibt.

Der Zirkelschnitt gab günstigere Resultate, als der Lappenschnitt und der Flageoletschnitt, und verdient daher bei den Absetzungen grösserer Gliedmassen den Vorzug vor den andern Amputationsmethoden, die nur da angewendet werden sollten, wo durch die Eigenthümlichkeit des concreten Falles die Durchführung des Zirkelschnittes unmöglich ist.

Die Auslösung des Oberarms aus dem Schultergelenke

wurde gemacht:

1. Am 9. December 1845 an einem 9½ Jahr alten Knaben (L. Koch) wegen ausgebreiteter Gangrän in Folge complicirten Bruchs der Vorderarmknochen mit Luxation des Ellenbogengelenks und bedeutender Verletzung der Weichtheile. Die Operation wurde am eilften Tage nach der erlittenen Verletzung nach Scou-tetten's Ovalairmethode durchgeführt. Der Knabe starb nach 3mal 24 Stunden an Pyämie, und die Section erwies Eiterablagerungen in der Milz.

2. Am 2. October 1846 an einem 47 Jahre alten Tagelöhner aus Wichsenstein, Namens Johann Hölzel, wegen einer 5½ Zoll langen und 4½ Zoll breiten, auf der vorderen und inneren Partie des Oberarmes sitzenden und bis zur Achselhöhle reichenden Krebsgeschwulst. Der Sitz und die Natur des Uebels nöthigten, die Exarticulation in folgender Weise vorzunehmen:

Auf der Stelle zwischen dem Acromion, der Clavicula und dem *Processus coronoideus*, wo das *Caput humeri* nur von der Haut und einer dünnen Lage des *M. deltoideus* bedeckt ist, und wo daher die Spitze des Messers leicht eindringt, begann ich den Schnitt, von hier aus ihn über den Oberarm in verticaler Richtung bis vier Zoll unter das Acromion und sodann in kreisförmiger Richtung bis zur hinteren Commissur der Achsel fortführend. Durch diesen Schnitt wurde das Gelenk an seiner vorderen Partie blossgelegt, die Haut sammt den darunter gelegenen Weichtheilen in dieser Richtung bis zum Knochen getrennt, wodurch ein äusserer und zugleich hinterer Lappen gebildet ward. Nachdem dieser in die Höhe geschlagen und durch einen Gehülfen fixirt war, gelang die Exarticulation rasch. Auf der inneren Seite geschah die Durchschneidung der Weichtheile so zu sagen an der inneren Commissur selbst, in welchem Augenblicke ein Gehülfe unter Einführung zweier Finger in die Wunde die Achselarterie comprimirte. Nach Unter-

bindung dieses Gefässes und einiger anderen Arterien wurde die Wunde vereinigt. Eine nach zwei Stunden eintretende Nachblutung nöthigte, den Verband abzunehmen und die Quelle der Hämorrhagie aufzusuchen. Sie kam aus einer ununterbunden gelassenen kleinen Arterie, und stand, nachdem diese durch einen kleinen Längenschnitt frei gelegt und unterbunden war. Die Heilung erfolgte binnen 2 Monaten. Die Untersuchung des abgesetzten Armes zeigte, dass das Aftergewilde, welches sich bei der mikroskopischen Untersuchung als Krebs herausstellte, unmittelbar vom Periost ausging.

3. Am 15. December 1846 machte ich die Exarticulation des Oberarmes aus dem Schultergelenke unter Bildung eines äusseren Lappens nach der Ph. v. Walther'schen Methode an einem 42 Jahre alten Zimmermanne wegen Zerstörung der Weichtheile durch Eiterung in Folge einer *Phlegmone diffusa* bei beginnendem Starrkrampfe. Innerhalb der ersten 48 Stunden nach der Operation schien der Starrkrampf gewichen zu sein, dann trat er sehr entschieden auf, und der Kranke starb am 20. December, also am sechsten Tage nach der Operation.

Die Autopsie erwies eine Entzündung der Ulnar- und Mediannerven des abgesetzten Gliedes und eine starke Injection der Gefässe des Rückenmarks und dessen Bedeckungen.

4. Am 9. Juli 1852 vollführte ich die Auslösung des Oberarmes aus dem Schultergelenke nach der Lisfranc'schen Methode, das *Collum scapulae* ebenfalls abtragend; wegen umfangreicher Caries des Gelenkes. Die Heilung der durch Knopfnähte vereinigten Operationswunde nach Unterbindung der *Arteria axillaris* erfolgte ohne besondere Reaction, und der Operirte verliess am 28. September geheilt das Hospital.

Somit starb die Hälfte der Operirten, welche aber in einem Zustande sich befanden, der ein günstiges Resultat kaum erwarten liess. Bei dem ersten Kranken hatte zur Zeit, wo die Operation vorgenommen wurde, die Pyämie unzweifelhaft schon begonnen, welche zu heilen mir (mit Ausnahme eines Falles) bisher so wenig als Andern hat gelingen wollen. Bei dem andern Kranken, der am sechsten Tage nach der Exarticulation des Oberarmes aus dem Schultergelenke starb, waren schon unzweideutige Zeichen des Starrkrampfes eingetreten, und ich

unternahm die Operatinn nach dem Beispiele Larrey's, Del-Signore's, Du-bois's und Levesque-Lasource's, welchen die Erhaltung von Starrkrampfkranken durch die Absetzung einer grösseren Gliedmaasse gelungen sein soll.*)

Wie aus den mitgetheilten Krankengeschichten hervorgeht, hatte ich in allen vier Fällen eine andere Operationsmethode gewählt. In dem zweiten Falle war ich durch den Sitz und den Umfang des Uebels genöthigt, ein besonderes Verfahren einzuschlagen, das von allen bis dahin bekannten Methoden abwich. Kaum möchten für eine andere Operation so viele Verfahrensarten angegeben und an Leichen und an Lebenden mit mehr oder minder günstigem Erfolge erprobt sein, als für die Auslösung des Oberarms aus dem Schultergelenke, was theils von der Mannigfaltigkeit der Verletzungen oder der Eigenthümlichkeit der Krankheit, welche diese Operation nöthig macht, herrühren dürfte, theils aber auch von dem Bestreben, die Operation schneller, leichter, sicherer und eleganter durchzuführen. Hier also ist der Wundarzt vor allem angewiesen, zu individualisiren und das Verfahren zu wählen, welches in dem concreten Falle am meisten entspricht.

Die v. Walther'sche Methode ist die leichteste und einfachste, und wird auch für viele Fälle geeignet sein. Die Scoutetten'sche Ovalairmethode giebt eine sehr schöne Operationswunde, welche sich zu einer schnellen Vereinigung besonders eignet, aber die Eröffnung der Gelenkkapsel ist schwieriger, wie jeder sich leicht überzeugen kann, der dieses Verfahren an der Leiche oder am Lebenden erproben will. Viel leichter und schneller gelingt die Eröffnung der Kapsel und die Gelenkauslösung, wenn man aus der Spitze des Dreiecks einen $1\frac{1}{2}$ Zoll langen Schnitt über die Schulter in der Direction der Winslow'schen Linie führt (λ). Die Lisfranc'sche Methode ist die am meisten expedite, am raschesten zum Ziele führende, allein die Ausführung derselben ist nicht so leicht, namentlich bei Kindern, bei welchen vor allem das als richtig anerkannt werden muss, was M. Jäger diesem Verfahren vorwirft, dass die Spitze des Messers leicht am Acromion anstosse, und überhaupt nicht leicht durch das Gelenk geführt werde. Dass das Messer überdies durch die Muskelcontraction eingeklemmt werde, ist bei der jetzt allgemein gebräuchlichen Anästhesirung der Kranken vor dem Beginnen der Operation nicht zu fürchten.

*) Lisfranc, précis de méd. opér. t. I. S. 630.

Die Exarticulation des Oberschenkels aus dem Hüftgelenke

wurde im Jahre 1739 durch Wohler (M. Jäger schreibt Volker) und Puthold (Wundarzt im Canton Bern), beide Schüler Moraud's in Paris, zuerst in Vorschlag gebracht. Ihre der Pariser *Académie de chirurgie* übergebene Abhandlung fand indessen nicht die Beachtung, welche dieser wichtige, von ihnen mit Umsicht und Gründlichkeit bearbeitete Gegenstand verdient hatte. Erst nachdem P. Lallouette in seiner Dissertation*) von Neuem diese Operation zur Sprache gebracht, wurde sie im Jahre 1756 von der genannten Academie zum Gegenstande einer Preisfrage gewählt, und, als die eingegangenen Abhandlungen nicht befriedigten, nach drei Jahren nochmals gegeben. Unter 34 Bewerbern erhielt Barbet den Preis.

Heinrich Thomson in London gilt als derjenige, welcher die Ausschälung des Oberschenkels aus dem Hüftgelenke zum erstenmale an einem Lebenden durchführte. Dies geschah im siebenten Decennium des vorigen Jahrhunderts; das Jahr, in dem es geschah, ist nicht genau gekannt. Im Jahre 1779 machte diese Operation Kerr an einem zwölf Jahre alten Mädchen wegen Caries, und um dieselbe Zeit ein preussischer Regimentsarzt, Namens Laube, wegen Brand. Die Kriege, welche zu Ende des vorigen und zu Anfange des jetzigen Jahrhunderts alle Länder Europa's heimsuchten, lieferten viel Material für die operative Chirurgie, und in diesen war es vor allem J. Larrey beschieden, der in Rede stehenden Operation wiederholt die Bluttaufe zu geben, während Baffos der erste Civilarzt ist, der sie im Jahre 1812 wegen Caries unternahm. Von dieser Zeit ab ist sie häufiger gemacht worden, so dass gegenwärtig die Zahl der bekannt gewordenen Fälle von *Exarticulatio coxo-femoralis* sich auf mehr als neunzig schon beläuft.

J. Larrey**) löste den Oberschenkel aus dem Hüftgelenke siebenmal, Brownrigg vier- oder fünfmal, Textor der Vater viermal, A. Blandin, Demme und Textor der Sohn dreimal, Guthrie, Pelican, Dieffenbach, B. Langenbeck, J. F. Kerst, Sédillot und Velpeau zweimal, ich selbst

*) Ergo femur in cav. condyl. aliquando amputandum. Paris 1748.

**) Clinique chirurgicale. T. III. S. 616 - 622.

achtmal. Ausser den Genannten vollführten die Operation noch Dupuytren, Delpech, Gensoul, Roux in Paris und J. Roux in Cherbourg, Lisfranc, Baudens, Clot-bey, Hénot, Perret, Hutin, de Chaumet, Bertherand, der jüngere Guersent, Ph. v. Walther, Fricke, Krimer, Arnold, Franke, M. Jäger, Chelius, Bruns, Boisserée in Cöln, Lauer, Mulder, Cole, Emery, Samuel und Astley Cooper, Blick, Brodie, Carmichael, Syme, Orton, Macfarlane, Bryce, Burnard, Mayo, Coxe, Handesydé, Pauli, Mott, B. Beck, Hutchinson, Cherubini, Gerdy, Vidal, Murville und Scoutetten.

Nach der gegebenen Zusammenstellung M. Jäger's*), vervollständigt durch A. Schneider**), unterlagen zwei Drittel der Operirten, während ein Drittel genas. Von meinen acht Operirten starben vier, somit ist das Verhältniss hier günstiger. Dabei ist aber nicht zu verkennen, dass es gewagt erscheint, auf eine operative Statistik allein eine Beurtheilung von Operationen und Operationsmethoden zu basiren, denn Alter, Geschlecht, Lebensweise, somatische und psychische Verhältnisse bedingen an sich schon, abgesehen von der Krankheit, welche eine Operation im concreten Falle nöthig macht, eine so grosse Verschiedenheit, dass unter hundert Fällen kaum zwei angetroffen werden, welche als analog bezeichnet werden können.

Nach der Schneider'schen Zusammenstellung wurde die *Exarticulatio femoris* gemacht wegen

Schusswunden	22 mal ohne,	7 mal mit Erfolg.
Necrose nach Schusswunden oder Fracturen	6 - -	6 - - -
Caries	3 - -	3 - - -
complicirter Fracturen	4 - -	2 - - -
Marschwamm und Knochenkrebs	7 - -	4 - - -
Brand	1 - -	1 - - -
Krankheit des Amputationsstumpfes	— - -	1 - - -
nicht benannter Krankheiten	8 - -	2 - - -

Im Ganzen 51 mal ohne, 25 mal mit Erfolg.

*) Handwörterbuch der gesammten Chirurgie u. s. w. T. I. S. 407.

**) Ueber die Exarticulation des Oberschenkels im Hüftgelenke. 1848. S. 8—16.

Nehmen wir hierzu die vier von B. Langenbeck, Lauer und B. Beck wegen Schussverletzungen ohne Erfolg Operirten, die drei Fälle von Textor V. u. S., welche Schneider in seiner Zusammenstellung noch nicht aufnehmen konnte, von welchen ein 3jähriges Mädchen wegen Caries durch Textor d. V. mit Erfolg, eine 40jährige Frau wegen Krankheit des Amputationsstumpfes und ein 19jähriger Jüngling wegen *Periostitis acuta exsudativa cum necrosi femoris* ohne günstigen Erfolg durch Textor den Sohn operirt wurden, ferner den Fall von J. Roux, wo wegen umfangreicher Eiterung der Weichtheile die Operation mit ungünstigem Erfolge unternommen ward, endlich meine acht Fälle, wo wegen Caries 1mal mit und 2mal ohne Erfolg, wegen Knochenkrebs 2mal mit Erfolg, wegen umfangreicher Krebsgeschwülste in den Weichtheilen des Oberschenkels 1mal ohne Erfolg, wegen Krankheit des Knochens und der Weichtheile in Folge eines Knochenbruches 1mal mit Erfolg und wegen Krankheit des Amputationsstumpfes 1mal ohne Erfolg die Auslösung des Femur aus dem Hüftgelenke geschah; so stellt sich die Prognose vorzugsweise ungünstig bei Schusswunden, günstiger bei Caries und bei Osteoid, indess im Ganzen das Verhältniss sich fast gleich bleibt.

Wenn bei umfangreichen Schusswunden die Auslösung des Oberschenkels aus dem Hüftgelenke demgemäss die wenigsten günstigen Erfolge bisher gab, was aber auch bei Absetzungen des Oberschenkels *in continuitate* nach Schussverletzungen wahrgenommen ward, so möchte dies zum grossen Theile wohl der allgemeinen Erschütterung zuzuschreiben sein, welche Kugeln von grossem Caliber immer verursachen müssen. Zugleich möchte ich aber auch die weitere Folgerung machen, dass die Beschaffenheit der Weichtheile hier von wesentlichem Belange ist, welche selbst in dem Falle, dass die verletzende Gewalt vorzugsweise auf den Oberschenkelknochen eingewirkt hatte, doch immer zugleich auch die weichen Bedeckungen wesentlich mit getroffen haben muss. Haben diese aber eine traumatische Einwirkung erlitten, so bleibt bei ihnen auch ein hoher Grad von Entzündung mit deren Folgen nicht aus, welcher weder durch die Operation, durch die eine complicirte Wunde in eine einfache verwandelt werden soll, noch durch andere Mittel vorgebeugt werden kann, denn die Verletzung ist durch die Einwirkung einer contundirenden Gewalt hervorgerufen, und diese beschränkt ihre Wirkung nicht auf die Theile, welche unmittelbar von ihr getroffen wurden, sondern man sieht sie auch auf die nicht unmittelbar berührten Theile und Organe übertragen.

Die meisten Fälle von Schusswunden, welche die Auslösung des Oberschenkels aus dem Hüftgelenke nöthig machen, kommen im Kriege vor, und hier sind die Verhältnisse so, dass unmittelbar nach der Verletzung wohl nur selten operirt werden kann, indem der Transport der Verletzten bis zu dem Orte, wo die Operationen vorgenommen werden, ohne allen Zeitaufwand nicht möglich ist, welcher, so kurz er auch sein mag, immer genügt, um die Entwicklung einer heftigen Wundentzündung zu begünstigen, deren Folgen um so mehr zu fürchten sind, wenn schon eine grössere Stundenzahl zwischen der Verletzung und der Operation liegt. Kann diese aber nicht unmittelbar nach der Verwundung vorgenommen werden, so ist es gewiss für den Erfolg besser, sie so lange zu verschieben, bis die Wunde aus dem acuten in's chronische Stadium übergetreten, oder, wenn man die Bezeichnung lieber will, nachdem die Irritation der Wunde einem Zustande der Relaxation Platz gemacht hat. Dies gilt für alle complicirten Verletzungen, mag es sich von einer Exarticulation oder von einer Amputation *in continuitate* handeln.

In meinem zweiten Falle (bei Georg Hugel), wo ich wegen eines umfangreichen Osteoid's operirte, waren die Weichtheile in gesundheitsgemäsem Zustande. Dasselbe galt von dem Boisserée'schen Kranken, und bei beiden war der Erfolg der Operation ein günstiger.

Das Alter des Kranken hat ebenfalls Einfluss auf den Erfolg der Operation, wenn dies auch aus den vorliegenden Fällen gerade nicht entschieden hervorgeht. Textor operirte ein dreijähriges Mädchen, und ich einen 13- und einen 15jährigen Knaben mit Erfolg, und ich möchte glauben, dass Kinder, die über die ersten Lebensjahre hinaus sind und sonst kein constitutionelles Leiden in sich tragen, diese Operation, wie die meisten grösseren Operationen, leichter überstehen, als Erwachsene.

Lisfranc legt bei allen Kranken, welche einer grösseren Operation sich unterwerfen müssen, grossen Werth auf die Beschaffenheit der Verdauungsorgane. Sind diese gesund und ihre Functionen geregelt, so stellt er die Prognose günstig, auch wenn die Kranken schon in's Greisenalter getreten waren. Die vier Individuen, welche von mir mit günstigem Erfolge operirt wurden, hatten eine gesundheitsgemässe Verdauung, und sowohl vor der Operation, als auch selbst in den ersten Tagen nach derselben einen auffallend guten Appetit.

In den Fällen, wo der Erfolg kein günstiger war, starben verhältnissmässig viel Operirte schon in den zwei ersten Tagen. Es ergiebt sich in dieser Bezie-

hung Folgendes, wenn wir zu der Schneider'schen Zusammenstellung die Fälle von B. Langenbeck, Lauer, J. Roux, Beck, Textor V. u. S. und die unsrigen zählen:

Es starben am 1. Tage 9, am 2. Tage 10, am 3. Tage 2, am 4. Tage 1, am 5. Tage 3, am 6. Tage 1, am 7. Tage 1, am 8. Tage 2, am 9., 10., 11. und 12. Tage 1, am 13. Tage 5, am 14., 18. und 20. Tage 1, am 30. Tage 2, am 31. Tage 2, am 56. und 58. Tage 1.

Die grosse Mortalität der Operirten am ersten und zweiten Tage nach der Operation, auf welche von 46 Fällen 19 kommen, mag zum Theil der Heftigkeit und dem Grade der Verletzung, besonders bei Schusswunden und complicirten Fracturen, oder auch andern, von der Operation unabhängigen Ursachen beizumessen sein. Dass aber der bedeutende operative Eingriff bei dieser grossen Mortalität nicht ganz irrelevant ist, geht schon daraus hervor, dass Kranke, an welchen wegen organischer Uebel, wie Krebs, oder wegen Caries die Operation vorgenommen werden musste, innerhalb der ersten zwei Tage eben so gut starben, als solche, bei welchen traumatische Zerstörungen die Auslösung des Gliedes aus dem Gelenke nöthig gemacht hatten, und verweise ich in dieser Beziehung nur auf die von mir hier mitgetheilten Fälle.

Wo der Tod so rasch und fast unmittelbar auf die Operation folgt, da kann von einer Mitwirkung epidemischer und endemischer Einflüsse u. s. w., welchen allerdings bei später erfolgendem Ableben eine Einwirkung zugestanden werden mag, keine Rede sein. Auch wenn, wie bei meinem vierten Kranken (Johann Singer), der Tod durch *Delirium nervosum* erfolgte, muss doch angenommen werden, dass dieses durch die Operation hervorgerufen sei.

Müssen wir es daher als erwiesen ansehen, dass der bedeutende operative Eingriff bei der Auslösung des Oberschenkels aus dem Hüftgelenke, wodurch fast der fünfte Theil vom Körper weggenommen wird, von wesentlichem Belang bei der Mortalität dieser Operation ist, so dürfen wir nicht verkennen, dass auch die Wahl der Operationsmethode hier von hoher Wichtigkeit ist, und dass diejenige den Vorzug verdient, durch welche eine möglichst wenig umfangreiche Wunde herbeigeführt wird, die ausserdem zu einer genauen Vereinigung sich eignet und wenigstens zu einer partiellen directen Heilung qualificirt ist. In dieser Beziehung empfiehlt sich vor allen andern Scoutetten's Ovalairmethode, daher ich sie auch in allen Fällen wählte, wo die Beschaffenheit der Weichtheile sie zuliess. Durch

Anlegung einer entsprechenden Zahl von Knopfnähten werden die Wundlefen so genau mit einander vereinigt, dass die ganze Wunde lineär erscheint, und schon bei der ersten Erneuerung des Verbandes, welche nicht zu früh (nach A. Cooper*) erst am 6. oder 7. Tage) geschehe, ein Theil der Wunde eine Vereinigung *per primam intentionem* erfahren hat, wodurch auch noch ein weiterer Zweck erreicht wird, dass die Kranken nicht zu sehr durch eine profuse Eiterung erschöpft werden, und dass die Besorgnisse wegen einer Pyämie sich mindern, wenn sie auch nicht gänzlich damit schwinden.

Die von A. Cooper, Larrey u. A. empfohlene Unterbindung der Schenkelarterie vor der Operation ist unnöthig und schädlich; unnöthig, weil durch Compression des Gefäßes die Blutung recht wohl bis zur Beendigung der Exarticulation verhütet werden kann, für einen günstigen Erfolg nachtheilig, weil damit ein weiterer operativer Eingriff geschieht, der durch nichts gerechtfertigt erscheint.

Als Indicationen für die Auslösung des Femur aus dem Hüftgelenke gelten complicirte Fracturen und Schusswunden, bei denen auf andere Weise keine Hülfe geleistet werden kann, ferner Caries, Necrose, Osteoide und umfangreiche Krebsgeschwülste in den Weichtheilen, Brand aus traumatischen Ursachen. Dass ausser dem Krebse der Weichtheile auch andere Affectionen dieser letzten, namentlich ausgebreitete Eiterung und Verjauchung, mit welcher auch ein analoges Leiden im Periost und in der Substanz des Oberschenkelbeins verbunden zu sein pflegt, die Operation nöthig machen können, beweist unter andern mein fünfter Fall und der von J. Roux zu Cherbourg in der *Gazette médicale* 1849, S. 500 und 523 veröffentlichte.

1. Exarticulation wegen Caries.

Johann Purzer, 13 Jahre alt, von Mörsdorf, früher gesund und nur vor 4 Jahren von einem Wechselfieber während sechs Wochen heimgesucht, fühlte

*) Vorlesungen über Chirurgie a. d. E. v. Schütte. 1837. B. I. S. 523.

vor anderthalb Jahren beim Ziehen eines Holzkarrens plötzlich einen heftigen Schmerz im linken Hüftgelenke, welcher mehrere Tage anhielt und bei Bewegungen der Extremität sich steigerte. Später verlor sich zwar dieser Schmerz, doch fand er bei anstrengender Arbeit sich wieder ein. Anfangs November 1851 wurden die Schmerzen von Neuem bleibend, vorzugsweise die hintere Partie des linken Hüftgelenkes ergreifend, so dass der Knabe unausgesetzt das Bett hüten musste. In der Mitte des März 1852 entstand auf der inneren Seite des Oberschenkels, einen Zoll unter der Leistengegend, eine Geschwulst, die langsam sich vergrösserte, endlich den Umfang einer Mannesfaust erreichte und fluctuirte, daher ein zu Rathe gezogener Arzt sie öffnete, wobei über 8 Unzen Eiter sich entleerten. Die Eiterung dauerte fort, Geschwulst und Schmerzen hörten nicht auf, und auch auf der äusseren Seite des Oberschenkels entstand ein Abscess, der, geöffnet, eine grosse Menge eines dünnen Eiters entleerte; die Extremität wurde kürzer, der Knabe magerte ab und fieberte, und im Kniegelenke bildete sich eine Contractur.

Ende Juni 1852 wurde der Knabe in hiesige Klinik gebracht; er war abgemagert, gegen äussere Eindrücke sehr empfindlich, Esslust, Schlaf und Verdauung gut, der Puls von 95 Schlägen, die kranke Extremität sehr abgemagert, um das Hüftgelenk geschwollen und hart, im Knie- und im Hüftgelenke mässig contrahirt. Die physikalische Untersuchung der Brust ergab nichts Abnormes. Durch die früher erwähnten zwei Abscessöffnungen in der Nähe des Hüftgelenkes drang die Sonde bis in's Gelenk, das von Caries ergriffen war. Der Oberschenkelknochen war im oberen Drittel aufgetrieben und schmerzhaft.

Die von Caries ergriffenen Knochenpartieen konnten nur durch einen operativen Eingriff entfernt werden. Die Resection war durch den Umfang des Uebels, durch die Beschaffenheit der atrophischen Extremität und durch die Contractur in dem Kniegelenke zurückgewiesen, auch war von der Erhaltung eines solchen Gliedes wenig zu erwarten.

Unter diesen Umständen entschied ich mich für die Exarticulation, die ich am 30. Juni nach Scoutetten's Ovalairmethode durchführte.

Alle das Hüftgelenk umgebenden Weichtheile waren von Eitergängen minirt, das Acetabulum seines Knorpelüberzugs beraubt, und sogar perforirt. Durch diese perforirte Stelle entleerte sich ein schöner, dicker Eiter, welcher aus der Richtung der *M. M. psoas* und *iliacus internus* zu kommen schien. Blossliegende Knochen-

partieen wurden in dieser Richtung nicht gefunden, der Schenkelkopf war von Caries ergriffen, aufgelockert und erweicht.

Die Exarticulation geschah an dem in Chloroform-Anästhesie versetzten Kranken überaus rasch, und der Blutverlust war verhältnissmässig gering. Nach Unterbindung der Schenkelarterie und vier anderer kleiner Gefässe wurden die Wundlefnen durch zwölf Knopfnähte vereinigt, mit einem Ceratlappen bedeckt und kalt fomentirt. Es folgte eine geringe Reaction.

Am 3. Juli geschah die Erneuerung des Verbandes; mit Ausnahme des hinteren Winkels war die Wunde überall vereinigt, aus der nicht geschlossenen Stelle floss viel dicker Eiter ab. Dieser Eiterabfluss minderte sich in den nächsten Tagen; der Operirte zeigte Esslust, schief gut und erholte sich sichtlich. Vom 15. Juli an erhielt er alle 2 Tage ein warmes Bad, welches einen günstigen Einfluss auf sein allgemeines Befinden äusserte. Am 10. August stellte sich Durchfall ein, der bald colliquativ wurde und besonders störend bei Nacht war. Der Mohnsaft allein beseitigte die Diarrhöe nicht, besser wirkten Amara mit Opium. Die Wunde war noch nicht völlig geschlossen, als der Knabe am 5. September das Hospital verliess.

Der Aufenthalt auf dem Lande bekam ihm sehr gut, die Wunde vernarbte immer mehr, ohne indessen sich vollständig zu schliessen. So fanden sich am 14. Juni 1853 noch drei Fistelöffnungen, aus welchen sich indessen nur sehr wenig Eiter entleerte. Nur in einen dieser Gänge konnte man drei Zoll tief eindringen, und auch hier traf man so wenig, als in den übrigen nicht tief gehenden Fisteln, auf bloss liegende Knochenpartieen. Diese Fistelöffnungen waren an verschiedenen Stellen der Narbe von der Amputationswunde, und sollen sich nach Aussage der Verwandten schon zweimal geschlossen und dann wieder geöffnet haben.

Das Allgemeinbefinden des Knaben liess zu dieser Zeit nichts zu wünschen übrig; der Knabe erschien gut genährt und hatte an Embonpoint sehr zugenommen, seine Gesichtsfarbe war blühend, die Esslust und die Verdauung, wie der Schlaf gut. Mit Hülfe einer Krücke und eines Stockes soll er sogar nicht unbedeutende Fusstouren gemacht haben, um auf den Jahrmärkten der benachbarten Städte das Mitleiden der Fremden auszubeuten.

Im April 1854 stellte der Knabe sich wieder in der Klinik vor. Sein Zustand war in jeder Beziehung befriedigend, zwei Fisteln waren geschlossen, eine

am hinteren Winkel der Narbe dagegen noch offen, aber wenig Eiter absondernd. Die Sonde drang hier anderthalb Zoll weit ein, ohne auf blossliegende Knochenpartieen zu führen. Das Aussehen des Operirten, der auffallend grösser geworden, war frisch, Esslust und Verdauung gut.

2. Exarticulation des Oberschenkels aus dem Hüftgelenke wegen Osteoid.

Georg Hugel, Handarbeiter aus Saibelsdorf im Landgerichtsbezirke Stadt-Steinach, 28 Jahre alt, von kräftiger Constitution, phlegmatischem Temperamente, suchte am 5. Juli 1853 in unserer Klinik Hülfe wegen einer umfangreichen Geschwulst am rechten Oberschenkel, welche vor fünf Jahren sich zu bilden angefangen hatte.

Nach der Aussage des Kranken war er im Sommer 1848 beim Eisenbahnbau beschäftigt gewesen, und hatte hier plötzlich auf dem Heimwege nach beendigter Tagesarbeit stechende Schmerzen in der Kniekehle empfunden, welche bald so stark wurden, dass er ausser Stande sich fühlte, den Weg zu Fuss zurückzulegen. Der Gebrauch verschiedener Hausmittel brachte keine Linderung, die untere Partie des Oberschenkels fing an zu schwellen und erreichte schon binnen anderthalb Jahren den Umfang, den das Glied gegenwärtig zeigte. Um diese Zeit erfolgte auch eine Abnahme der Schmerzen, so dass der Mann wieder gehen und leichte Geschäfte verrichten konnte. Nur eine rasche Witterungsveränderung pflegte die Schmerzen zu steigern und anhaltender zu machen. Früher hatte der Mann an keinen besonderen Krankheiten gelitten, sondern stets einer guten Gesundheit sich zu erfreuen gehabt, so wie auch in seiner Familie kein hereditäres Uebel wahrgenommen worden war.

Die Geschwulst war steinhart, unbeweglich, in festem Zusammenhange mit dem Oberschenkelknochen, von dem sie mit breiter Basis ausging und ihn gewissermaassen zu umhüllen schien. Beim Drucke zeigte sie sich nicht empfindlicher. Ihre Länge betrug über zehn Zoll, ihre Breite sechs Zoll. Das Aftergebilde erstreckte sich von der Kniekehle bis beinahe an den grossen Trochanter.

Eine *Punctio exploratoria* gab keinen Aufschluss über die Natur des Uebels. Der *Troiquart exploreur* drang zunächst durch eine harte Rinde, und schien

alsdann in einem gefächerten Raume sich zu befinden. Hieraus konnte man auf eine Expansion des *Os femoris* schliessen, aber über die Natur des Aftergebildes blieb man im Dunkeln, obwohl die Schmerzen, welche in der letzten Zeit wieder stärker und anhaltender geworden waren, für einen bösartigen Charakter des Pseudoplasma zu sprechen schienen. Die Muskeln, so weit sie den Tumor bedeckten, waren gespannt und atrophisch, die äussere Haut ebenfalls gespannt und von den durchscheinenden Venen cyanotisch. Unter Schmerzen konnte der Kranke auf dem Fusse stehen und gehen, lange hielt er es aber nicht aus, und gewöhnlich folgte auf solche, längere Zeit fortgesetzte Versuche eine schlaflose Nacht.

Das Allgemeinbefinden war gut, die Verdauung gut, alle Se- und Excretionen geregelt.

Der Kranke wünschte von seinem Uebel befreit zu sein und war bereit, sich jeder Operation zu unterziehen. Hülfe war hier allein vom Messer zu erwarten, und diese konnte auch nur durch die Absetzung des Gliedes in der Continuität oder im Gelenke geleistet werden. Ein gutartiges Aftergebilde hätte eine Amputation hoch oben am Oberschenkel zugelassen, wogegen ein *Pseudoplasma malignae indolis* eine Exarticulation des Gliedes forderte, wenn einem Recidive möglicher Weise vorgebeugt werden sollte.

Für ein bösartiges Aftergebilde, namentlich für einen Knochenkrebs, sprach ausser der Schmerzhaftigkeit die Entstehung und die rasche, schmerzhaft entwickelte Uebels, einigermaassen selbst das Ergebniss der *Punctio exploratoria*, und so entschied ich mich für die Absetzung des Oberschenkels aus dem Hüftgelenke, welche ich am 14. Juli in der Klinik (im Beisein mehrerer zufällig anwesenden auswärtigen Aerzte, des Stabsarztes Dr. Biefel aus Breslau, Dr. Julius Müller aus Triesdorf, Landgerichts-Physicus Dr. Schmidt aus Lichtenfels) nach Scoutetten's Ovalairmethode durchführte. Der Kranke war durch Chloroform anästhesirt und wurde während der Dauer der Operation im Chloroformschlaf erhalten.

Der Gang der Operation war durch keine erwähnenswerthen Zwischenzufälle gestört. Der Kranke wurde in seitlicher Lage in der Art erhalten, dass der gesunde Schenkel nach unten, der zu exarticulirende rechte nach oben gekehrt war, dass der Rumpf nur den Operationstisch berührte, während die unteren Extremitäten von der Spalte an über den Rand des Operationslagers hinausgingen.

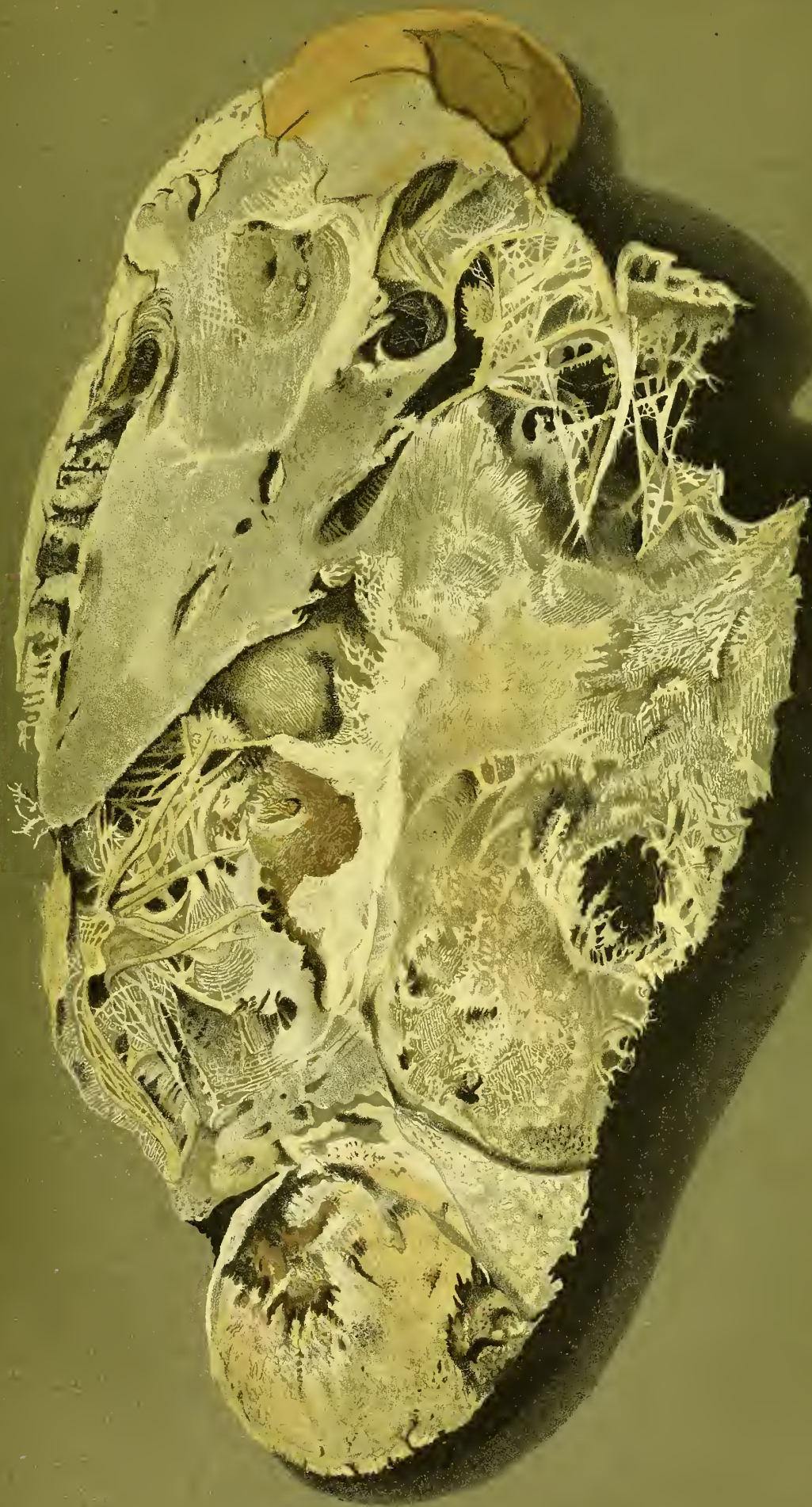Nach vollständiger Compression der Schenkelarterie unter dem Poupartschen Bande durch die Daumen eines Gehülfen setzte ich, auf der äusseren Seite des Kranken stehend, das Messer unmittelbar über dem grossen Trochanter an, und führte von hier aus einen nur die Haut trennenden Schnitt gegen die innere Seite des Schenkels, vier Zoll weit unterhalb der Spalte, umging sodann mit dem Messer die innere und hintere Partie des Gliedes, auf der äusseren Seite in einen schrägen aufsteigenden Schnitt übergehend, der bis zu dem Anfangspunkte der Incision oberhalb des grossen Trochanters fortgesetzt ward, in Folge dessen die auf der äusseren und inneren Seite verlaufenden Schnitte die Form eines gleichschenkeligen Dreiecks erhielten, dessen Basis der Querschnitt auf der inneren und hinteren Seite des Gliedes abgab. Nach Retraction der durchschnittenen Haut trennte ich in den seitlichen Schnittlinien die übrigen Weichtheile, öffnete die Gelenkkapsel und liess den Schenkel schräg über den Unterleib legen, wodurch der Gelenkkopf aus der Pfanne trat und das *Ligamentum teres* zugänglicher gemacht ward, nach dessen Trennung der Gelenkkopf vollständig exarticulirt, das *Os femoris* von den Muskeln abgelöst und die Operation durch einen nach aussen und durch die Weichtheile geführten Schnitt beendet wurde.

Nach Unterbindung der *Arteria cruralis* und vier anderer spritzender Gefässe, mit Abschneidung der Fadenenden, wurde die Wunde durch vierundzwanzig Knopfnähte linear vereinigt, ausserdem mit einem gefensterten Ceratlappen und einer leichten Comprime bedeckt, und nach Zurückbringung des Kranken auf sein Lager kalt fomentirt.

Unmittelbar nach der Operation fühlte der Kranke sich sehr schwach, sein Puls war klein und langsam; die Schwäche nahm zu, als nach einer Stunde eine vorübergehende Nachblutung eintrat. Nach dem Genusse von Fleischbrühe und von etwas Rheinwein liess die Schwäche nach. Die Nacht darauf verlief schlaflos, dennoch fühlte der Operirte am folgenden Morgen sich kräftig und wohl. In den zwei nächsten Nächten konnte er schlafen, und es trat keine Fieberreaction ein.

Am 18. Juli geschah die erste Erneuerung des Verbandes, zwanzig Nähte wurden entfernt, die Wunde zeigte zum grossen Theile sich vereinigt, nur gegenüber der Pfanne war dies in Folge der starken Spannung der Theile nicht der Fall.

Am 19. Juli wurden die vier übrigen Nähte entfernt, die Eiterung begünstigte die Losstossung necrotischen Zellgewebes und abgestorbener Bandmassen.



Vom 23. Juli an erhielt der Kranke jeden zweiten Tag ein allgemeines warmes Bad, welches einen überaus günstigen Einfluss auf die Beschaffenheit der Wunde übte, die sich von Tage zu Tage verkleinerte. Am 15. September wurde der Operirte plötzlich von einer sehr heftigen Diarrhöe heimgesucht, deren Ursache nicht ermittelt werden konnte. Drei Tage später, nachdem der Durchfall aufgehört hatte, vermehrte die Eiterung sich in einem auffallenden Grade, dabei war der Eiter flockig und mit Blut vermischt, die Wunde geröthet, geschwollen, entzündet und empfindlich. Diese Veränderung war zum grössten Theil durch einen mechanischen Reiz hervorgebracht, indem der Operirte beim Versuche, mit Krücken zu gehen, zu Boden gefallen war und hierbei den Stumpf quetschte. Nach einigen Tagen verlor sich die Empfindlichkeit und der gereizte Zustand der Wunde, aber die profuse Eiterung dauerte fort. Es wurden nun alle zwei Tage Einspritzungen aus Jodtinctur gemacht, unter welcher Behandlung der Eiterausfluss sich minderte und auch qualitativ sich verbesserte. Mit einer mässig tiefen und wenig eiternden Fistelöffnung, durch die man auf keine entblösste Knochenpartie gelangte, versehen mit einem entsprechenden Stelzfusse, kehrte der Operirte am 16. Januar 1854 in seine Heimath zurück.

Die von den Weichtheilen befreite Geschwulst wurde sammt dem Oberschenkelknochen der Länge nach durchsägt und zeigte folgende Beschaffenheit:

Auf der Durchschnittsfläche fanden sich zahlreiche Knochenstreifen von verschiedenem Umfange, welche wie Baumzweige sich mit einander verschlangen und gewissermaassen ein Gerüst bildeten, zwischen welchem weichere Massen abgelagert waren.

Die mikroskopische Untersuchung wies in diesen weicheren Massen ein feines Fasergewebe nach, in welchem zwar keine eigentlichen Zellen, jedoch zellenähnliche und moleculäre Bestandtheile wahrgenommen werden konnten. Auf Zusatz von Essigsäure verhält sich dieses Gebilde wie Bindgewebefasern.

Die äussere Umhüllung der Geschwulst war einmal die äussere, sehr verdünnte Haut, dann die in Folge der Ausdehnung in den Zustand der Atrophie versetzten Muskeln, welche zunächst die zwar dünne, aber dabei doch derbe Knochen-schaale umgaben, welche die Peripherie der eigentlichen Geschwulst abgab.

Auf der Durchschnittsfläche konnte man den durch die Geschwulst durchlaufenden Oberschenkelknochen deutlich unterscheiden, obgleich er mit den übrigen, theilweise von ihm ausgehenden Knochenramificationen innig verschmolzen war.

Das Kniegelenk war in die Afterbildung nicht mit verflochten, welche sogar die Epiphyse des *Os femoris* noch intact gelassen.

Der Oberschenkelknochen selbst erschien in seiner Textur fester, als in natürlichem Zustande, somit gewissermaassen sclerosirt. Die Geschwulst hing an ihm, wie ein Appendix, dessen grössere Hälfte dem unteren Theile und dessen kleinere dem oberen Theile des Knochens zugekehrt war.

3. Exarticulation des Oberschenkels aus dem Hüftgelenke wegen Markschwamms.

Johann Reiterspiess, Bauerknecht, 22 Jahre alt, von Netzstall im Landgerichtsbezirke Alldorf, suchte am 15. März 1853 in der chirurgischen Klinik Hülfe. Er war ursprünglich von kräftiger Constitution, dem Anscheine nach frei von Scrophelsucht und von andern Dyscrasien, auch früher von keiner nennenswerthen Krankheit heimgesucht gewesen. Am 1. Februar 1852 beschädigte er sich bei einem Sturze das rechte Knie, in Folge dessen er einige Zeit nicht gehen konnte und heftige Schmerzen im Kniegelenke empfand. Ungeachtet dessen verrichtete er, soweit die Schmerzen einigermaassen es gestatteten, seine Arbeiten. Ungefähr fünf Wochen nach dem erlittenen Falle schwoll das Knie heftig an, und wurde zugleich der Sitz quälender Schmerzen; mancherlei Mittel wurden versucht, aber ohne allen Erfolg, die Geschwulst nahm zu, die Nächte waren schlaflos, dabei magerte der Kranke sichtlich ab. Er hielt die kranke Extremität zwar in der Regel in gestreckter Lage, konnte sie aber auch unter Schmerzen flectiren.

Am 12. März 1853 versuchte er eine Beugung im kranken Kniegelenke, hierbei wurde von ihm und von allen Anwesenden ein krachendes Geräusch gehört, und von diesem Augenblicke an war der Patient ausser Stande, das Glied zu bewegen, und jede Veränderung der Lage, die er mit Hülfe anderer vornahm, war mit unsäglichen Schmerzen verbunden.

Bei seiner Ankunft im Hospital war der Kranke sehr collabirt, von blassem, anämischem Aussehen, abgemagert, von schlaffer Musculatur, am rechten Darmbeine und am rechten Ellenbogen durchgelegen, die Verdauung gut, die Esslust mässig, alle Se- und Excretionen geregelt, der Puls etwas beschleunigt und nicht kräftig. Die physicalische Untersuchung liess kein organisches Leiden auffinden.

Das rechte Kniegelenk war der Centralpunkt einer umfangreichen Geschwulst, die über zwei Drittheile des Oberschenkels und fast die obere Hälfte des Unterschenkels einnahm. Die grösste Circumferenz des Aftergebildes entsprach den Condylen des Femur und betrug 30 Zoll, seine Länge auf der vorderen Fläche 14 Zoll, auf der hinteren Fläche des Gliedes 9 Zoll. Die Haut war, so weit die Geschwulst sich erstreckte, zum Zerspringen gespannt, ja auf der äusseren Seite war sie excoriirt und diese Stelle verursachte dem Kranken, besonders bei der Berührung, heftige Schmerzen. Durch die gespannte Haut schimmerten die sehr aufgetriebenen, zum Theil selbst varicosen Venen, wie bläuliche Stränge von dem Umfange eines Gänsefederkiels durch. Auf der inneren Seite des Oberschenkels war beim Transporte des Kranken ins Krankenhaus ein solcher Venenstrang geplatzt und das Blut in einem vollen Strahle abgeflossen. Diese Stelle war jetzt mit einem schwarzen Schorfe bedeckt.

Das Aftergebilde hatte eine ovale Form, dessen grösster Umfang den Condylen des Oberschenkels entsprach. Dabei war sie unverschieblich, fest, ihre Oberfläche nicht höckerig. Unter der Percussion wurde überall auf der Geschwulst ein matter Ton wahrgenommen. Mit Hülfe des Stethoskop's nahm man ein dem Herzschlage isochronisches, eigenthümlich zischendes Reibegeräusch wahr, besonders deutlich auf der oberen Hälfte der Geschwulst.

Die *Punctio exploratoria* liess oberflächlich eine halb feste, tiefer eine halbweiche Substanz unterscheiden, nach vorn erschien sie fester, nach hinten weicher. Dieser Einstich vermehrte die an sich bedeutenden, fast ununterbrochen in gleichem Grade fort dauernden Schmerzen in keiner auffallenden Weise.

Die Patella war nicht zu unterscheiden. Die Axe des Gliedes wich von der der andern gesunden Extremität dadurch ab, dass der Oberschenkel in der Mitte der Geschwulst, also einige Zoll oberhalb der Condylen, wie eingeknickt erschien, und dass die Fusszehen eine Richtung nach aussen angenommen hatten.

Ueber die Natur des Uebels liess sich nur eine Wahrscheinlichkeitsdiagnose stellen, die in Erwägung der schnellen Entwicklung und grossen Schmerzhaftigkeit auf Krebs ging.

War das Uebel krebsiger Natur, so war die Entfernung des ganzen Knochens, von dem das Aftergebilde auszugehen schien, unbedingt nöthig, wenn einem Recidive vorgebeugt werden sollte. Demgemäss musste der Exarticulation des Oberschenkels der Vorzug vor der Amputation gegeben werden, welche überdies sehr

hoch, in unmittelbarer Nähe der Trochanteren vorzunehmen gewesen wäre und daher auch mancherlei Schwierigkeiten geboten hätte, die in Bezug auf den Erfolg auch in Anschlag zu bringen waren. Uebrigens liess bei einem so heruntergekommenen Kräftezustande und bei der wahrhaft anämischen Beschaffenheit des Patienten eine jede Operation immer nur eine zweifelhafte Prognose zu.

Die gute Verdauung, auf welche Lisfranc in allen Fällen, wo es sich von der Durchführung einer bedeutenden Operation handelte, mit Recht einen grossen Werth legt, war in diesem Falle neben der Jugend des Kranken der einzige Anhaltspunkt, um an einem günstigen Erfolge eines so bedeutenden operativen Eingriffes, wie ihn die Exarticulation des Oberschenkels aus dem Hüftgelenke mit sich bringt, nicht unbedingt zu verzweifeln.

Ist der concrete Fall so beschaffen, dass man durch ihn in der Wahl der Operationsmethode nicht beschränkt wird, so verdient die Ovalairmethode Scouetten's schon deshalb den Vorzug, weil verhältnissmässig durch sie die Wundflächen im Ganzen mässig gross ausfallen, weil sie zu einer genauen, fast lineären Vereinigung sich eignen, weil sie mit keinem allzugrossen Blutverluste verbunden ist, und weil die später eintretende Eiterung einmal in Folge der Beschaffenheit der Wundflächen und ihres nach Verhältniss geringen Umfanges, sowie in Folge der möglichen genauen Vereinigung nicht allzu profuse zu werden pflegt.

Bei einem so anämischen Kranken, wie der unsrige, erschien es vor allem nöthig, alles zu vermeiden, was einen grösseren Kräfteverlust herbeizuführen geeignet war, und schon diese Rücksicht musste mich für eine Operationsmethode bestimmen, von deren wirklichen Vorzügen ich mich schon zu überzeugen Gelegenheit gehabt hatte.

Am 16. März 1853 operirte ich in dieser Weise den zuvor in vollständige Chloroform-Anästhesie versetzten und während der Dauer der Operation darin erhaltenen Kranken.

Die Durchführung der Operation geschah nach Verhältniss rasch, und wurde durch keine Zwischenfälle gestört, die Wunde nach Unterbindung von fünf Arterien durch achtzehn Knopfnähte vereinigt, mit einem gefensterten Ceratlappen bedeckt und kalt fomentirt.

Kaum war der Operirte in sein Bett gebracht, als er von einem starken Schüttelfroste ergriffen ward, der nach einer halben Stunde unter dem Gebrauche

einiger Esslöffel voll Rheinwein und Fleischbrühe wick, worauf ein mehrstündiger, sehr erquickender Schlaf sich einstellte.

Die drei folgenden Tage verliefen gut, auch brachte der Operirte die Nächte schlafend zu. Am 20. März wurde der Verband erneuert, auch geschah an diesem Tage die Wegnahme dreier Knopfnähte, am folgenden die der übrigen fünfzehn Suturen. Zwei Drittel der Wunde waren vereinigt, nur in der Mitte fand sich ein Klaffen der Wundränder, und hier entleerte sich ein dicker Eiter von guter Qualität. Durch einen Heftpflasterverband wurden die Wundränder mit einander in Contact erhalten.

Der Operirte sprach sich zufrieden über seinen Zustand aus, alle Functionen waren geregelt.

Am 28. März klaffte die Operationswunde stärker, indem sich gegenüber den unterbundenen grossen Gefässen eine grössere Fistelöffnung gebildet hatte, die mit einem anderen zum Acetabulum führenden Gange in der Tiefe communicirte. Es ward jetzt ein festerer Verband angelegt, nachdem man eine Auflösung von vier Gran Höllenstein in einer Unze Wasser eingespritzt, welche Injectionen am 1. und 3. April wiederholt wurden.

Am 7. April zeigte sich eine Eitersenkung an der rechten Hinterbacke, ein Einstich entleerte ungefähr anderthalb Unzen Eiter. Von diesem Tage an schritt die Heilung ununterbrochen, wiewohl langsam, vorwärts; am 16. Mai löste sich ein Unterbindungsfaden. Am 28. Mai war die Wunde vollständig geheilt, so dass der Operirte entlassen werden konnte.

Zufolge späterer Nachrichten, die am 20. August eintrafen, befindet derselbe sich wohl und kräftig, so dass er mit Hülfe von Krücken nicht allein in seinem Wohnsitze herumging, sondern auch sich in benachbarte Ortschaften zu begeben pflegte. An der Wunde selbst entstand später ein kleiner Abscess, der ihm geöffnet wurde, worauf die noch zurückgebliebenen vier Ligaturen sich lösten, wobei wir bemerken, dass wir nach Unterbindung der Arterien die Fadenenden kurz abzuschneiden pflegen.

Die anatomische Untersuchung des Aftergebildes geschah durch Herrn Professor Dr. Gerlach, welcher zunächst durch die *Arteria cruralis* und durch die *Arteria profunda* eine gefärbte Masse injicirte. Hierauf wurde mittelst einer Amputationssäge die Geschwulst der Länge nach durchschnitten.

Die Form der Geschwulst war eine länglich ovale, ihre Spitze war nach unten, ihre stumpfere Basis gegen die Trochanteren zu gekehrt. Diese letztere erstreckte sich über das mittlere Drittel des Oberschenkelknochens bis gegen die Trochanteren, wogegen die nach unten gerichtete Partie sich nach hinten bis zum mittleren Drittel der Tibia erstreckte, nach vorn dagegen nur einen Zoll unter den unteren Rand der Patella reichte.

Durch den zuvor erwähnten Sägeschnitt, welcher der Längensaxe des *Os femoris* entsprach, war das Pseudoplasma in zwei ziemlich gleiche Hälften getheilt.

Auf der Durchschnittsfläche zeigte sich das Aftergebilde als aus einer grössten Theils weichen Masse zusammengesetzt, mit unregelmässig centraler Zerklüftung und undeutlich faserigem Gefüge, in dieser zahlreiche grössere und kleinere, unregelmässig geformte Knochenmassen von der Grösse einer Linse bis zu dem Umfange einer Baumnuss. Das Ganze war alveolar geformt.

Eine anatomische Verfolgung der Gefässe war nicht wohl möglich, da dieselben mitten durch die Geschwulst gingen. Ein directer Uebergang der Venen in die Arterien, welcher bekanntlich nicht allzuseiten in solchen Geschwülsten angetroffen und nachgewiesen worden ist, konnte aber aus dem Umstande gefolgert werden, dass die an sich sehr erweiterten, auf der Oberfläche der Geschwulst netzförmig ausgebreiteten Venen in Folge der in der *Arteria cruralis* und in der *Arteria profunda* vorgenommenen Injection sich schnell mit der hier eingespritzten Masse füllten.

Der Schenkelknochen war nach allen Seiten hin von der Aftermasse umlagert, seine eigenthümliche röhriige Form durch dieselbe aber in keiner Weise verändert. Nur insofern schien seine Textur eine Veränderung erfahren zu haben, als seine Markhöhle und seine Markräume auf Kosten der compacten Masse erweitert waren, was eine Atrophie des Knochens zur Folge gehabt. Diese hatte auch eine Fractur begünstigt, welche an dem Vereinigungspunkte des mittleren und des unteren Drittels dieses Knochens angetroffen wurde. An dieser Stelle war auch der Knochen seines Periost's beraubt und sehr porös. Die Epiphyse und der Gelenkknorpel zeigten eine gesunde Beschaffenheit, ebenso die Unterschenkelknochen.

Die mikroskopische Untersuchung liess in dem Pseudoplasma drei verschiedene Formelemente unterscheiden, nämlich sparsame Zellengebilde der verschiedensten Art, mit Kernen und stark granulirt, von geringer Grösse, umgeben von

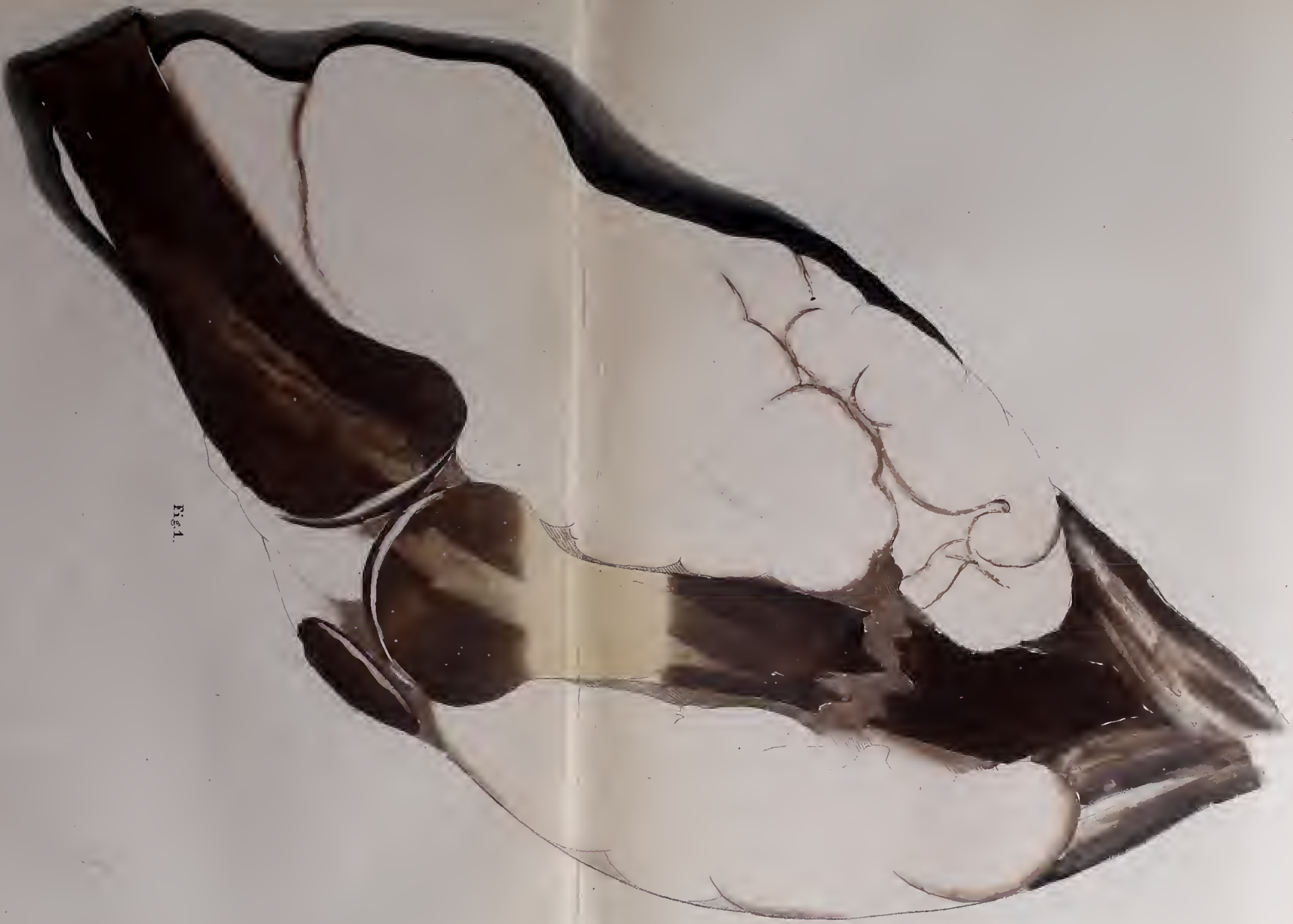


Fig. 1.



Fig. 2.

Molecularmassen und frei von Kernen, dann ein überwiegendes Fasergewebe, welches durch Reagentien, wie Essigsäure und Aetzkali-Auflösung, nicht verändert wurde, und nur bei einem Zusatze von Aetzkali-Auflösung nach und nach etwas aufquoll, endlich eine den Fasern anhängende amorphe Substanz, die unter der Pincette und dem Messer knirschte.

4. *Exarticulatio femoris* wegen Krebsgeschwulst in den Weichtheilen.

Johann Singer, 41 Jahre alt, ein gesunder und kräftiger Bauer, früher von keiner erwähnenswerthen Krankheit heimgesucht, bemerkte vor zwei Jahren auf der innern Seite des Oberschenkels, eilf Zoll oberhalb des Kniees, eine kleine, abgerundete, flintenkugelgrosse, bewegliche Geschwulst, welche im März 1852 unter Schmerzen zu wachsen anfang, namentlich im Juni sehr an Umfang gewann und dabei der Sitz reissender Schmerzen war, welche bei der Berührung des Aftergebildes besonders heftig wurden. Ein zu Rathe gezogener Arzt drückte dieselbe mit den Fingern, hierbei sprang die das Aftergebilde bedeckende äussere Haut auf, und es erfolgte eine copiöse Blutung. Dies veranlasste den Kranken, sich Anfangs August 1852 in hiesige Klinik zu begeben.

Die Geschwulst sass auf der Mitte des Oberschenkels, am inneren Rande des Sartorius, so dass die Pulsationen der Schenkelarterie unmittelbar über der Geschwulst und durch dieselbe gefühlt wurden. Mit breiter Basis aufsitzend, erhob sie sich in Form eines Kegels um anderthalb Zoll über das Niveau der Haut, zu zwei Drittel von der Haut nicht bedeckt, die gegen die Basis der Geschwulst gleichsam hinabgestreift war. Die nackte Oberfläche derselben erschien wie ein mit einer rothschwarzen Flüssigkeit getränkter Waschwamm, und, was diese Aehnlichkeit vermehrte, war der Umstand, dass bei einer leichten Compression der Geschwulst eine dicke, rothe, breiige Flüssigkeit, wie aus den Oeffnungen eines Schwammes, hervorquoll.

Die Beweglichkeit des Afterproductes war gering, dabei konnte man aber doch die Ueberzeugung gewinnen, dass dasselbe sich nicht bis in die Muskelinterstitien, sondern nur bis auf die Fascia erstreckte. Um die Natur des Pseudoplasma näher zu ergründen, wurde etwas davon unter das Mikroskop gebracht,

wobei sich Blutkörperchen und amorphe Masse zeigte, so dass die Diagnose also durch diese Untersuchung weiter nicht gefördert wurde.

Am 8. August 1852 exstirpirte ich die Geschwulst, welche drei Zoll lang und dritthalb Zoll breit war, durch zwei nach der Längensaxe des Gliedes geführte, sich vereinigende halbmondförmige Schnitte. Es bestätigte sich, dass das Pseudoplasma seinen Ursprung auf der Fascia hatte; es trat sogleich eine starke, parenchymatöse Blutung ein, indem das Blut aus dem Boden, auf welchem die Aftermasse gesessen, wie aus Oeffnungen eines Waschschwammes hervorquoll. Diese Blutung stand unter der Anwendung des *Liquor haemostaticus* Pagliari während drei Stunden; dann erneuerte sie sich mit ungewöhnlicher Heftigkeit, so dass der Verband entfernt und nach Unterbindung zweier kleiner Arterien, sowie nach abermaliger Anwendung der Pagliari'schen Flüssigkeit, eine angemessene Compression unter Einwickelung der Extremität mit einer Spica, angewendet werden musste. Die Blutung war sistirt und der Operirte ohne Schmerzen.

Die exstirpirte Aftermasse glich dem Inhalte eines Aneurysma; sie war faserig, weich und von dunkelrother Farbe, wie Blutcoagulum, nur gegen die Basis derselben fand sich eine festere Beschaffenheit.

Die mikroskopische Untersuchung zeigte zahlreiche, auffallend grosse, farblose Blutzellen, schöne Blutkörperchen enthaltende Zellen, eigentliche Mutterzellen, unregelmässige, schlauchförmige Gebilde mit Zellen, ebenso Zellen mit Pigmentbildung, eigenthümlich geschwänzte Zellen, wie sie in der Milz des Menschen angetroffen werden, so dass man das Pseudoplasma für Henle's Siphonoma nehmen durfte, das nach Bruch (Die Diagnose der bösartigen Geschwülste, S. 161) das unreife Gefässgerüst eines bis zur Zerfliessung weichen Markschwammes ist, das nach Auswaschen oder Abfliessen der Markmasse übrig bleibt.

Die Operationswunde gelangte langsam zur Heilung, so dass der Mann am 10. September genesen entlassen ward.

Um Weihnachten 1852 bildeten sich drei Geschwülste in der Nähe der Narbe, die schnell grösser wurden, und die ein in der Nähe des Mannes wohnender Arzt zu exstirpiren versuchte. Bei zweien der Aftergebilde gelangte er zum Ziele, bei der Exstirpation des dritten trat eine starke Blutung ein, die ihn veranlasste, die Operation nicht fortzusetzen und durch Compression die Blutung zu stillen. Bald entstanden neue Geschwülste, die unter Schmerzen wuchsen und den Kranken bestimmten, in der hiesigen Klinik Anfangs Juni 1853 Hülfe zu

suchen. Er trug jetzt auf der vorderen und inneren Fläche des Oberschenkels sechs knollenartige Tumoren, welche das mittlere Drittel und die untere Hälfte des oberen Drittels des Gliedes einnahmen. Sie hatten ganz die Form und die Beschaffenheit des im vorigen Jahre exstirpirten Aftergebildes, eine breite Basis und erhoben sich wie blaue Kartoffelknollen um $1\frac{1}{2}$ bis 2 Zoll über das Niveau der Haut, welche bei vier derselben zwar dünn, sonst aber unverletzt, dagegen bei zweien (und diese waren umfangreicher, als die übrigen) erodirt und gegen die Basis zu abgestreift war. Diese letzteren bluteten fortwährend, besonders bei jeder Berührung, namentlich wenn die Berührung mit einem Drucke gegen ihre Basis verbunden war; auch zeigten sie eine grössere Beweglichkeit, trotzdem dass sie mit breiter Basis aufsassen, also keinesweges gestielt waren. Gegen die Leistengegend zu konnte man noch zwei weitere Afterbildungen in der Tiefe des Gliedes entdecken, welche, prall und unverschieblich, vom Periost des Knochens auszugehen schienen. Die umgebenden Weichtheile waren ödematös.

Es wäre nicht unmöglich gewesen, diese verschiedenen Geschwülste mit dem Messer zu entfernen, aber ein Recidiv derselben war mit Sicherheit nach den Antecedentien um so mehr zu erwarten, als die markschwammige Natur derselben ausser allen Zweifel gestellt sein musste. Ich hatte früher Gelegenheit gehabt, ähnliche Geschwülste am Vorderarme einer Frau zu beobachten, die nach jeder Exstirpation wiederkehrten, bis ich mich entschloss, das Glied oberhalb des Ellenbogengelenks abzunehmen, und seit jener Zeit ist die Frau gesund geblieben.

Dieser Fall bestimmte mich, auch hier das Glied abzunehmen, und zwar durch die Exarticulation im Hüftgelenke, indem schon die Ausbreitung des Uebels gegen die Leistengegend hin eine Amputation *in continuitate* zurückwies. Ich vollführte die Operation am 24. Juni nach Scoutetten's Ovalairmethode, nachdem der Kranke durch Chloroform anästhesirt worden war, welcher dabei ziemlich viel Blut verlor. Ausser der Cruralarterie mussten noch sieben Arterien unterbunden werden, worauf die Blutung stand.

Bei der Untersuchung der Wunde zeigte sich, dass ein Pseudoplasma in der Muskelsubstanz längs der Cruralarterie fast bis zur Leiste hinauf sich erstreckte, welches daher nachträglich exstirpirt ward. Die Vereinigung der Wunde geschah durch zweiundzwanzig Knopfnähte.

Die anatomische Untersuchung zeigte, dass die sechs oberflächlichen, über das Niveau der Haut sich erhebenden Geschwülste auf der Fascia ihren Ursprung

nahmen. Zwei in der Tiefe befindliche waren dagegen inmitten der Muskelsubstanz und von dieser gewissermaassen umgeben, in unmittelbarer Nähe der Cru-ralarterie, welche gleich den grossen Venenstämmen eine normale Beschaffenheit hatte. Diese tiefer gelegenen Geschwülste waren fest, von speckartiger Beschaffenheit, grau gestreift und nur in ihrem Centrum etwas erweicht und rothschwarz. Sie gingen bis zum Knochen, hingen mit dem Periost locker zusammen, aber weder dieses, noch der Knochen waren in das Pseudoplasma verflochten. Die mikroskopische Untersuchung zeigte hier ungewöhnlich grosse Zellen mit vielen Kernen, aber nicht jene schlauchartigen Gebilde, welche in der im vorigen Jahre exstirpirten Geschwulst angetroffen wurden.

Der Operirte war sehr aufgereggt, sprach viel von seiner Familie, und brachte ungeachtet einer Gabe Mohnsaft die nächste Nacht schlaflos zu. Am folgenden Morgen war er beruhigt und nahm mit Appetit die ihm gereichte Fleischbrühe und das ihm gebotene Getränk (Haller'sches Sauer mit Himbeersyrup und Wasser). Nach einer zweiten schlaflos verlebten Nacht verfiel er in ein heftiges Delirium, während der Puls und die Hauttemperatur normal blieben, und nach sechs Stunden (fünfzig Stunden nach der Operation) erfolgte der Tod.

Die Section erwies ausser dem Mangel des wurmförmigen Fortsatzes alle Eingeweide in normalem Zustande und durchaus frei von Pseudoplasmen.

5. Johann Veit Ludwig, 52 Jahre alt, aus Ketttersdorf im Landgerichtsbezirke Heilsbronn, in dürftigen Verhältnissen lebend, sehr abgemagert und geschwächt, suchte am 29. October 1853 in hiesiger Klinik Hülfe wegen eines seit längerer Zeit bestehenden Leidens der rechten unteren Extremität. Diese bot einen so hohen Grad von Contractur des Kniegelenks, dass die hintere Fläche des Unter- und Oberschenkels sich berührten. Jeder noch so vorsichtige Versuch, das Glied zu strecken, verursachte die heftigsten Schmerzen. Ausserdem war auf der inneren Seite des Oberschenkels, nicht ganz fünf Zoll über dem Kniegelenke, eine runde, mit callösen Rändern umgebene Fistelöffnung, aus welcher ein dünner Eiter abfloss. Die Untersuchung mit der Sonde liess von Weichtheilen entblösste Partieen des Femur entdecken.

Seit zehn Jahren hatte der Mann häufig an Gicht gelitten, die vorzugsweise das rechte Knie ergriffen, und ihn genöthigt, sich der Krücken zu bedienen. Innerhalb der letzten zehn Monate hatte das Knieleiden so zugenommen, dass er fast immer das Bett zu hüten genöthigt war. Vor drei Monaten war oberhalb des Knies eine Geschwulst entstanden, die aufbrach, viel Eiter entleerte und die Fistelöffnung zurückliess. Gleichzeitig sanken mit jedem Tage die Kräfte mehr.

Der Kranke wurde jeden zweiten Tag gebadet, erhielt innerlich den Stockfischleberthran mit Jod und auf die leidende Stelle der unteren Extremität einen warmen Breiumschlag. Bei dieser Behandlung erholte er sich und gewann an Kräften, so dass am 11. November durch die Fistelöffnung ein Schnitt nach der Längsaxe des Gliedes gemacht werden konnte, der in der Absicht geschah, den Zustand des Knochens genauer untersuchen zu können. Es fanden sich ungefähr einen halben Zoll oberhalb der Epiphyse rauhe, scharfkantige Erhabenheiten, die als Osteophyten erkannt, mit einer feinen Messersäge weggenommen wurden.

Am 22. November zeigte sich an der äusseren Seite des Kniegelenkes eine fluctuirende Geschwulst, die nach einem Einstich eine mässige Menge Eiter entleerte, worauf die Wunde sich schloss und die Geschwulst sich verlor.

Jetzt schien der Moment gekommen zu sein, um gegen die Kniecontractur etwas unternemen zu können. Der Kranke wurde in Chloroformanästhesie versetzt und hierauf die forcirte Extension angewendet. Während der mit Vorsicht gesteigerten Streckung ward ein deutliches, knirschendes Geräusch vernommen, worauf der Unterschenkel vollständig gerade gestreckt werden konnte. Um das Glied in dieser Stellung zu erhalten, ward es mit einer flanellenen Rollbinde umgeben, auf eine entsprechend lange Pappschiene gelegt und diese mittelst einer Rollbinde befestigt. Ausserdem wurde das Jobert'sche Verfahren bei Brüchen der unteren Extremität angewendet, demgemäss nach Fixirung des Rumpfes am Kopfende der Bettstelle und des Fusses am entgegengesetzten Ende derselben ein breit zusammengelegtes Betttuch über das Knie und das Bett geführt und zu einem Knoten geschürzt, was die Extremität in ununterbrochener Streckung erhielt. Bei dieser vollständig gelungenen Gradrichtung der Extremität wich die Form des Gliedes vom Normalen insofern auffallend ab, als die Längsaxe des Oberschenkels höher zu stehen schien, als die des Unterschenkels, und als das Knie selbst sehr hervorragte, indess unter der Patella eine Querfurche bemerkbar war.

Nach einigen Tagen entstand abermals ein Abscess auf der inneren Seite des Oberschenkels an derselben Stelle, wo früher die Fistelöffnung gewesen, und der Eiter entleerte sich in grösserer Quantität, wenn man die Poplitealregion comprimirte, was nur geringe Schmerzen verursachte. Eine sorgfältige Untersuchung liess entblösste rauhe Knochenpartieen am Gelenke entdecken; die Eiterung nahm bald in einem hohen Grade zu, die Kräfte des Kranken sanken.

Es wurde daher am 15. December zur *Amputatio femoris* in der Mitte des Oberschenkels mittelst des zweizeitigen Zirkelschnittes geschritten. Der Kranke war chloroformirt worden, und die Operation bot nichts Besonderes. Die Blutung war gering, es bedurfte der Unterbindung von vier Arterien. Die Amputationswunde ward zu einer Querspalte durch zwölf Knopfnähte vereinigt. Die nächste Nacht verlief insofern gut, als der Operirte zwar nicht schlief, aber frei von Schmerzen blieb; sein Puls war wenig beschleunigt und hatte sich gehoben. Die erste Erneuerung des Verbandes geschah am 19. December. Nach Lösung von drei Nähten drang coagulirtes Blut aus der Wunde, das mit Eiterflocken gemischt war. Am folgenden Tage wurden die übrigen Nähte entfernt; auch jetzt drangen Blutcoagula mit Eiter gemischt hervor; die eine Hälfte der Wunde war vereinigt, die andere nach aussen gekehrte dagegen klaffte. Gegen Abend stellte sich ein starkes Wundfieber ein. Am 22. December war die Eiterung sehr copiös, der Eiter dünn. An den folgenden Tagen entzündete sich der Amputationsstumpf in einem hohen Grade; sowohl das unterhäutige, wie das interstitielle Zellgewebe wurde von der Entzündung ergriffen und necrotisirt, so dass die Muskeln wie präparirt und von der äusseren Haut abgelöst um den freiliegenden Knochenstumpf flottirten, der bei den stark retrahirten Muskeln aus den Weichtheilen hervorragte und an der Sägefläche sich mit einer missfarbigen, wuchernden, schwammartigen Masse bedeckte, was mich bestimmte, ein fast einen Zoll langes Stück davon abzutragen und die Haut nach zwei Richtungen hin zu spalten.

Der Eiter gewann dadurch ein besseres Aussehen, er wurde dicker und in geringerer Menge abgesondert. Dagegen zeigte der Kranke sich unruhiger, verbrachte die Nächte schlaflos, bekam wiederholtes Frösteln bei einem vollen und doppelschlägigen Pulse und klagte über ein quälendes Schmerzgefühl in dem amputirten Knochen. Zugleich retrahirten sich die Weichtheile mit jedem Tage mehr und waren bis gegen das Gelenk hin vom Knochenstumpfe fast vollständig abgelöst, sowie auch keine Verbindung mehr zwischen ihnen und der äusseren Haut

bestand. Mit der Sonde gelangte man bis zum Gelenke, aber nicht bis in dasselbe, und berührte am grossen Trochanter eine vom Periost entblösste rauhe Stelle.

Die Untersuchung des abgesetzten Knochenstückes hatte, worauf ich später noch zurückkomme, die Markhöhle desselben von Eiter strotzend gezeigt, und die heftigen Schmerzen, die der Operirte in dem zurückgebliebenen Knochenstumpfe empfand, neben den anderen Symptomen, liessen in diesem dasselbe präsumiren, daher ich mich am 4. Januar entschloss, die Exarticulation vorzunehmen, die ich in Erwägung der Beschaffenheit der Weichtheile nach der v. Walther'schen Methode unter Bildung eines äusseren und eines inneren Lappens durchführte, welcher letztere erst nach vollbrachter Ausschälung des Knochens aus der Pfanne geschnitten wurde.

Nach Unterbindung von sechs Arterien vereinigte ich die Wundleitzen durch vierundzwanzig Knopfnähte und bedeckte sie mit einem Ceratlappen. Dem Kranken wurde Fleischbrühe und einige Löffel Rheinwein gereicht. Zwei Stunden nach der Operation klagte er über heftige Kopfschmerzen und zeigte sich sehr unruhig, dann bekam er einen starken Schüttelfrost, der nach dem Genusse von Chamillenthee mit Mohnsaft aufhörte, worauf eine nur kurze Zeit anhaltende Ruhe folgte. Jetzt zeigte der Operirte sich wieder sehr unruhig und wie von einer inneren Angst gequält, seine Respiration wurde kurz und röchelnd, sein Puls und die Temperatur der Haut sank, das Gesicht bedeckte sich mit einem kalten, klebrigen Scheweisse, die Züge verfielen und um acht Uhr Abends (acht Stunden nach Beendigung der Operation) erfolgte der Tod.

Die Section erwies auf der harten Hirnhaut über der linken Hirnhälfte mehrere abgelagerte Knochenplatten von 3 Linien im Durchmesser, die Sinus mässig mit Blut angefüllt, die Arachnoidea milchig getrübt und verdickt, die Gefässe der weichen Hirnhaut ziemlich stark injicirt, das Gehirn in Bezug auf Farbe und Consistenz normal, mässig blutreich, in den Seitenhöhlen viel wasserhelle Flüssigkeit, die Adergeflechte blass, die Lungen collabirt, an den Rändern emphysematös, im Herzbeutel etwas helles Serum, im Herzen, die Verdickung der *Valvulae mitrales* abgerechnet, nichts Ungewöhnliches, die Leber und Milz klein und wenig blutreich, an den übrigens normalen Nieren einige Cysten, im Dünndarme (nicht weit von der *Valvula ileo-coecalis*, eine sehr contrahirte Partie.

Nicht allein die Weichtheile in der unmittelbaren Nähe der Operationswunde waren von Eiter minirt, sondern auch die zur vorderen Partie des Beckens gehörigen.

Die anatomische Untersuchung des am 15. December abgesetzten Gliedes hatte erwiesen, dass die Muskeln theils speckig entartet, theils ödematös, das Periost sehr verdickt und reich an hämorrhagischen Herden war. Unter dem verdickten Perioste waren lamellenartig aufgelagerte Knochenbildungen, zwischen den beiden Gelenkhöckern des *Os femoris* eine vom Periost entblösste rauhe, mässig tiefe, ungefähr acht Linien lange, vier Linien breite Spalte, welche gewissermassen als Abflussrinne für den Eiter diente, der aus der Markhöhle des Knochens hervordrang und sich hierher ergoss. Nachdem der Knochen der Länge nach auf- und durchgesägt war, zeigte sich die Markhöhle des unteren Dritttheils mit Eiter gefüllt, welcher in einzelnen Cavernen abgelagert erschien, die mit einander in Communication waren und so in die zuvor erwähnte Spalte zwischen den Gelenkhöckern mündeten, daher auf diesem Wege der Eiter aus der Markhöhle nach aussen gelangte. Das Parenchym des Oberschenkelknochens trug das Gepräge einer intensiven Entzündung. Der Knorpelüberzug zeigte keine krankhafte Veränderung, die Gelenkkapsel war verdickt, die Patella gesund. An der Tibia war die Epiphyse von der Apophyse abgelöst und diese letztere in die schwammige Substanz der ersteren wie hineingetrieben und eingekeilt. Diese Lostrennung der Epiphyse war ohne allen Zweifel durch die forcirte Extension bewirkt worden, was freilich schwerlich der Fall gewesen sein würde, wenn sie nicht durch den lange bestandenen Entzündungsprocess verändert gewesen wäre. Eine genaue Untersuchung der losgetrennten Epiphyse zeigte, dass hier eine Vereinigung durch Pseudarthrose begonnen hatte. Der Knorpel auf der Gelenkpartie der Tibia war atrophirt.

Die Untersuchung des am 4. Januar exarticulirten Oberschenkelknochenstumpfes ergab eine sehr ausgeprägte Ostitis und Periostitis. Im *Caput femoris* fand sich ausserdem centrale Sclerose, in dem übrigen Theile des Knochenstumpfes eine sehr auffallende peripherische Sclerose, in der Nähe des grossen Trochanter, zwischen dem Periost und dem Knochen, eine Eiterablagerung von vier Linien im Durchmesser, die sich einen Weg gegen das Gelenk hin gebahnt hatte. Das Periost war überall sehr verdickt, von speckartigem Aussehen, kurz so beschaffen, dass auf einen lange bestandenen Entzündungsprocess geschlossen werden musste. Die Knorpel des *Caput femoris* und des Acetabulums waren atrophirt. Das Ge-

sammtergebniss der anatomischen Untersuchung machte es wahrscheinlich, dass das Uebel als Ostitis und Periostitis an der Apophyse des *Os femoris* begonnen, und dass die Entzündung von hier aus sich erst später über die weichen und harten Theile des Kniegelenks und ebenso gegen das Hüftgelenk zu ausgedehnt hatte.

Als ich die Behandlung des Kranken übernahm, glaubte ich mit einer Necrose des Oberschenkelknochens zu thun zu haben, und der von mir gemachte Schnitt durch die Fistelöffnung in dem unteren Drittel des Unterschenkels geschah in der Erwartung, hier einen (in Berücksichtigung der langen Dauer des Leidens) beweglichen Sequester zu finden, durch dessen Entfernung eine Heilung erzielt werden könnte. Ich entdeckte keinen Knochenbrand, wohl aber Osteophyten, die zwar abgetragen wurden, aber in mir den Verdacht der Caries im Kniegelenke hervorriefen. Dieser Verdacht musste von Neuem auftauchen und wachsen, als nicht allzulange nach Gradrichtung der Extremität durch forcirte Extension von Neuem Abscessbildung mit Eiterentleerung nach aussen erfolgte und der untersuchende Finger auf rauhe und von Periost entblösste Knochenpartieen in der Nähe des Kniegelenkes gerieth. Die vermuthete Caries auf der einen Seite und das augenscheinliche Sinken der Kräfte auf der anderen Seite bestimmte mich zur Absetzung des Gliedes. Die nächste Zeit nach der Operation liess auf einen günstigen Erfolg hoffen, bald aber steigerte sich die Entzündung in dem Knochenstumpfe, von hier aus sich über die ihn umgebenden Weichtheile ausbreitend. Die Eiterung nahm zu, indess die Kräfte von Neuem sanken und der Zustand des Kranken ein solcher war, dass mir die Absetzung des Restes vom Oberschenkel um so mehr gerechtfertigt erschien, als ich darin die einzige Möglichkeit erkannte, durch Entfernung des Knochenstumpfes, von welchem das Leiden offenbar ausging, dem weiteren Umsichgreifen der Krankheit Grenzen zu setzen und den Patienten zu erhalten.

Gegenwärtig, wo mir die Ergebnisse der Autopsie vorliegen, gestaltet sich die Ansicht freilich anders. Die forcirte Gradrichtung des Gliedes wäre besser unterblieben, denn sie fachte die noch nicht erloschene Entzündung von Neuem an.

Bezüglich der Anwendung der forcirten Extension bei Kniecontracturen ist dieser Fall in mehrfacher Beziehung von Interesse, indem er einmal beweist, dass unter einer solchen, wenn auch graduell durchgeführten Streckung nicht allein Pseudostränge zerreißen, sondern auch eine Abtrennung der Epiphysen erfolgen kann, deren Heilung indessen erwartet werden darf, wie gleichfalls der vorliegende Fall zeigt.

Die Amputation in der Continuität des Oberschenkels konnte bei einem solchen kranken Zustande der festen und weichen Theile, wie ihn die anatomische Untersuchung später nachwies, kaum ein günstiges Resultat geben. Am ersten hätte man ein solches erwarten dürfen, wenn man gleich von vornherein zur Exarticulation geschritten wäre, für welche indessen bei der Aufnahme des Kranken und überhaupt in der ersten Zeit keine Indication gegeben war. Erst als die Eiterung überhandnahm, die Haut futteralartig abgelöst, die Muskeln durch die Eiterung aus ihren Verbindungen getrennt erschienen, die Kräfte des Kranken ungeachtet seiner gesunden Esslust und regelmässigen Verdauung immer mehr sanken, glaubte ich mit Lisfranc (*précis de médecine opérat. T. I. p. 624*) den Moment vor mir zu sehen, wo die totale Absetzung des Gliedes als das *ultimum refugium* und als das einzige Mittel gelte, dem Patienten das Leben zu erhalten.

Julius Roux in Cherbourg beschreibt einen ähnlichen Fall, wo er unter analogen Umständen die Exarticulation des Oberschenkels machte, die hier auch von keinem günstigen Erfolge gekrönt war*).

Der sechste Fall betrifft den 20 Jahre alten Schneidergesellen Carl Eckstein, an welchem viertelhalb Jahre früher die Resection des Hüftgelenkes wegen Caries gemacht worden war. Als zur Absetzung des ganzen Gliedes geschritten wurde, war der Patient dergestalt heruntergekommen, dass auf einen günstigen Erfolg kaum mehr gerechnet werden konnte. Auch starb dieser Operirte, dessen Krankengeschichte bei der Resection des Hüftgelenkes vollständig mitgetheilt ist, schon wenige Stunden nach der Operation.

7. Johannes Grein, 15 Jahre alt, Webersohn von Forbau im Landgerichtsbezirke Rehau, von bleicher Gesichtsfarbe, schwächlich und wenig entwickelt, mager und sehr gracilen Knochenbaues, glitt im November 1853 beim Herabsteigen

*) Gaz. médicale de Paris 1849, S. 500 und 523.

einer Treppe aus, und wäre unfehlbar gefallen, wenn er sich nicht mit der rechten Hand am Geländer festgehalten.

Unmittelbar darauf fühlte er keine Beschwerden und konnte recht gut herumgehen und stehen. Nach zwei Tagen wurde sein Gang hinkend, auch fühlte er beim Gehen heftige Schmerzen im rechten Kniegelenke. Hierzu gesellte sich Frost, dann Hitze, Fieber, mässiger Durst, Appetitmangel. Bald konnte er auf die rechte Extremität nicht mehr treten, und wenn er im Zimmer auf dem linken Fusse herumhüpfte, so bemerkte man, dass der Unterschenkel hin und her schwankte, indess es hiermit in Widerspruch erscheint, dass der Knabe die Extremität zu strecken und aufzuheben noch im Stande gewesen sein soll. Dies währte aber nur kurze Zeit, denn vierzehn Tage nach dem erlittenen Unfalle auf der Treppe war er unfähig, das Bett zu verlassen. Die Schmerzen steigerten sich, es entstand im oberen Drittel des Oberschenkels eine Geschwulst, die aufbrach und viel Eiter entleerte; der Knabe magerte sichtlich ab. Anfangs Januar wurde zum erstenmale ein Arzt berathen, der das Uebel für Caries hielt und Cataplasmen verordnete.

Um diese Zeit bildeten sich um das gleich Anfangs stark angeschwollene Knie Abscesse, die aufbrachen und viel Eiter entleerten, wodurch die Kräfte des Knaben schnell in noch höherem Grade aufgezehrt wurden. Am 6. März 1854 kam der Kranke in die hiesige Klinik.

Die leidende rechte untere Extremität bot eine eigenthümliche Abweichung von der gesundheitsgemässen Form und Beschaffenheit.

Es fand sich eine Contractur des Kniegelenks bei zwar nicht völlig aufgehobener, aber sehr geringer Beweglichkeit, in Folge welcher der Unterschenkel zum Oberschenkel in einem Winkel von ungefähr 130° stand. Dabei stand das Gelenkende des Femur nicht in Berührung mit dem Gelenkende der Tibia, indem das erstgenannte um zwei Zoll hervorragte, und das Gelenkende der Tibia noch mehr gegen die Apophyse des *Os femoris* gerichtet war. Ich schloss aus dieser Beschaffenheit auf eine Abtrennung der Epiphysen, und zwar in Hinblick auf einen analogen Fall, wo ich Gelegenheit gefunden, eine anatomische Untersuchung des Kniegelenks zu machen.

An der vorderen Partie des Knies und an der inneren Seite des Oberschenkels, anderthalb Zolle über dem Gelenke, waren zwei Fistelöffnungen, durch welche man mit der Sonde auf cariöse Knochenpartieen gelangte. Durch eine dritte Fistelöffnung auf der inneren Seite am oberen Drittel des Oberschenkels drang die

Sonde durch einen gewundenen Gang bis gegen den grossen Trochanter, so dass man also annehmen musste, dass der Krankheitsprocess sich nicht auf die Kniegelenkgegend beschränke, sondern sich über den ganzen Oberschenkelknochen bis zum grossen Trochanter und selbst bis zum Hüftgelenke ausdehne, um so mehr, als Bewegungen unter einem mässigen Fingerdrucke der Hüftgelenkgegend dem Knaben Schmerzen in der Tiefe verursachten.

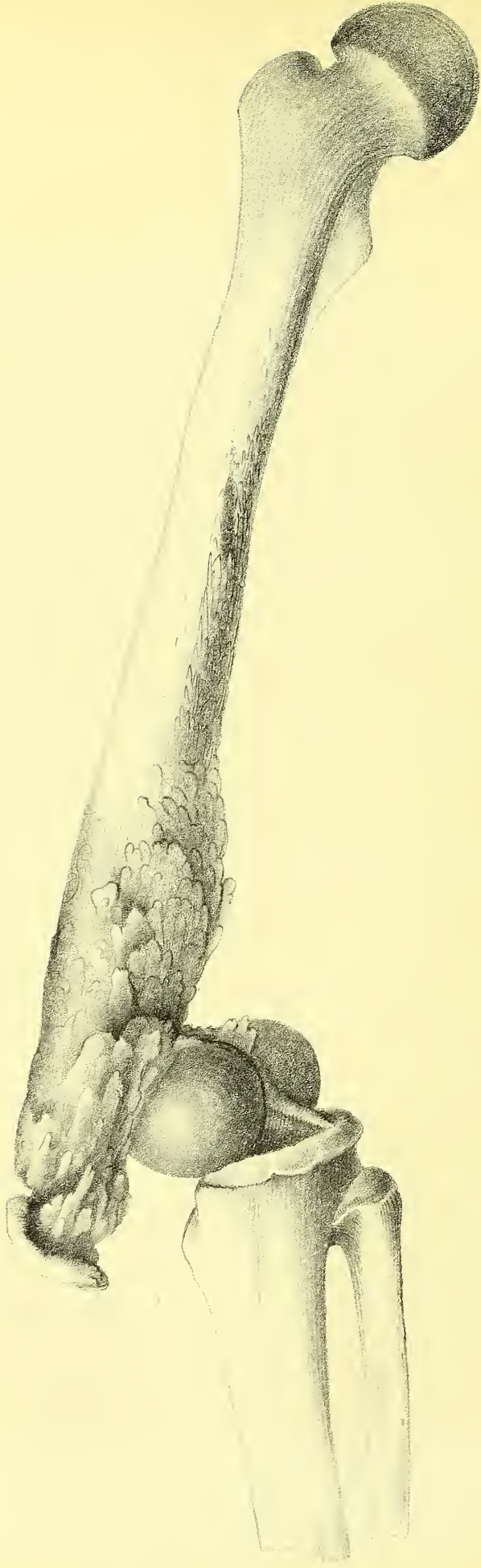Nach einer mehrtägigen Beobachtung des Kranken, während welcher Zeit bei einer nährenden, aber leicht verdaulichen Diät allgemeine Bäder und der Stockfischleberthraut angewendet wurden, entschloss ich mich für die Absetzung des Gliedes im Hüftgelenke, die ich am 16. März nach Scoutetten's Ovalairmethode, doch mit der Modification durchführte, dass ich die ersten Schnitte nur durch die Haut bis auf die Fascia führte, und an der inneren Seite des Oberschenkels, wo also die beiden Seitenschnitte durch einen Querschnitt zu einem gleichschenkeligen Dreiecke vereinigt wurden, die Haut einen guten Zoll weit ablöste, um dadurch die nach Beendigung der Operation sich weniger als die Haut retrahirenden Muskeln besser durch die Haut schützen zu können, und eine mehr genügende Vereinigung zu erzielen.

Die Operation wurde bei vollständiger Chloroformanästhesie schnell und ohne grossen Blutverlust durchgeführt, die Wunde nach Unterbindung von fünf Arterien durch zwanzig Nähte vereinigt. Der Knabe erhielt hierauf Fleischbrühe und einige Esslöffel Wein, musste sich aber erbrechen, was eine Nachwirkung der Chloroform-Inhalationen zu sein schien.

Die nächsten drei Nächte konnte der Operirte schlafen, beim Erwachen sich erquickert fühlend. Eine merkliche Reaction ward nicht wahrgenommen.

Am 19. März wurden die äusseren Verbandstücke erneuert und ein Drittel der Nähte weggenommen, am 20. März die übrigen Suturen beseitigt. Die Wunde war überall vereinigt, ausgenommen in einem Umfange von 1 Zoll gegenüber der Pfanne und an dem unteren Theile derselben, wo die Gefässligaturen sich befanden, die kurz abgeschnitten worden waren. Der mässig abgesonderte Eiter war von guter Beschaffenheit.

In diesem Zustande blieb der Knabe ziemlich unverändert bis zum 31. März, wobei nicht unbemerkt bleiben darf, dass seine Kräfte mit jedem Tage zunahmen und sein Aussehen sich sichtlich besserte. Am 24. Mai war die Operationswunde überall vernarbt, nur gegenüber dem Acetabulum waren noch zwei kleine, nicht in



die Tiefe gehende Fisteln, und der Operirte konnte mit Hülfe eines Stelzfusses und einer Krücke im Zimmer herumgehen, obwohl ihm dies ein unbehagliches Gefühl in dem Knie- und im Hüftgelenke der gesunden Seite hervorrief. Am 2. Juni verliess er geheilt das Clinicum.

Die anatomische Untersuchung des abgesetzten Gliedes zeigte die Weichtheile des Ober- und Unterschenkels, besonders in der Umgebung des Kniegelenks, im Zustande ödematöser Infiltration, an verschiedenen Stellen mit Eiter gefüllte Hohlgänge, die alle zu dem *Os femoris* gingen. Der Oberschenkelknochen war gegen das Knie in seinem spongiösen Theile gebrochen, und in der Art eine grosse Verschiebung eingetreten, dass das obere Bruchende des Oberschenkelbeins den unteren Rand der Patella berührte und mit diesem durch eine faserige Bandmasse zusammenhing. Diese Dislocation hatte auch den Unterschenkel aus seiner natürlichen Lage gebracht. Das untere Fragment des Oberschenkelbeins war theils durch ossificirendes, theils durch ein faseriges Zwischengewebe an die hintere und untere Partie des Oberschenkelknochens fest angeheftet und unbeweglich. Am oberen Bruchende fand sich unter dem Perioste eine Eiteransammlung; durch diese war das Periost im weiteren Umfange vom Knochen abgelöst, und dieser letzte an dieser Partie necrotisch.

Das Kapselligament des Kniegelenkes enthielt eine schmutzige, chocoladefarbige, dicke Flüssigkeit, offenbar die Folge einer Entzündung der sehr verdickten Gelenkkapsel; die Gelenkknorpel waren theilweise corrodirt und die Markräume in dem abgetrennten Theile des Femur und in dem spongiösen Theile der Tibia mit einer missfarbigen Jauche angefüllt.

Die untere Hälfte der Bruchfläche vom oberen Fragmente zeigte eine neu aufgelagerte compacte Knochenmasse und erschien dadurch unregelmässig und höckerig. An der oberen Hälfte der Bruchfläche waren auch Spuren von Entzündung im Periost und im Knochen selbst, namentlich Röthe, Auflockerung und eine peripherisch angelagerte Schichte feiner, netzartiger Knochennadeln. Der Schenkelhals war unter dem aufgelockerten und missfarbigen Perioste, und der Schenkelkopf unter dem ebenfalls in Bezug auf Farbe nicht ganz normalen Knorpelüberzuge erweicht und von einer schmutzig braunen breiigen Masse erfüllt. Die Knochensubstanz hatte in Folge dessen nicht ihre natürliche Festigkeit und konnte

leicht mit dem Messer eingeschnitten werden. Comprimirte man alsdann den Knochen, so quoll auf der Schnittfläche die zuvor erwähnte, schmutzig braune, breiige Masse hervor.

8. Johann Griessmayer, 18 Jahre alt, von Frauenaurach in Oberfranken, fiel vor 11 Jahren in's Wasser und wurde in Folge dessen von *Rheumatismus acutus vagus* heimgesucht, der sich besonders im linken Hüftgelenke concentrirte und hier, wie im linken Kniegelenke, Ankylose hervorrief, daher er nur mit Hülfe von Krücken noch gehen konnte. Traumatische Einwirkungen auf die Gegend des Hüftgelenkes riefen neue Entzündungen hervor, die, vernachlässigt, in Eiterung übergingen und Caries zur Folge hatten. Am 16. Mai 1854 wurde er in die hiesige Klinik gebracht. Er war blass, abgemagert, sein Puls klein und frequent, sein Kräftezustand gesunken, seine Verdauung gut, die Darmthätigkeit geregelt. An der äusseren und hinteren Partie der Hüftgelenkgegend fanden sich mehrere umfangreiche Narben von geheilten Fisteln, einen Zoll unter dem Poupartischen Bande eine grosse Fistelöffnung, aus welcher ein missfarbiger Eiter abfloss. Die eingeführte Sonde traf hier in der Richtung des kleinen Trochanters auf sehr umfangreiche Caries. Der grosse Trochanter stand einen Zoll höher, als der der gesunden Extremität, der Schenkelhals schien zerstört zu sein.

An Erhaltung des Gliedes war hier nicht zu denken, und gegen eine Resection des *Caput* und *Collum femoris* sprach der Umfang der Caries am Oberschenkelknochen, sowie auch der Umstand, dass selbst die Ränder der Gelenkpfanne im weiten Umkreise von Caries ergriffen waren.

Am 23. Mai machte ich die Exarticulation des Oberschenkels aus dem Hüftgelenke nach der Ovalairmethode, nachdem der Kranke in Chloroformschlaf versetzt worden war.

Es stellte sich heraus, dass der Gelenkkopf abgetrennt, der Schenkelhals und ein grosser Theil des grossen Rollhügels, sowie auch das Acetabulum mit seiner nächsten Umgebung von Caries ergriffen und zum Theil zerstört waren. Nach Entfernung des Gliedes wurde der Rest des Gelenkkopfes aus der Gelenkpfanne mittelst des Hohlmeissels herausgehoben und, soweit die Caries auf dem Darmbeine sich erstreckte, das *Ferrum candens* applicirt. Nach Unterbindung von sechs

spritzenden Arterien wurden die Wundränder durch acht Knopfnähte möglichst genau vereinigt, sodann mit einem Ceratlappen bedeckt und kalt fomentirt. Die Anästhesie währte noch fast eine Stunde nach beendigter Operation, die Pupillen waren sehr erweitert, und als der Operirte sich vollkommen bewusst geworden war, erstaunte er, sein Glied nicht mehr zu besitzen. Die ihm gereichte Fleischbrühe nebst Wein nahm er mit Behagen. Die Nacht verlief gut, er schlief anhaltend, und fühlte beim Erwachen sich zwar schwach, aber behaglich, der Puls war gehoben. Um 4 Uhr Nachmittags wurde die Respiration beklommen, und um 5½ Uhr, also 30 Stunden nach der Operation, erfolgte der Tod.

Die Leichenöffnung erwies allgemeine Anämie, übrigens alle Organe im normalen Zustande, Ankylose im rechten Oberschenkel- und im rechten Kniegelenke.

Das linke Kniegelenk war gleichfalls ankylosirt. Das Becken war schräg verengt, wie sonst wohl bei weiblichen Individuen hin und wieder wahrgenommen worden ist, die *Synchondrosis sacro-iliaca* auf beiden Seiten dergestalt gelockert, dass die Knochen sich hin- und herschieben liessen. Das linke Acetabulum und beinahe die ganze äussere Fläche des linken Darmbeines waren der Sitz einer nicht bloss oberflächlichen, sondern in die Tiefe gehenden Caries; der linke Schenkelkopf und der Schenkelhals waren von Caries zerstört, vom grossen Trochanter ungefähr noch der dritte Theil vorhanden, der Rest des grossen Rollhügels und der kleine Rollhügel vom Knochenfrass aufgezehrt.

Insofern aus den gemachten Mittheilungen hervorgeht, dass die Exarticulation des Oberschenkels aus dem Hüftgelenke, und die Amputation des Oberschenkels in der Continuität die gleiche Mortalität ergeben, so glaube ich befugt zu sein, die bisher so sehr gefürchtete Gefährlichkeit der erstgenannten Operation nicht unbedingt anzunehmen, von welcher man günstigere Resultate erwarten darf, wenn man sie nicht erst an Kranken, die schon *in extremis* sind, vornehmen will, wenn man sie nach richtigen Indicationen und unter Verhältnissen durchführt, wo überhaupt von einer Operation sich noch etwas Erspriessliches erwarten lässt, und wenn man eine Operationsmethode erwählt, welche wenigstens eine partielle directe Vereinigung der Wunde erwarten lässt.

Die *Amputatio in articulo pedis*

ist gewissermaassen eine Vereinigung der Amputation *in continuitate et in contiguitate*, denn die Fusswurzel wird aus ihrer Verbindung mit dem Unterschenkelknochen gelöst, und die Gelenkpartie der letzteren abgesägt.

Die Idee zu dieser Operation ist, wie ausser mir*) schon J. Paul**) bemerkt hat, weder zuerst von Baudens, noch von Syme, sondern von Michael Jäger***) ausgesprochen, der in einem Artikel über die *Exarticulatio pedis* sich in folgender Weise äussert:

„Ich halte das von Leveillé angegebene Verfahren für das beste, besonders wenn man nach Kluge's Vorschlag die Knöchel absägt. Man kann nicht bloss den hinteren Theil der Haut der Ferse mit der Achillessehne, sondern auch den sie bedeckenden Theil der Sohle zur Lappenbildung benutzen; die Achillessehne zieht die überflüssige Haut nach oben. Ich würde von dem hinteren Rande der Knöchel zwei Längenschnitte bis zur Sohle der Ferse herab schneiden, um den hinteren Lappen zu bezeichnen, und dann den schmalen, halbmondförmigen, oder länglich-viereckigen Dorsalhautstreifen in den unteren Lappen einheilen. Man erhält so einen gut geformten und bedeckten Stumpf, auf dem der Kranke so gut, wie auf seiner früheren Ferse auftreten kann.“

Handelt es sich um Beantwortung einer Prioritätsfrage, so könnte man demgemäss sie dahin erledigen, dass die *Amputatio in articulo pedis*, wie sie später durch Syme durchgeführt ward, das durch Michael Jäger modificirte Leveillé-Kluge'sche Verfahren für die *Exarticulatio pedis* ist.

Die verschiedenen, jetzt schon ziemlich zahlreichen Methoden für die Absetzung der Fusswurzel mit Resection der beiden Malleolarfortsätze lassen sich auf zwei zurückführen, je nachdem zur Bedeckung des Stumpfes die Weichtheile des Fussrückens oder der Fusssohle verwendet werden.

*) Deutsche Klinik 1851. N. 41. S. 439.

**) Günsburg's Zeitschr. 1. S. 81.

***) Handwörterb. der ges. Chirurgie und Augenheilkunde, herausg. von Walther, M. Jäger u. J. Raddius. B. I. S. 362.

Die Fersenhaut, sammt den die hintere und untere Partie des Calcaneus und Astragalus umgebenden Weichtheilen, ist ihrer Natur und Beschaffenheit nach bestimmt, die Last des Körpers zu tragen, und hieraus geht schon hervor, dass sie vor allem sich auch eignet, eine zweckmässige Bedeckung für den abgesägten Unterschenkelknochen zu geben. Von ihr ist am wenigsten zu befürchten, dass sie in Folge des Auftretens sich entzünden und excoriiren werde, was allerdings zu besorgen ist, wenn zur Bedeckung der Amputationsfläche die Weichtheile des Fussrückens erhalten müssen. Indessen lehrt aber auch die Erfahrung, dass die Fussrückenhaut, wenn sie die Last des Körpers zu tragen hat, nach und nach sich verdickt und ganz die Beschaffenheit der Fersenhaut annimmt, wie dies an Klumpfüssigen täglich wahrgenommen werden kann. Von sieben durch Baudens Operirten konnten sechs nach Jahren recht gut gehen, und die aus den Weichtheilen des Fussrückens gebildeten Bedeckungen hatten, ohne eine Entzündung und ohne eine Excoriation zu erfahren, recht wohl die Last des Körpers tragen können. Auch ist nicht zu verkennen, dass die Bildung eines kappenförmigen Lappens aus den Weichtheilen der Ferse für das Gelingen der Kur nicht ohne alle Bedenken ist. Wie alle nach hinten gebildeten Lappen, so hat dieser in noch höherem Grade durch seine eigene Schwere die Neigung, nach hinten zurück zu sinken, und so die Wundfläche zu verlassen, an die er sich anlehnen und mit der er eine Vereinigung eingehen soll. Es ist dies um so mehr der Fall, als solche Operirte meist in der Rückenlage verbleiben, und diese nur vorübergehend gegen eine Seitenlage vertauschen. Auch befördert ein solcher kappenförmiger Lappen in keiner Weise den Abfluss der Wundsecrete, sondern verhindert sie im Gegentheil, welche sich hier wie in einer Kloake anhäufen, und möglicher Weise selbst eine Perforation herbeiführen. Solche Misstände sind nicht zu besorgen, wenn aus den Weichtheilen des Fussrückens ein Lappen gewonnen ist; der Abfluss der Wundsecrete ist nicht gehindert, und der Lappen legt sich vermöge seiner eigenen Schwere an die Wundfläche sehr gut und sehr genau an, wodurch die schnelle Anheilung wesentlich begünstigt werden muss.

Auch bringen die anatomischen Verhältnisse eines aus den Weichtheilen des Fussrückens gebildeten Lappens es schon mit sich, dass er sich eher erhalte und besser eine Vereinigung eingehe, als der aus den Hackentheilen geschnittene, welcher nach den Erfahrungen Günther's, Pitha's u. s. w. brandig absterben kann, wodurch der Schutz für den Stumpf verloren geht und selbst eine weitere

Amputation nothwendig wird, wie unter andern auch mein erster Fall beweist. Dass übrigens auch ein aus den Weichtheilen des Fussrückens gebildeter Lappen absterben kann, lehrt mein neunter und mein eilfter Fall.

Die Erhaltung der aus den Fersenweichtheilen gebildeten Bedeckung ist bei dem Mangel an Blutgefässen immer mehr oder weniger problematisch, was auch J. Roux, Morel und Andere bestimmte, den Jäger-Syme'schen Schnitt zu modificiren, um so möglicher Weise die Blut zuführenden Gefässe für den Lappen zu conserviren.

So hat Julius Roux den Syme'schen Plantarlappen zu einem plantaren und inneren umgeformt, indem er den ersten Schnitt am äussersten Ende der äusseren Seite des Calcaneus beginnen lässt, und unter dem *Malleolus externus*, über den Rücken des Fusses, $4\frac{1}{2}$ Linien vor dem Tibio-Tarsalgelenke bis einige Linien vor dem inneren Knöchel fortführt, während der zweite Schnitt vom Ende des ersten ausgeht und über die *Planta pedis*, etwas schief hinter dem inneren Rande gegen den äusseren Rand hin verläuft, und also am Anfangspunkte des ersten endigt. Die Exarticulation wird in der Art vollbracht, dass man gleich von der äusseren Seite her stark in das Gelenk eindringt, worauf der Calcaneus leichter von den ihm fest anhängenden Weich- und Fetttheilen gelöst, dabei die *Arteria plantaris interna* und die *Art. tibialis postica* geschont werden, — von Wichtigkeit für die Erhaltung und die Ernährung des Lappens.

Morel's Verfahren ist wenig verschieden von dem eben beschriebenen, und unterscheidet sich von ihm nur durch die Art der Vereinigung des Rückenschnittes und des Plantarschnittes.

Zunächst wird ein Schnitt gemacht, der hinter dem äusseren Knöchel, $2\frac{1}{4}$ Linien vor der Achillessehne beginnt, längs dem äusseren Fussrande durch die *Planta pedis* bis zum inneren Fussrande verläuft, und fünfzehn Linien vor dem inneren Knöchel am *Tendo musculi tibialis antici* endigt. Der zweite Schnitt nimmt an dieser Stelle seinen Anfang, und, indem er mit dem vorigen einen Winkel von 115° bis 120° bildet, geht er quer über den Fussrücken und endigt im Anfangspunkte des ersten. Der Hauptzweck, der hier erzielt wird, ist die Erhaltung der Arterie für den Lappen.

Blandin bildet zwei seitliche Lappen, Jobert de Lamballe, Sédillot und Soupert beschränkten sich auf Bildung eines inneren seitlichen Lappens. Baudens (*gazette des hôpitaux* 1850. N. 15. S. 59) hat später ein neues, von seinem

früheren abweichendes Verfahren angegeben, und es ist nicht zu bezweifeln, dass die Zeit noch andere bringen wird. So geschehe hier Erwähnung einer kürzlich durch Oscar Heyfelder*) beschriebenen zweckmässigen Modification des Jäger-Syme'schen Verfahrens, welche er an einem Mädchen (Barbara Wagner aus Langenzenn) mit Erfolg durchführte. Nach diesem Verfahren beginnt der erste Schnitt einige Linien vor dem inneren Knöchel, steigt senkrecht zur Sohle hinab, läuft über diese in leichtem Bogen mit der Convexität nach vorn, und in schräger Richtung nach hinten und oben, so dass er in gleichem Verhältniss hinter dem äusseren Knöchel endigt, als er vor dem inneren Knöchel begonnen hat. Ein zweiter, vom Anfangspunkte des ersten ausgehender und an dessen Schlusspunkte endigender Schnitt beschreibt einen unregelmässig halbrunden Lappen auf dem Fussrücken, dessen grösste Convexität nicht der Mitte des Fussrückens entspricht, sondern mehr nach aussen zu liegen kommt.

Die Vortheile dieser Schnittführung sind, dass von dem Gebiete der *Arteria tibialis postica* mehr erhalten wird, dass der Eiterabfluss aus dem mehr nach hinten gelegenen äusseren Wundwinkel leichter möglich, die Fersenkappe nicht so tief ist, daher auch keine Eiterstagnation zu besorgen bleibt, dass die vereinigten Hautränder nicht auf den harten Knochenrand zu liegen kommen, daher auch die Heilung rascher erfolgt, dass die Schwere des Lappens die Heilung weniger hemmt.**)

Als eine Vervollkommnung der *Amputatio in articulo pedis* müssen wir die Pirogoff'sche Modification begrüssen, durch welche eine osteoplastische Verlängerung des Unterschenkels erzielt wird. Die Trennung der Weichtheile geschieht hier, wie bei der Jäger-Syme'schen Methode, aber das Fersenbein wird hier nicht ausgeschält, sondern in der Mitte senkrecht durchsägt, die vordere Hälfte desselben sammt dem Fussknochen fortgenommen und nach Absägung der Gelenkpartie der Unterschenkelknochen der erhaltene Theil des Fersenbeins an die Sägefläche der Unterschenkelknochen angelegt und angeheilt. Hieraus erwächst der Vortheil, dass der Ansatz der Achillessehne erhalten, der hintere Lappen nicht zu einer Kappe wird und eine Eiteransammlung begünstigt, dann, dass der Unter-

*) Deutsche Klinik 1854. N. 33. S. 370. Laudenbach, über die Amputation im Fussgelenke. Erlangen 1854.

***) Laudenbach a. W. S. 8.

schenkel um 1 bis 1½ Zoll an Länge gewinnt, für den Gebrauch des Gliedes kein unwesentlicher Gewinn. Die von Pirogoff und von Dietz in Nürnberg mit Erfolg durchgeführten Fälle sprechen zu Gunsten dieser Operation, die indessen voraussetzt, dass das Fersenbein gesund und zur Erhaltung geeignet sei, und insofern nicht überall die andern Verfahrungsweisen verdrängen kann.

Keine blinde Vorliebe für die eine oder für die andere Methode, sondern die Beschaffenheit des concreten Falles, namentlich der Zustand der Weichtheile, müssen bezüglich der zu wählenden Methode maassgebend sein. Obwohl ich bisher ausschliesslich entweder nach der Jäger-Syme'schen oder nach der älteren Baudens'schen Methode die Operation durchgeführt habe, so würde ich doch keinen Anstand nehmen, auch eine andere zu adoptiren, sobald sie mir in einem gegebenen Falle reelle Vortheile verspricht. Die operative Heilmittellehre fordert, dass man zu individualisiren verstehe. Umfang und Form einer Wunde nöthigen nur zu oft, selbst die erprobteste Operationsmethode gegen eine andere zu vertauschen. Vor allem ist der Militärarzt nicht selten in dem Falle, von dem zu abstrahiren, was er aus der Schule mitgebracht, ja er wird *nolens volens* selbst erfinden müssen, wenn er nicht hülflos erscheinen will.

Die von mir beobachteten Fälle sind:

1. *Amputatio in articulo pedis* nach Jäger und Syme an einem 22 Jahre alten Müllergesellen, wegen Brand der weichen Bedeckungen der Fusswurzel in Folge starker Quetschung und Zerreissung der weichen Theile mit Fractur einzelner Knochen, am 9. Tage nach der Verletzung; brandiges Absterben des Hackenlappens, daher *Amputatio cruris* im oberen Drittel des Gliedes nach eilf Tagen; Heilung nach 5 Wochen.

2. Dieselbe Operation an einem 32 Jahre alten Schuhmachergesellen wegen Caries des Fussgelenkes in Folge vernachlässigter Distorsion, Anheftung der Sohlenkappe durch sieben Knopfnähte; Heilung nach zehn Wochen.

3. Dieselbe Operation an einem 12 Jahre alten, in der Entwicklung zurückgebliebenen scrophulösen Knaben wegen Caries der Fusswurzelknochen der linken unteren Extremität, Fixirung der Sohlenkappe durch fünf Knopfnähte; Heilung nach drei Monaten. Zwei Jahre nach der Operation war der Knabe nicht

unbedeutend grösser geworden, der Unterschenkel, an dem die Amputation gemacht wurde, auffallend im Vergleich zu dem andern in der Entwicklung zurückgeblieben, die Musculatur sehr schlaff. Der Knabe trat zwar beim Gehen mit dem Amputationsstumpfe auf, aber um gehen zu können, bedurfte es einer besonderen Einrichtung für die Fussbedeckung, um die $3\frac{1}{2}$ Zoll betragende Ungleichheit zum anderen Unterschenkel auszugleichen. Die hier gemachte Erfahrung mag nicht unbeachtet bleiben, sobald es sich von dieser Operation bei einem noch nicht völlig ausgewachsenen Individuum handelt.

4. Amputation im Fussgelenke nach Jäger-Syme an einer 25 Jahre alten Frau wegen Caries; Anheftung der Hackenkappe durch fünf Nähte. Heilung nach 14 Tagen. Nach einem Jahre war ihr Gang frei, sicher, nicht hinkend, die Wade des operirten Gliedes etwas weniger kräftig, als die andere. Sechs Monate später entstand unter Störungen der Menses ein Menstrualgeschwür auf der Mitte des amputirten Unterschenkels, welches nach Herstellung des Monatsflusses auf natürlichem Wege nach einem halben Jahre heilte.

5. Amputation im Fussgelenke nach Jäger-Syme an einem 48 Jahre alten Tagelöhner wegen Caries der Fusswurzelknochen; Anheftung des Hackenlappens durch 15 Nähte nach Unterbindung von drei Arterien, Entwicklung eines *Phlegmone diffusum* am Unterschenkel, welches Spaltung der Haut an mehreren Stellen nöthig machte. Heilung nach 79 Tagen; freier, wenig hinkender Gang mit Hülfe eines Schnürstrumpfes, der unten in ein kleines, mit Pferdehaaren gepolstertes Kissen ausgeht.

6. Amputation im Fussgelenke nach Jäger-Syme an einem 40 Jahre alten Drechsler wegen Caries der Fuss- und Mittelfussknochen. Unterbindung dreier Arterien, Anheftung des Hackenlappens durch zehn Knopfnähte, Heilung nach 30 Tagen, ungehinderter, nicht hinkender Gang.

7. Amputation im Fussgelenke nach derselben Methode an einer 70jährigen Frau wegen Caries der Fusswurzelknochen, und unverzügliche Amputation des Unterschenkels im oberen Drittel des Gliedes, als die unteren Partieen der Tibia und Fibula in einem kranken, von Beinfrass ergriffenen Zustande angetroffen wurden.

8. Amputation im Fussgelenke nach Baudens nach vorhergegangener Exstirpation des würfelförmigen Beines und partieller Resection des Fersenbeines wegen Caries, an einer 34 Jahre alten Frau, Unterbindung von vier Arterien, Anheftung des Lappens durch sieben Knopfnähte, Vernarbung der Operationswunde nach 20 Tagen, vier Wochen später Bildung eines Menstrualgeschwürs am Amputationsstumpfe, Tod an Tuberculose nach 19 Monaten.

9. Amputation im Fussgelenke nach Baudens wegen Caries des Fersenbeins, an einer 57 Jahre alten Bäuerin, Unterbindung einer Arterie und Fixirung des Lappens durch sechs Knopfnähte, brandiges Absterben des Lappens nach 8 Tagen, Bildung mehrerer Abscesse an verschiedenen Körperpartieen, Ascites und Tod nach drei Monaten.

10. Amputation im Fussgelenke nach Baudens wegen Caries der Fusswurzelknochen an einem 28 Jahre alten Maurergesellen, mit Entartung der Weichtheile am Hacken, Anheftung des Lappens durch acht Knopfnähte nach Unterbindung von fünf Arterien, Heilung nach 54 Tagen. Der Operirte vertrug das Gehen und Stehen sehr gut vermittelt eines mit einem Pferdehaarkissen versehenen Schnürstrumpfes.

11. Amputation im Fussgelenke nach Baudens wegen Caries des Astragalus und Calcaneus, an einem 52 Jahre alten Manne, Namens Lölius, der viel an Podagra gelitten und eine *Distorsio pedis* vor einem Jahre erfahren; Anheftung des Lappens mittelst 13 Serrefines nach Unterbindung zweier Arterien, Entfernung von 5 Serrefines nach neun, und der übrigen nach 20 und 28 Stunden. Sechs Tage war das Befinden des Operirten trefflich, dann löste sich der zum grossen Theile angeheilte Lappen, er wurde brandig, das Secret der Wunde jauchig, die Kräfte sanken, daher zur Erhaltung des Kranken die *Amputatio cruris* nöthig erschien, die mittelst des Flageoletschnittes einen Monat nach der ersten Operation durchgeführt ward. Der Operirte starb nach vierzehn Tagen an acuter Lungentuberculose.

Wenn die Weichtheile der Ferse in einem gesunden Zustande sich befanden, so dass sie eine schützende Decke für den Stumpf versprachen und Anheilung er-

warten liessen, so habe ich dem Jäger-Syme'schen Verfahren den Vorzug gegeben. Waren sie dagegen durch Eitergänge minirt, und überhaupt von keiner gesundheitsgemässen Beschaffenheit, so zog ich die Bildung der Decke für den Stumpf aus den Weichtheilen des Fussrückens vor. Die Beschaffenheit der Weichtheile allein soll maassgebend sein, ob zur Deckung des Stumpfes die Weichtheile der Ferse oder des Fussrückens, oder beider benutzt werden sollen.

Von den eilf Fällen forderten drei eine spätere Unterschenkelamputation. Eine Operirte starb neunzehn Monate nach der Ablösung des Fusses im Fussgelenke an Tuberculose, nachdem die Wunde geheilt und das Gehen möglich geworden war. Eine andere Frau starb nach erfolgtem brandigen Absterben des Lappens drei Monate darauf an allgemeiner Wassersucht. In diesen zwei Fällen wird man nicht die Wahl dieser Operation als die Ursache der den Tod herbeiführenden Krankheit bezeichnen können. Die übrigen Operirten konnten mit dem Stumpfe auftreten und vertrugen das Gehen und Stehen sehr gut, sobald der Stumpf durch ein zweckmässig gearbeitetes Pferdehaarkissen geschützt war, welches das Ende eines elastischen Schnürstrumpfes bildete. Dieser Vorrichtung gebe ich jetzt den Vorzug vor dem früher durch mich empfohlenen Schnürstiefel, dessen Fuss mit Pantoffelholz ausgefüllt war.

Mir ist nur ein Fall bekannt, wo ein *in articulo pedis* Operirter an Pyämie zu Grunde ging, während die Eiterinfection doch ziemlich häufig nach Absetzung des Unterschenkels beobachtet wird, ein Umstand, der ebenfalls sehr zu Gunsten der Ablösung im Fussgelenke spricht. Dagegen wollen wir nicht unbeachtet lassen, dass die vollständige Vernarbung und Heilung nach derselben gewöhnlich langsam erfolgt, dass wohl Fisteln zurückbleiben, welche erst nach längerer Zeit sich zu schliessen pflegen, und welche gern dann entstehen, wenn die Operirten das Glied zu früh anstrengten und zu früh und zu anhaltend darauf gingen. Die harten und weichen Theile entzündeten sich dann von Neuem und werden dann oft in so hohem Grade schmerzhaft, dass die Operirten lange nicht auftreten können und längere Zeit das Lager hüten müssen. Darum stimme ich mit Verneuil, dass man dem Operirten das Gehen auf dem Stumpfe nicht zu bald und erst dann gestatte, nachdem die harten und weichen Theile des Stumpfes eine vollständige Metamorphose erfahren haben, mit welcher die Disposition zu einer Entzündung verschwunden.

Aber auch jetzt wird es noch rätlich sein, langsam und mit Vorsicht den Stumpf daran zu gewöhnen, die Last des Körpers zu tragen.

Da durch die *Amputatio in articulo pedis* eine geringe Verkürzung des Gliedes entsteht, und ein zum Gehen und Stehen sehr tauglicher Stumpf gewonnen wird, da überdies nach den bisherigen Erfahrungen die Resultate der Operation auch insofern sehr zu ihren Gunsten sprechen, dass das Brandigwerden des Lappens im Ganzen selten erfolgt, so darf diese Operation als eine Bereicherung angesehen werden, welche, wie B. Beck (a. W. S. 335) richtig bemerkt, die in ihren Resultaten so zweifelhafte Resection des Fussgelenkes überflüssig macht, oder wenigstens sehr in den Hintergrund drängt. Bei noch nicht ausgewachsenen Personen, besonders aber bei Kindern, ist ein bleibender Gebrauch des Amputationsstumpfes problematisch, da die ihrer Epiphysen beraubten Knochen nicht dem allgemeinen Wachstume folgen, und da auch die Weichtheile des Unterschenkels in der Entwicklung zurückbleiben, wie mein dritter Fall beweist.

Mein Verfahren bei Auslösung der Fusswurzel unter Bildung eines Lappens aus den Weichtheilen des Hackens weicht insofern von dem Syme'schen ab, als ich die Ablösung der Weichtheile von dem Fusswurzelknochen nicht von dem Plantarschnitte aus mache und erst, nachdem dies geschehen ist, zur Exarticulation schreite, sondern indem ich mit dieser nach Anlegung der Plantarschnitte beginne und dann erst an die Ablösung der Weichtheile vom Knochen schreite. Bei diesem Verfahren gelangt man leichter und schneller zum Ziele, was auch an Lebenden besser, als an der Leiche gelingt, wie gewiss jeder zugeben wird, der diese Operation nicht allein auf dem anatomischen Theater, sondern auch mehr als einmal an Lebenden durchzuführen genöthigt war.

Die *Exarticulatio pedis in tarso*

habe ich nach der Chopart-v. Walther'schen Methode an einem 35 Jahre alten Manne und nach der Lisfranc'schen Methode an einer 30 Jahre alten Frau, in beiden Fällen wegen Caries, gemacht. Bei dem ersten dieser Operirten erfolgte die Heilung nach neun Wochen, bei der zweiten nach sechs Wochen; beide konnten recht wohl auftreten und behielten keinen hinkenden Gang.

So beachtungswerth auch die von Lisfranc aufgestellten Anhaltspunkte sind, um bei dieser Operation das Gelenk zwischen Astragalus und Calcaneus einerseits und zwischen dem *Os naviculare* und dem *Os cuboideum* andererseits sicher zu treffen, wenn man seine Methode für die Operation wählt, so bekenne ich doch, dass ich der älteren Chopart-v. Walther'schen den Vorzug deshalb gebe, weil man nach dieser das Gelenk nicht wohl verfehlen kann, und weil die Narbe nicht an die obere, sondern an die vordere Partie des Stumpfes zu liegen kommt, wo sie viel weniger Reizungen ausgesetzt ist.

Es gilt übrigens auch bezüglich dieser Operation, was ich in Bezug auf die *Amputatio in articulo pedis* gesagt habe, dass der concrete Fall, namentlich die Beschaffenheit der Weichtheile, den Wundarzt nöthigen kann, von einer gangbaren Methode zu abstrahiren und eine neue unter Berücksichtigung der obschwebenden Verhältnisse zu schaffen. Auf solche Weise entstanden die Methoden von Sédillot, Baudens und Poullain; denn nicht immer sind die Weichtheile der *Planta pedis* in einem Zustande, dass man hier eine genügende Decke für die Wunde gewinnen kann. Sédillot bildet einen mehr inneren als unteren Lappen, nach einer Methode, die wohl geübt sein will, wenn der Lappen nicht missrathen soll.

Poullain dagegen bildete zwei halbmondförmige seitliche Lappen durch zwei elliptische Schnitte, welche beide auf dem Rücken des Fusses vor dem Höcker des Astragalus beginnen, und dem Anfangspunkte dieses Schnittes entsprechend auf der *Planta pedis* endigen. Die so bezeichneten Lappen werden bis zu dem Gelenke zwischen Astragalus und *Os naviculare* einerseits, und zwischen Calcaneus und Würfelbeine andererseits abgelöst, worauf erst die Gelenkverbindung gelöst wird. Nach den Resultaten, die ich an der Leiche von dieser Methode gewonnen, verdient sie alle Beachtung, welche Ansicht auch Pétrequin bezüglich derselben theilt.

Baudens verwirft zu unbedingt die Bildung eines Lappens aus der Fusssohle, er bildet ihn immer aus den Weichtheilen des Fusrückens und giebt ihm eine halbmondförmige Gestalt.

Die Exarticulation sämmtlicher Mittelfussknochen

wurde von mir nach dem Lisfranc'schen Verfahren unter secundärer Bildung des Lappens aus den Weichtheilen der Fusssohle und mit der Modification, dass ich den hervorspringenden Gelenktheil vom ersten Keilbeine absägte, an einem 17jährigen Bauerburschen gemacht. Die Heilung erfolgte nach 39 Tagen, und der Operirte konnte ohne Beschwerden gehen.

Wenn die Gelenkenden der vier letzten *Ossa metatarsi* gesund sind, so lässt sich eine Operation durchführen, die theilweise Exarticulation, theilweise Amputation ist. Nach Trennung der Weichtheile auf dem Rücken des Fusses wird nur die obere Gelenkverbindung des ersten Mittelfussknochens gelöst, sodann setzt man eine Säge auf und durchsägt die vier *Ossa metatarsi* einige Linien unter der Articulation mit dem Tarsalknochen.

Je mehr man die organische Substanz bei Absetzungen von Gliedmassen, besonders aber bei Amputationen in der Fusswurzel, schonen kann, und je weniger man davon fortzunehmen genöthigt ist, desto erspriesslicher ist dies für den Gebrauch des Gliedes, und insofern verdient das eben angedeutete, von Baudens schon angeregte Verfahren Beachtung, welches man übrigens nur selten anzuwenden Gelegenheit finden dürfte.

Die Absetzung der Handwurzel

unter Bildung eines unteren Lappens geschah wegen einer Verletzung durch eine Spinmaschine an einem jungen, wenig kräftigen Mädchen. Die Heilung war binnen drei Wochen vollständig erfolgt.

Die Absetzung des zweiten, dritten, vierten und fünften Fingers

nebst Resection des fünften *Os metacarpi* machte ich an einem 21 Jahre alten Bauermädchen wegen Enchondrome, die, auswärts durch einen Aftersarzt misshan-

delt, in Geschwürflächen verwandelt worden war. Die Heilung erfolgte binnen zweiunddreissig Tagen.

Die Absetzung ganzer Finger

durch Auslösung aus dem Gelenke geschah 19mal, die Ablösung einzelner Fingerglieder 9mal; die Heilung trat zwischen 8 und 18 Tagen ein.

Die Absetzung der Zehen,

darunter viermal mit Resection eines *Os metatarsi*, führte mit Ausnahme eines Falles binnen 14 bis 24 Tagen zur Heilung.

Der schon von Botalli aufgestellte Satz: „*Amputatio eo minus est periculosa, quo magis a principalibus partibus distat*“, findet in unsern Beobachtungen insofern eine Bestätigung, als die Absetzungen der Finger, Zehen, einzelner Partien des Tarsus und der ganzen Fusswurzel sehr günstige Resultate gegeben haben, und insofern bin ich auch geneigt, der Amputation unmittelbar über dem Malleolis das Wort zu reden, um so mehr, als hier sehr wenig Weichtheile durchschnitten werden, daher eine verhältnissmässig kleine Wundfläche entsteht, welche zu einer schnellen, selbst unmittelbaren Vereinigung geeignet ist. Die bisher in Gebrauch gezogenen künstlichen Füsse haben bei den nach der Susmalleolaire-Methode Amputirten nicht immer ganz entsprochen, dennoch berichtet Lisfranc von einer Dame, die, unmittelbar über den Knöcheln amputirt, mit Hülfe einer solchen Vorrichtung alle Bälle besuchte und in einer Weise tanzte, dass man ihr den fehlenden Fuss nicht angemerkt habe.

Aber auch angenommen, ein nach der Susmalleolaire-Methode Amputirter kann durch keine Maschine den Defect ersetzen und cachiren, daher er sich eines

Stelzfusses später bedienen muss, so ist doch gewiss der Grund ein wenig stichhaltiger, deshalb im oberen Drittel das Glied abzusetzen, weil ein zu langer Stumpf auf einem Stelzfusse unbequem und entstellender sei, und ich stimme daher gern mit Baudens überein, *que la longueur du moignon n'est qu'une affaire de coquetterie*, die um so weniger in die Wagschale fällt, wenn man die Erfolge der Operation hier mit sprechen lässt.

Meine Erfolge bei der Exarticulation des Oberschenkels aus dem Hüftgelenke widersprechen gewissermaassen dem Satz, dass, je näher am Rumpfe amputirt werde, desto ungünstiger die Erfolge seien, wenigstens wenn man diese mit den von mir erhaltenen Resultaten der Oberschenkelamputationen *in continuitate* vergleicht, denen ich überhaupt *quoad prognosin* keinen Vorzug vor den Exarticulationen nach den hier mitgetheilten Thatsachen einräumen kann.

Die Behandlung der Amputationswunde.

Im Allgemeinen möchten gegenwärtig die Ansichten der Wundärzte in dem Punkte übereinstimmen, dass so viel als immer möglich eine rasche Vereinigung der Amputationswunde erstrebt werde. Eine directe Vereinigung und eine Heilung *per primam intentionem* im ganzen Umfange einer Amputationswunde wird aber immer ein *pium desiderium* bleiben, da die anatomischen und physiologischen Verhältnisse an und für sich schon es unmöglich machen. Wenn nun aber auch nur eine verhältnissmässig nicht grosse Partie einer Amputationswunde ohne Eiterung zur Heilung gelangt, so muss doch unser Streben dahin gehen, durch die örtliche und durch die allgemeine Behandlung sie zu unterstützen, und da drängt sich die Frage auf, wie dies am ersten und sichersten erreicht werden kann. Dass das früher in Frankreich so beliebte Ausfüllen der Amputationswunden mit Charpie in jeder Beziehung als verwerflich bezeichnet werden muss, ist jetzt allgemein anerkannt. Im Gegentheil ist das Bestreben, die Wundflächen mit einander in genauesten Contact zu setzen und darin zu erhalten, allgemein, aber vollkommen erreicht wird es weder durch die Klebplaster, noch durch Suturen, noch durch die Application der Serrefines, welcher ich mich jetzt fast ausschliesslich bediene und denen ich ganz entschieden das Wort rede.

Die Klebplaster erfüllen den Zweck der Vereinigung am wenigsten, die Suturen halten die Wundränder im weiteren Umfange in Contact mit einander, aber sie sind neue Wundreize, die man möglichst vermeiden sollte. Entsteht überdies eine Nachblutung, welche die Abnahme des Verbandes nöthig macht und natürlich die spätere Anwendung eines neuen Verbandes fordert, so kann eine heftige Reizung der Wundflächen nicht vermieden werden. Manche dieser Uebelstände sind nicht zu besorgen, wenn man die Wundränder mittelst der Vidal'schen Serrefines mit einander in Contact erhält. Die Vereinigung der Wundränder ist eine möglichst genaue; treten Nachblutungen oder andere Umstände ein, welche eine sorgfältige Untersuchung der ganzen Wundfläche fordern, so werden die Serrefines entfernt und nach stattgehabter Untersuchung, erreichter Blutstillung u. s. w. wieder angelegt. Die Anwesenheit der Serrefines während 12 bis 24 Stunden leistet so viel und selbst mehr, als die blutigen Nähte während drei und vier Tagen. Sollen die Serrefines die Vereinigung der Wundränder herbeiführen und kein brandiges Absterben derselben zur Folge haben, so ist es Hauptbedingung, dass die Wundränder dabei nicht gezerrt und gespannt werden. Sowie eine Spannung oder Reizung sich ausspricht, müssen die Serrefines weggenommen oder wenigstens translocirt werden. Durch eine wiederholte Translocation kann es möglich gemacht werden, dass ungeachtet einer vieltägigen Anwendung dieser Silberdrahtklammern die Wundränder vor Gangränescenz bewahrt bleiben. Dabei haben sie den grossen Vorzug, dass ihre Application leicht, schnell und von keinem Schmerze begleitet ist, dass sie jeden weiteren Verband überflüssig machen, dass sie die örtliche Anwendung der Kälte und anderer Mittel recht wohl zulassen und dass die Wunde stets unter den Augen des Wundarztes bleibt, indem unter Entfernung der einen oder andern Serrefine jede Partie derselben den Blicken zugänglich gemacht werden kann. Wenn daher die Serrefines auch nicht alle Requisite besitzen, um eine gegenseitige Berührung der Wundfläche in ihrem ganzen Umfange zu bewirken, so stellen sich doch unbezweifelt so manche Vorzüge vor den übrigen Verbandmitteln heraus, dass ihre Anwendung allgemein empfohlen zu werden verdient. Je mehr mit Hülfe derselben eine directe Vereinigung einer grösseren Wundpartie gelingt, desto eher dürfen wir uns der Hoffnung hingeben, dass keine Pyämie oder sonst ein unangenehmer Zufall die Genesung störe oder vernichte.

Die örtliche Anwendung der Kälte auf den Amputationsstumpf halte ich nicht unbedingt für nöthig, aber wenn Schmerzen und andere Zeichen einer heftigern

Wundentzündung hervortreten, so sind kalte Ueberschläge gewiss angezeigt, und ihre Application kann recht wohl neben den Serrefines statthaben. Nach eingetretener Eiterung kann der abgesonderte Eiter nicht häufig und sorgfältig genug entfernt werden, was am sichersten durch Anspritzen von lauwarmem Wasser geschieht. Salben und Charpiemassen sind aus meiner Praxis verbannt; nur um den Druck des abgesägten Knochenstumpfes zu vermeiden oder zu mindern, wird äusserlich zuweilen Charpie oder Baumwolle aufgelegt, die aber ausser aller Berührung mit der durch einen Ceratlappen geschützten Wunde bleibt.

Einen reellen Nutzen von der Anlegung einer Expulsivbinde um den Amputationsstumpf nach dem Zirkelschnitte habe ich nicht wahrnehmen können, daher ich von ihr abstrahire. Das Regimen, die Diät und die Nachbehandlung muss so eingerichtet sein, dass einer heftigen traumatischen Entzündung vorgebeugt werde. So grossen Werth ich auf eine entsprechende Nachbehandlung aber auch lege, so bezweifle ich doch, dass diese allein die günstigen Resultate sichert, welche z. B. Chelius in seiner klinischen Praxis erhielt, der von 202 meist mittelst des Zirkelschnittes Amputirten nur 23 (also nur 11 pCt.) verlor. Ihm starben aus dieser Zahl von 88 im Unterschenkel Amputirten nur 8 (also 8 pCt.), von 83 im Oberschenkel Amputirten 12 (also 14 pCt.), von 14 Amputirten des Oberarms 2 (also 14 pCt.), von 17 Amputirten des Vorderarms 1 (also 5 pCt.)*) Dies ist ein Ergebniss, das um so mehr Anerkennung verdient, als kaum ein anderer Wundarzt Aehnliches aufzuweisen haben dürfte, selbst Sédillot nicht, der in Frankreich als der am meisten vom Glück begünstigte Operateur angesehen wird, und in Bezug auf Eleganz im Operiren, sowie auf Sicherheit, *instar omnes* genannt zu werden verdient. Einrichtung und Salubrität des Hospitals, von Chelius mit Recht hoch angeschlagen, entscheiden zwar viel in der Wagschaale, aber wir sehen doch auch in neuen, allen Anforderungen der Medicinalpolizei entsprechenden Krankenhäusern oft dasselbe Verhältniss der Genesenen und Gestorbenen, wie in jenen Krankenanstalten, denen das nicht nachgerühmt werden kann. Das letzte Wort bleibt hier noch ungesprochen.

*) Handbuch der Chirurgie. Siebente Aufl. B. II. S. 820.

Ueber das *Delirium nervosum* nach Operationen und Verwundungen.

Dupuytren *) hat zuerst auf diesen Zustand aufmerksam gemacht, in welchen Operirte und Verwundete kürzere oder längere Zeit nach einer überstandenen Operation oder nach einer erlittenen Verletzung zuweilen verfallen. Sie fangen zu deliriren an, während in den Circulationswegen so wenig, als in irgend einem anderen Systeme oder Organe sich eine sichtliche Störung ausspricht. Es ist dies eine sehr ungünstige Erscheinung, welche in den meisten Fällen einen tödtlichen Ausgang herbeiführt, wohl bedingt durch eine Lähmung der Centraltheile des Nervensystems. Die Leichenöffnungen geben hier keinen Aufschluss, und in den wenigsten chirurgischen Schriften wird diesem Zustande eine gebührende Aufmerksamkeit gewidmet.

Eine gewisse Analogie zwischen dem *Delirium nervosum* und dem *Delirium tremens* besteht, und wurde schon von Dupuytren **) in Bezug auf die Manifestation beider Zustände, wie in Bezug auf die Behandlung insofern zugegeben, als er vom Mohnsafte in Klystieren günstige Wirkungen beobachtete. Aber während der Säuerwahnsinn bei Personen wahrgenommen wird, die durch einen lange Zeit fortgetriebenen Missbrauch alkoholisirter Getränke physisch und moralisch depravirt sind, ergreift das nervöse Delirium dagegen solche Individuen, welche den spirituösen Getränken niemals ergeben waren, aber auch niemals eine grosse moralische Kraft bethätigten, und eher einen gewissen Grad von Kleinmüthigkeit zeigten, mithin solche, welche nie das besaßen, was die anderen durch Excesse in *Spirituosis* eingebüsst haben. Darin sind *Delirium nervosum* und *Delirium tremens* sich ähnlich, dass das eine und das andere entstehen kann, wo eine nervöse Hyperästhesie durch keine kräftige psychische Reaction gewissermaassen neutralisirt wird.

Dupuytren beobachtete das *Delirium traumaticum* bei einem 25 Jahre alten Manne mit nervös-lymphatischer Constitution und mit einem Minimum von moralischer

*) Annuaire médico-chirurgical des hôpitaux de 1819.

Leçons orales de clinique chirurgicale, faites à l'hôtel-Dieu etc. Paris 1839. T. II. p. 223—237.

**) Leçons orales p. 236.

Kraft, welcher nach überstandener Castration, von der Furcht einer Verblutung gequält, nach 24 Stunden in Delirium verfiel, und durch sechs Tropfen Mohnsafttinctur in einem Klystier hergestellt wurde;

bei einem 26 Jahre alten Maurer mit vorwaltendem sanguinischen Temperamente, in Folge eines Rippenbruches durch einen Sturz, am dritten Tage nach der Verletzung, der gleichfalls unter dieser Behandlung genas;

bei einem 32 Jahre alten Soldaten mit nervös-biliösem Temperamente, nach einem Selbstmordversuche durch Halsabschneiden, am zweiten Tage, mit Ausgang in Genesung nach Gebrauch des Opiums;

bei einem 35 Jahre alten Manne nach dem Versuche, durch sieben Scheerenstiche seinem Leben ein Ende zu machen, der auch durch das Opium erhalten wurde;

bei einer 61 Jahre alten Frau am fünfzehnten Tage nach der Keratonyxis des grauen Staars, die unter der Anwendung des Mohnsaftes genas;

bei einem 53 Jahre alten Manne am vierten Tage nach einem Bruche der Fibula und des *Malleolus internus*;

bei einem sehr muthlosen Manne am dritten Tage nach einem complicirten Splitterbruche des Unterschenkels, wo der Tod nach 24 Stunden erfolgte und die Section nichts vom Normalen Abweichendes ausser der Verletzung auffinden liess.

Ich beobachtete das *Delirium traumaticum* in folgenden Fällen:

1. J. G. B., 71 Jahre alt, ein rüstiger und kräftiger Greis, niemals von einer bedeutenden Krankheit heimgesucht und niemals weingeistigen Getränken zugethan, seit einem Jahre an Krebs des männlichen Gliedes leidend, unterzog sich im Chloroformschlafe der *Amputatio penis*, die er lange zurückgewiesen, dann aber eifrig, fast stürmisch verlangte. Sechs Tage nach der Operation zeigte er sich plötzlich sehr aufgereggt und unruhig, indess weder die Hautwärme erhöht, noch der Puls gereizt, noch sonst ein Zeichen von Fieberreaction vorhanden war. Am siebenten Tage war der Mann aufgereggt heiter, sein Blick animirt, seine Stimme coupirt, seine Bewegungen waren hastig, sein Puls mässig frequent, keine Esslust, Se- und Excretionen geregelt. Am Abend glaubte er sich von fremden Personen umstellt, an einem weit entfernten Orte, und die Nacht verlief schlaflos. Am nächsten Morgen Verwechslung der Lokalitäten, der Personen, der Ideen; der Kranke war unausgesetzt mit dem früher von ihm betriebenen, aber seit einem

Decennium aufgegebenen Gewerbe beschäftigt, und seine Reden waren an Personen gerichtet, mit denen er früher in Geschäftsverkehr gestanden. Zugleich zeigte er sich bei der leisesten Berührung sehr empfindlich, in langsamer, gezogener Rede versichernd, dass jede Berührung ihm heftig weh thue. Auch währte er sich von seinem früheren Uebel noch nicht befreit, erfüllt von dem Gedanken, dass der Verdacht einer syphilitischen Infection ihn treffen und in den Augen seiner Familie verächtlich machen könne. Seine Augen waren etwas geröthet und eigenthümlich glänzend, sein Gesicht animirt, die Haut warm und feucht, Herz- und Arterien schläge fast normal, die Sprache abgebrochen, die Stimme heiser, die Zunge mässig feucht, der Durst gering. Auch die nächste Nacht verlief schlaflos. Am neunten Tage nach der Operation war der Zustand wenig verändert, nur die Augen schienen tiefer im Kopfe zu liegen und gläsern, die Sprache war verwirrter, die Stimmung heiter, das Benehmen mehr verworren. Am zehnten Tage wurde die Sprache lallend, der Athem kürzer, der Puls kleiner, der Kranke versank in einen soporösen Zustand und starb unter Rasselgeräusch auf der Brust in der nächsten Nacht. Von Arzeneien hatte er innerlich Mohnsaft mit Bittermandelwasser erhalten, auch war ihm täglich einmal eine Dosis Opium mit einem Klystiere beigebracht worden.

Die Section zeigte die Operationswunde in naturgemäßem Zustande, mit gutem Eiter bedeckt, und alle Organe gesund.

2. Eine 60 Jahre alte, im höchsten Grade muthlose, weingeistigen Getränken niemals ergebene Frau vom Lande, von aufgedunsener und schwammiger Körperbeschaffenheit, und seit 30 Jahren an vierteljährliche Aderlässe gewöhnt, unterzog sich der Reclination des grauen Staares, welche Operation leicht und schnell von Statten ging. Sechsendreissig Stunden darauf wurde sie von einem heftigen Angstgefühl befallen, sie währte sich von umstehenden Personen bedroht, was sie in einer hastigen, abgebrochenen Sprache hervorbrachte, ihr Puls war nicht beschleunigt, die Hauttemperatur natürlich, die Zunge feucht, die Respiration frei, der Durst mässig, die Esslust gut. Die acustische Exploration der Brust und des Unterleibes liess nichts vom Gesundheitsgemässen Abweichendes entdecken.

Die folgende Nacht verlief meist schlaflos und unruhig; am Morgen glaubte die sehr aufgeregte Frau sich zu Hause unter ihren gewöhnlichen Beschäftigungen, unaufhörlich über diese Gegenstände zu vermeintlich anwesenden Personen

schwatzend. Wurde sie bei ihrem Namen angerufen, so antwortete sie auf eine an sie gerichtete Frage in entsprechender Weise, verfiel aber dann wieder in's Delirium, seufzte tief und wälzte sich unaufhörlich im Bette herum. Vom fünften Tage an hörte sie nicht mehr auf zu deliriren, ihre Haut war trocken und warm, aber nicht heiss, die Zunge weniger feucht, der Puls klein, nicht beschleunigt, der Durst mässig, die Esslust fehlend, Herzschlag und Athmen normal. In der Nacht vom sechsten zum siebenten Tage trat an die Stelle des Deliriums ein apathischer Zustand, und gegen Morgen erfolgte der Tod. Vor und während der Staaroperation hatte die Frau grosse Zaghaftheit bewiesen.

Die Obduction zeigte alle Organe in normalem Zustande und verschaffte keinen Aufschluss über die Krankheit und die Todesursache.

3. Einem nicht ganz vier Jahre alten Mädchen wurde ein sehr umfangreiches Lipom auf dem linken Hinterbacken extirpirt. Kein bedeutendes Gefäss war verletzt worden, auch hatte das Kind während der Operation keine auffallenden Schmerzäusserungen gethan. Nach der Operation war es hinfällig, um Mitternacht wurde es unruhig, der Schlaf war wie abgeschnitten, das Gesicht und das Auge animirt, der Puls wenig beschleunigt, die Hauttemperatur vom Normalen nicht abweichend, der Durst mässig, gegen Morgen Verwechslung von Personen und Lokalitäten, Vormittags der Tod. Die Section erwies nichts Abnormes.

4. Johann Singer, 41 Jahre alt, an welchem vor einem Jahre ein Siphonom am Oberschenkel extirpirt worden war, erlitt ein Recidiv des Blutschwammes, welcher dieses Mal den ganzen Oberschenkel einnahm, so dass zur völligen Beseitigung des Pseudoplasma die Exarticulation des Oberschenkels aus dem Hüftgelenke nöthig war. Vierundzwanzig Stunden nach der Operation stellte sich *Delirium nervosum* ein, nach 50 Stunden der Tod. Auch hier gab die Obduction keinen Aufschluss.

5. Anton Gradt, 58 Jahre alt, verfiel zwanzig Stunden nach der Amputation des Unterschenkels unter Bildung eines äusseren Lappens nach Sédillot in *Delirium nervosum*, das sich durch dieselben Erscheinungen, wie in den früheren Fällen aussprach. Eine Dosis Opium bewirkte eine zweistündige Ruhe, dann trat eine neue Aufregung ein und nach 42 Stunden der Tod.

Die Section gab keinen Aufschluss über die Zufälle, welche dem Tode unmittelbar vorangegangen waren.

6. Margarethe Gruber, 16 Jahre alt, sehr reizbar, anämisch, und noch nicht menstruiert, wurde wegen eines von der Tibia ausgehenden Markschwammes nach langem Widerstreben am oberen Drittel des Unterschenkels amputirt. Neun Tage nach der Operation wurde sie plötzlich von einem heftigen Delirium ergriffen, während dessen sie den Verband abriss und mit der Hand in die Wunde griff, Das Delirium verschwand nach zwanzigstündiger Dauer unter der Anwendung des Mohnsaftes in Klystieren und einer Abkochung des rothen Fingerhuts, indem die Operirte durch einen vielständigen Schlaf der Genesung zugeführt ward.

7. Georg Krauss, 68 Jahre alt, Bäcker, gross und kräftig gebaut, in früheren Jahren viel von Hämorrhoidalbeschwerden und habitueller Stuhlverstopfung heimgesucht, unterzog sich am 28. Mai 1853 nach längerem Widerstreben im Chloroformschlafe der Exstirpation des von Krebs ergriffenen Afterdarmes. Die Operation konnte rasch durchgeführt werden, die herausgeschnittene Mastdarmpartie war über drei Zoll lang, und die mikroskopische Untersuchung bestätigte die krebsige Natur des Uebels. Die Blutung während und nach der Operation war mässig und wich der Anwendung des *Liquor haemostaticus* Pagliari.

Sechsendreissig Stunden nach der Operation wurde der bis dahin ruhige Kranke plötzlich von einem heftigen Angstgeföhle ergriffen, er warf sich im Bette herum, versuchte aufzustehen, seinen Kopf auf das Fussende des Bettes zu legen, sprach viel von früheren Geschäften von und zu Personen, die er an seinem Lager wahrzunehmen wähnte. Dabei war sein Puls nicht beschleunigt, die Hauttemperatur nicht erhöht, aber der Ausdruck des Gesichtes, besonders des Auges, sichtlich verändert.

Der Verdacht eines plötzlich ausgebrochenen *Delirium nervosum* bestimmte mich, dem Kranken zwanzig Tropfen Opiumtinctur innerlich zu reichen, da der Fall zur Anwendung des Mittels in einem Klystiere sich weniger eignete. Es folgte Ruhe und ein mehrständiger Schlaf, aus welchem der Kranke sich vollkommen bewusst erwachte. Aber schon nach einer Stunde trat ein neuer Anfall ein, stärker als der erste, begleitet von heftigem Toben, grosser Unruhe, lallender Sprache, tiefem Eingesunkensein der Augen. Eine abermalige Gabe von 20 Tropfen Mohn-

saftinctur bewirkte, dass der tobende Zustand einem soporösen Platz machte, der Puls intermittirte und 72 Stunden nach der Operation erfolgte der Tod.

Die Section erwies alle Organe in gesundheitsgemäsem Zustande und durchaus frei von Krebsablagerungen, namentlich aber nirgends etwas, was in irgend eine Beziehung zu dem stattgehabten Delirium hätte gesetzt werden können.

Kleinmüthige, energielose, blutarme und nervöse Individuen scheinen am ersten vom *Delirium nervosum seu traumaticum* ergriffen zu werden. Sie unterziehen sich einer Operation erst nach vielem Widerstreben und werden einer grossen Aufregung dann nicht Herr. Das Chloroform gewährt dagegen keinen Schutz, wie mein erster und meine vier letzten Fälle beweisen, in welchen die Chloroform-Inhalationen nicht versäumt worden waren.

Verwundungen bei Selbstmordversuchen betrachtet Dupuytren als vor allem geeignet, das *Delirium nervosum* hervorzurufen, aber ausschliesslich verbunden ist es mit der Selbstmordmonomanie nicht, wie Einige irriger Weise angenommen haben. So war dem ersten Kranken, an dem die *Amputatio penis* gemacht ward, jeder Selbstmordgedanke fern gewesen. Ebenso zeigen die angeführten Fälle, dass das *Delirium traumaticum* nach grösseren und kleineren Operationen, nach der Castration, nach einer Staaroperation, nach Fracturen des Unterschenkels und der Rippen, nach Amputationen, nach der Ausschneidung eines krebsigen Afterdarmes, ja nach der Exstirpation einer Fettgeschwulst bei einem 4 Jahre alten Kinde eintrat, und bei keinem der von mir beobachteten Fälle sprach sich eine Selbstmorddisposition aus.

Nach Dupuytren kann es ebensowohl nach gut, als nach schlecht eingerichteten Luxationen, nach jeder Wunde, nach jeder Operation, in allen Krankheiten, welche chirurgische Hülfe fordern, und in allen Perioden derselben, kurz unter den verschiedensten Verhältnissen entstehen, so dass alle Wahrscheinlichkeit eines bestimmten causalen Verhältnisses verschwindet. Ja, Dupuytren nimmt Anstand, dieses Delirium ein traumatisches zu heissen, weil es auch ohne vorhergegangene traumatische Einflüsse auftrate. In der Salpêtrière zu Paris verfiel eine alte Frau in Folge von Nasenbluten in dasselbe*).

*) Dictionnaire des dictionnaires de médecine t. III. S. 253.

Frauen scheinen nach den vorliegenden Fällen weniger häufig, als Männer, dem *Delirium nervosum* unterworfen zu sein, doch ist die uns vorliegende Scala noch zu klein, um über diesen Punkt einen bestimmten Ausspruch thun zu können. Dass das kindliche Alter unbedingt davon verschont bleibe, wie Dupuytren meinte, widerlegt mein dritter Fall, und gewissermaassen auch der sechste.

Das *Delirium nervosum* tritt entweder plötzlich, oder nach einem kurzen Vorbodenstadium auf. Dieses giebt sich durch eine augenfällige Aufregung des Gemüths und der Sinne, durch einen eigenthümlichen Ausdruck des Gesichts, besonders der Augen, durch einen veränderten Klang und Rhythmus der Stimme und der Rede, durch unruhiges Herumwerfen des Kranken im Bette, bei völliger Integrität des Pulses und aller Se- und Excretionen, kund. Entfernt man vom Kranken jetzt jedes Geräusch und jedes Licht, sowie alles, was die Aufregung vermehren kann, versetzt man ihn im Gegentheil in absolute Ruhe, so gelingt es durch ein solches Verhalten, wie wenigstens Dupuytren angiebt, zwar nicht immer, doch häufig, einer weiteren Entwicklung des *Delirium nervosum* vorzubeugen.

In diesem Prodromenstadium möchte auch das von Dupuytren so warm empfohlene Opium, im Klystiere angewendet, am ersten sich bewähren, und es erregt Wunder, dass der eben genannte Arzt es in dieser ersten Phase der Krankheit anzuwenden unterlassen hat.

Ist das *Delirium nervosum* in seiner ganzen Stärke entfaltet, so verwechselt der von grösster Unruhe gepeinigte Kranke Ort, Zeit, Personen und Umgebung. Hastig im Bette sich herumwerfend, sucht er das Licht, dann aber wieder eben so schnell von demselben sich abwendend; das verdunkelte Zimmer soll erhellt werden, und kaum ist dies geschehen, so verlangt er stürmisch die Verdunkelung. Ist diesem Verlangen genügt, so fordert er wieder das Gegentheil. Wo das Kopfeende des Lagers, da soll das Fussende stehen, und kaum ist das geschehen, so bettet er sich in entgegengesetzter Richtung. Kein Schlaf kommt über seine Augen, unaufhörlich schwatzt er von Geschäften, Dingen und Personen, mit denen er früher in irgend einer Beziehung gestanden, und mit welchen er sich wieder in Berührung wähnt.

Während die Stimme, das Gesicht, vor allem die Augen und die Bewegungen des Kranken eine grosse Aufregung verrathen, bleiben Arterien- und Herzschlag in Bezug auf Rhythmus und Frequenz so zu sagen normal, seine Haut ist natürlich warm, oder, wie Dupuytren sagt, höchstens auf der oberen Körper-

partie schwitzend, die Zunge feucht, der Durst mässig, alle Se- und Excretionen geregelt, nicht die entfernteste Andeutung einer Fieberbewegung. Nur die Esslust fehlt zuletzt immer.

Indess Dupuytren auf eine grosse Gleichgültigkeit gegen Schmerz, als etwas diesem Zustande Charakteristisches, hinweist, so dass Personen mit complicirten Fracturen der unteren Extremität die Verbände entfernten und mit ihrem verstümmelten Gliede ohne Schmerzäusserung herumliefen, andere mit Rippenbrüchen laut singend gewaltsam sich herumbewegten, und ein alter Mann nach überstandener Herniotomie den Verband löste, mit seinen Fingern den reponirten Darm hervorzog, und in diesem so zu sagen wühlte, sprach sich bei meinem ersten Kranken eine ungewöhnlich grosse Empfindlichkeit bei der leisesten Berührung aus, und auch Dupuytren gedenkt eines analogen Falles.

Nach der Ansicht des eben genannten Arztes ist der Ausgang des nervösen Delirium häufiger günstig, als ungünstig. Die durch die Anstrengung ermatteten Kranken versinken in einen mehrstündigen, immer fester werdenden Schlaf, aus welchem sie ohne Erinnerung dessen, was geschehen, erwachen, und dann eine sichtliche Empfindlichkeit bei steigender Esslust zeigen. Nicht selten erfolgt nach zwei bis drei Tagen ein neuer Anfall, aber jeder folgende Anfall ist schwächer, als der frühere, und ohne irgend einen ungünstigen Einfluss auf die Heilung der Wunden oder des Knochenbruches. Mein siebenter Fall bestätigt in keiner Weise den Dupuytren'schen Ausspruch. Ich habe unter sieben Fällen erst einmal einen günstigen Ausgang beobachtet, meine übrigen sechs Kranken starben früher oder später, das 4 Jahre alte Mädchen schon nach 10 Stunden. Sie erliegen dem *Delirium nervosum* und nicht der Operation, aber die Verletzung oder die Operation ist die Zwischenursache, durch welche das Delirium hervorgerufen wird, was namentlich in gerichtsärztlicher Beziehung berücksichtigt sein will.

So weit gegenwärtig die Erfahrung reicht, darf man nicht annehmen, dass sehr umfangreiche Wunden und Verletzungen gewisser Körperregionen vorzugsweise geeignet sind, den in Rede stehenden Zustand hervorzurufen; sah doch Dupuytren einen kräftigen, jungen Mann in Folge einer unbedeutenden Excoriation einer Zehe in ihn verfallen, und nach 48 Stunden sterben. Die Umlegung des grauen Staars geschieht in der Regel so rasch und so leicht, dass der damit verbundene operative Act als ein unbedeutender Eingriff angesehen werden darf.

Verwandt erscheint das *Delirium traumaticum* mit dem Delirium, in welches Frauen nach Entbindungen hin^{en} und wieder verfallen, obwohl diesem das Puerperium einen noch entschiedeneren Charakter aufdrückt.

Die Resultate der Leichenöffnung geben bezüglich des Wesens der Krankheit keinen Aufschluss. Weder im Gehirne, noch in einem andern Organe oder Gebilde wurde bisher Abweichendes vom Gesundheitsgemässen angetroffen. Somit ist von anatomischer Seite her die Natur des Uebels unerklärt, und wir folgern mit Dupuytren, dass die psychische Aufregung kleinmüthiger, energieloser Individuen in Ermangelung einer kräftigen physischen Gegenwirkung die Centralnervensphäre so afficire, dass hieraus das nervöse Delirium hervorgehe.

Die von Dupuytren und auch Andern gerühmte Heilwirkung des Mohnsafftes (besonders in Klystierform zu 6 Tropfen angewendet) spricht wenigstens nicht gegen diese Ansicht über die Natur und den Sitz des *Delirium nervosum*, gegen welches auch ausser der Entfernung aller Einflüsse, die die Aufregung steigern können, die Belladonna-Wurzel und der rothe Fingerhut eben so gut, wie gegen das verwandte *Delirium tremens*, Hülfe versprechen.

Die Pyämie.

Von 127 Individuen, an welchen eine Amputation an der oberen oder an der unteren Extremität vorgenommen worden war, verlor ich 26, und von diesen 26 starben allein 19 an der Pyämie.

Von 4 im Schultergelenke Exarticulirten verlor ich 2, und von diesen einen durch die Pyämie; von 8 im Hüftgelenke Exarticulirten starben 4, und von diesen keiner an der Pyämie.

Nach diesen Ergebnissen darf ich folgern, dass Exarticulirte seltener durch die Pyämie weggerafft werden, als die in der Continuität des Gliedes Amputirten, und von den in der Continuität Amputirten scheinen solche, an welchen eine untere Extremität abgesetzt ward, vor allem die im Oberschenkel Amputirten, für die Eiterinfection Empfänglichkeit zu haben.

Abgesehen von jenen 19 Amputirten, welche an der Pyämie zu Grunde gingen, verlor ich in Folge derselben auch ein 18jähriges männliches Individuum, an

dem ich die Resection des rechten Oberkieferbeins, des rechten Jochbeins und der rechten Unterkieferhälfte gemacht hatte,

ferner ein 21 Jahre altes Mädchen nach der totalen Resection des Kniegelenkes,

eine andere 61 Jahre alte Kranke nach der totalen Resection des Ellenbogengelenkes,

eine 58 Jahre alte Frau nach der Exstirpation einer umfangreichen Krebsgeschwulst am Kopfe,

eine 20 Jahre alte Magd, welche nach einer Verbrennung am Vorderarme an *Phlegmone diffusum* erkrankt war,

einen 19 Jahre alten Gesellen, welcher eine starke Quetschung der Finger erlitten,

drei Kranke männlichen Geschlechts, im Alter von 22, 28 und 60 Jahren, nach einem Aderlasse,

einen 55 Jahre alten Mann nach dem Seitensteinschnitte,

einen 33 Jahre alten Mann mit einem *Aneurysma spurium* einer Intercostalarterie,

einen 31 Jahre alten Mann nach der Resection an der Scapula,

einen 40 Jahre alten Bauer nach der Abkürzung der von Krebs ergriffenen vorderen Zungenhälfte,

einen 54 Jahre alten Tagelöhner nach der Resection des ersten *Os metatarsi*,

einen 46 Jahre alten Landmann, der mit einem rotzkranken Pferde wahrscheinlich in Berührung gewesen war.

Somit verlor ich im Ganzen 34 Kranke durch Eiterinfection, wovon 55 pCt. auf die Amputirten kommen.

Dem Geschlechte nach befanden sich darunter 10 weibliche und 24 männliche Individuen, so dass dem weiblichen Geschlechte 29 pCt. und dem männlichen 70 pCt. angehören, daher meine Erfahrungen es nicht bestätigen, dass das weibliche Geschlecht mehr Empfänglichkeit für die Pyämie, als das männliche habe, wobei indessen auch das berücksichtigt werden muss, dass mehr Männer als Weiber operirt worden sind. Nichtsdestoweniger ergibt sich aber, dass die Zahl der an Pyämie zu Grunde gegangenen Männer grösser, als der in Folge der Eiterinfection gestorbenen Weiber.

In Bezug auf das Alter stellt sich heraus, dass von den 34 an Pyämie Gestorbenen

5	im	Alter	zwischen	9	und	20	Jahren,
8	-	-	-	20	-	30	-
9	-	-	-	30	-	40	-
7	-	-	-	40	-	50	-
5	-	-	-	50	-	60	-

sich befanden, so dass also auf das Alter von 30 bis 40 Jahren die meisten Pyämie-Sterbefälle kommen, während es, wenigstens in Bezug auf die Amputationen, nicht die meisten operativen Fälle geliefert hat.

Sämmtliche pyämische Kranke gehörten den niederen Ständen an, zwei Drittheile derselben hatten Entbehungen jeder Art zu überstehen gehabt, und bei einem Viertel von ihnen hatte ermittelt werden können, dass sie früher Ausschweifungen jeder Art sich hingegeben, und auch die Folgen derselben empfunden hatten.

Obwohl ich die Eiterinfection zu jeder Jahreszeit und bei jeder Witterung zu beobachten Gelegenheit hatte, so war es doch besonders der Spätherbst, in welchem, bei deutlicher Empfänglichkeit aller im Hospital anwesenden Kranken für Rothlauf verbunden mit Gastricismus, die Pyämie am häufigsten wahrgenommen ward. Gewöhnlich verfielen dann rasch nach einander mehrere Operirte der Eiterinfection, welche alsdann auch plötzlich wieder zu grassiren aufhörte.

Zuweilen konnten Diätüberschreitungen nachgewiesen werden, und in solchen Fällen gelang es einigemal, selbst nach Eintritt eines Schüttelfrostes, die weitere Entwicklung der Krankheit durch ein kräftiges Brechmittel zu verhindern, wiewohl ich hier den gerechten Zweifel anerkenne, ob bei nicht gereichtem Emeticum es zur Pyämie gekommen sein würde.

Ausser dem Hospital habe ich die Pyämie an Operirten niemals zu beobachten Gelegenheit gehabt, und somit dürfte diese meine Wahrnehmung es einigermaassen mit bestätigen, dass sie in der Privatpraxis viel seltener, als in den Krankenhäusern vorkommt, besonders wenn einzelne Säle hier unausgesetzt mit Kranken belegt werden, die an eiternden Wunden oder an Geschwüren leiden.

Bonnet will bei der Pyämie zwei Abschnitte unterscheiden, die vor dem Frostanfalle und die nach demselben, in der ersten noch Heilung für möglich, in der zweiten einen tödtlichen Ausgang als gewiss ansehend. Da aber die Operir-

ten bis zum ersten Frostanfalle sich gewöhnlich wohl befinden, und da erst die wiederholten Frostanfälle die Eiterinfection charakterisiren, so ergiebt sich hieraus schon das Gehaltlose des Bonnet'schen Ausspruches. *)

In den meisten der von mir beobachteten Fälle (27 Mal) begann die Pyämie mit einem mehr oder minder heftigen Froste, welcher bald sich nur als Horripilation, bald als ein Schüttelfrost aussprach, und zwar in der Art, dass einzelne Operirte bis zum Eintritte des Frostes sich wohl befunden, während andere ein Gefühl von Missbehagen, Appetitmangel, eine fieberhafte Aufregung vor dem Frostanfalle gehabt hatten.

Die Dauer des Frostanfalles war von einer Viertelstunde bis zu einer Stunde, und bei einem Kranken nach einer Unterschenkel-Amputation sogar von zwei Stunden. Vier Kranke hatten keinen Frostanfall, drei einen einzigen, bei den übrigen variirte die Zahl zwischen 3 und 32, und in solchen Fällen wiederholte sich der Frost bald stärker, bald schwächer in unregelmässigen Zwischenräumen.

Auf den Frost folgte meist eine trockene, glühende Hitze, die bald mit einem profusen, bald mit einem mässigen Scheweisse endigte. Bei jüngeren Personen war die Transspiration gewöhnlich eine sehr starke, bei älteren eine weniger abundante. Mit dem Nachlassen des Scheweisses fühlten, zwei Kranke ausgenommen, alle sich sehr ermattet, ebenso war bei ihnen eine gewisse geistige Aufregung sichtbar, und die Esslust meist gemindert. Nach jedem weiteren Frostanfalle war die *Prostratio virium*, die Entstellung in den Gesichtszügen, das Abweichen des Pulses vom Normalen auffallender, und überhaupt ein tieferes Leiden nicht zu verkennen.

Der erste Frostanfall trat bei elf Kranken während der Nacht, bei den übrigen am Tage ein, bei vier Kranken folgten die weiteren Frostanfälle auch nur während der Nacht, bald früher, bald später.

Auch rücksichtlich des Zeitraumes zwischen dem Tage, an dem die Operation gemacht worden war, und dem ersten Frostanfalle beobachtete ich eine erwähnenswerthe Verschiedenheit, indem am dritten Tage nach der Operation bei fünf

*) Mém. sur la cautérisation considérée comme moyen de prévenir et de guérir la phlébite et l'infection purulente en gaz. méd. de Paris. 1843 Avril.

Kranken, am vierten Tage bei vier, am sechsten Tage bei drei, am siebenten, neunten und zwölften Tage bei zwei, am dreizehnten, fünfzehnten und siebzehnten Tage bei einem Kranken der erste Frostanfall beobachtet wurde.

Hatte ein Kranker eine grössere Anzahl von Frostanfällen, so zeigten diese nicht immer dieselbe, sondern oft eine sehr verschiedene Stärke, so dass auf einen echten Schüttelfrost ein Frösteln folgte, und dass umgekehrt auch das Gegentheil wahrgenommen ward.

Die Hautfarbe verlor bei sämtlichen Kranken ihr natürliches Incarnat, indem sie bei mehr als der Hälfte eine icterische Beimischung erhielt, und bei den übrigen bleigrau, oder erdfahl, oder cyanotisch erschien. Die icterische Beimischung prägte sich besonders stark bei solchen Individuen aus, welche viele und heftige Frostanfälle überstanden, daher sie auch gegen das Ende am auffälligsten hervortrat, indess die livide Farbe verschwand.

Die eben erwähnten Veränderungen der Hautfarbe waren nicht ausschliesslich, aber doch hauptsächlich im Gesichte ausgesprochen, dessen Ausdruck überhaupt sehr wesentlich verändert erschien. Bei tiefliegenden, von blauen Ringen umgebenen, matten Augen mit glanzloser Hornhaut erschienen die Gesichtszüge verfallen, ohne allen Ausdruck, oder sie trugen das Gepräge der Stupidität.

Das Bewusstsein war zu Anfang bei sämtlichen Kranken ungetrübt, aber es blieb es nicht, indem alle ohne Ausnahme, wenigstens gegen das Ende, delirirten. Richtete man an die Delirirenden bestimmte Fragen mit lauter Stimme, so erhielt man zwar zuletzt eine entsprechende Antwort, aber man merkte es den Kranken an, dass es ihnen Mühe verursachte, ihre Aufmerksamkeit auf einen Punkt zu fixiren und die Antwort zu formuliren. Eine Kranke, an welcher eine Krebsgeschwulst am Kopfe extirpirt worden war, delirirte schon im ersten Frostanfalle; bei andern wechselten Apathie und Delirien.

Helles Licht und jedes starke Geräusch war den Kranken unangenehm, und nur zuletzt, bei grosser Apathie, reagirten sie weder gegen das eine, noch gegen das andere.

Ueber Eingenommenheit des Kopfes, Druck in den Pericardien, Uebelkeit und Brechreiz klagte der vierte Theil der Kranken, und selbst ein galligt-schleimiges Erbrechen stellte bei mehreren sich ein, sowie auch Gliederweh, wie bei rheumatischen Affectionen, namentlich im Knie-, Fuss-, Ellenbogen-, Hand- und Hüftgelenke, und ein unbehagliches Gefühl in den Hypochondrien zuweilen wahrge-

nommen wurde, Erscheinungen, welche bei Berührungen und Bewegungen mehr hervortreten pflegten. Die Kräfte sanken rasch und auffallend, namentlich nach jedem neuen Frostanfalle, sowie auch, mit wenigen Ausnahmen, eine schnelle Abmagerung erfolgte.

Die Anfangs bei allen Kranken vollkommen freie Respiration wurde erst gegen das Ende beklommen, und nur in den wenigsten Fällen gelang es dann, mittelst der acustischen Exploration eine Brustaffection aufzufinden. Bei zwei Kranken stellte sich ein zuerst trockener, später mit einem zähen Auswurfe begleiteter Husten ein. In keinem der von mir beobachteten Fälle verschaffte die Auscultation und die Percussion einen Aufschluss über die Veränderungen, welche bei der Section in den Lungen, in der Leber und in anderen Organen gefunden wurden, sowie überhaupt die Symptome der Krankheit im Leben mit den Veränderungen in der Leiche nicht immer in Einklang standen.

Der Puls war bei kräftigen Kranken Anfangs hart und gespannt, aber stets frequent, gegen das Ende klein, schwach, unfühlbar, intermittirend bei stürmischem Herzschlage; bei schwächlichen Individuen schon nach dem ersten Frostanfalle klein und gesunken, aber sehr beschleunigt und unregelmässig.

Der Schlaf war unruhig, nicht erquickend, und gegen das Ende in Insomnie übergehend.

Die Zunge pflegte zu Anfang feucht und rein, nachher trocken, braun, oder mit einem zähen, schmutzigen Schleime überzogen zu sein, der Durst der Kranken in keinem rechten Verhältnisse zur Beschaffenheit der Zunge zu stehen. Oft war er mässig bei trockener Zunge, und quälend bei feuchter, wiewohl nicht heisser, sondern eher kühler Zunge.

Der Anfangs träge Stuhlgang wurde nicht selten später diarhöeartig, der Unterleib in diesem Falle meteoristisch aufgetrieben. Der Harn war meist trübe, bald reichlich, bald sparsam, gegen das Ende oft, gleich dem Stuhle, unbewusst abgehend.

Die Operationswunde zeigte sammt ihren näheren und ferneren Umgebungen auffallende Veränderungen. Bei den Amputirten war der Amputationsstumpf sehr empfindlich, die Wundfläche missfarbig, welk, mit einem braunen, jauchigen Eiter bedeckt, bei einzelnen auch trocken, erysipelatös glänzend und aufgelockert, auch mit einem dünnen, zusammenhängenden Exsudate überzogen. Bei drei Kranken traten gegen das Ende copiöse Blutungen aus der Wunde ein, deren Ursprung

nicht aufgefunden werden konnte, und das abfließende Blut erschien faserstoffarm. Die Weichtheile waren besonders zuletzt retrahirt und der Knochen ragte aus ihnen hervor. Das Knochenmark zeigte sich schwammig hervorgetrieben, zerfließend und missfarbig, das subcutane und interstitielle Zellgewebe gelblich und mortificirt. Angeschwollene Gefätsstränge und Lymphdrüsen wurden nicht constant, aber häufig wahrgenommen, und alsdann sprach sich eine auffallende Empfindlichkeit an diesen Partieen bei jeder Berührung aus, mochte dieselbe auch noch so leicht sein.

Die namhaft gemachten Veränderungen an der Operationswunde waren am schärfsten ausgeprägt bei Amputirten, und um so auffallender, wenn die Krankheit längere Zeit gedauert hatte. In drei Fällen secernirte die Wunde noch nach dem ersten Frösteln einen guten Eiter, und behielt auch ein gutes Ansehen, dann aber trat die Veränderung rasch ein.

Bei Allen verlief die Krankheit acut, wenn auch nicht immer überaus rapide. Vor dem vierten Tage nach der Operation und nach dem zweiundzwanzigsten Tage sah ich die Pyämie bei keinem Kranken auftreten.

Während nur Einer genas, starben nach einer 3tägigen Dauer der Pyämie 3, nach einer 4tägigen 2, nach einer 5tägigen 2, nach einer 6tägigen 3, nach einer 7tägigen 2, nach einer 9tägigen 4, nach einer 12tägigen 2, nach einer 13tägigen 2, nach einer 14tägigen 1, nach einer 17tägigen 1, nach einer 18tägigen 2, nach einer 25tägigen 2, nach einer 27tägigen 1 und nach einer 37tägigen 1.

Aus dem Mitgetheilten geht hervor, dass die erratischen Frostanfälle zwar bei den meisten Kranken wahrgenommen wurden, aber auch fehlten, oder wenigstens sich nicht wiederholten. Da dieselben aber nicht constant beobachtet werden, so können wir sie auch nicht als pathognomische Zeichen der Pyämie gelten lassen, die nur aus dem Ensemble der Erscheinungen diagnosticirt werden kann. Wird ein Amputirter oder jeder andere Kranke mit einer eiternden Wunde von erratischen Frostanfällen ergriffen, ist seine Haut icterisch oder cyanotisch, sein Athmen unfrei, tritt schnelle Abnahme der Kräfte und Abmagerung ein, verbunden mit der besprochenen Veränderung der Wunde, so ist an Pyämie nicht zu zweifeln.

Die Resultate der Leichenöffnung an Pyämie Verstorbener waren:

Eiterablagerungen innerhalb der Schädelhöhle, und zwar zwischen den Hirnhäuten (bei einer 58 Jahre alt gewordenen Frau, an welcher ein umfangreicher Gesichtskrebs extirpirt worden war), zwischen der weichen Gehirnhaut und dem Gehirne, sowie in der Substanz des Gehirnes (in einem Falle), in dem Sinus der harten Hirnhaut; Exsudatablagerungen in den Säcken der Pleura (fünf Mal); Eiterablagerungen in den Lungen von Nadelknopfgrösse bis zum Umfange eines Taubeneies und darüber (23 Mal); Entzündung der Lungen und der Bronchien. Eiterablagerungen in der Leber wurden auch, wiewohl selten, angetroffen, zwei Mal in der Milz, die in einem andern Falle durch grossen Blutreichthum, Volumenzunahme und einen Exsudatüberzug sich auszeichnete. In der einen Niere fand sich einmal eine Eiterablagerung, die auch einigemal im Schulter-, Knie- und Fussgelenke, ja auch in den Muskeln angetroffen ward. Die Knochensubstanz des Amputationsstumpfes war immer entzündet, häufig mit Eiter infiltrirt, das Knochenmark an dieser Stelle erweicht, missfarbig und mit Eiter infiltrirt. Analog verhielt sich das Periost. In fünf Fällen fand sich Blutgerinnsel in den Cavitäten des Herzens, der Aorta, der Lungenarterie und im grossen Blutbehälter der harten Hirnhaut, welches im Innern Eiter umschloss. Die Venen des amputirten Gliedes wurden einigemal entzündet, verdickt und mit Blutcoagulis, die Eiter umschlossen, angefüllt angetroffen, und ebenso zeigten die Venen an Körperpartieen, die nicht in unmittelbarer Nähe der Operationswunde waren, einigemal unzweideutige Spuren der Entzündung; aber viel häufiger tragen die Hohladern kein Zeichen der Phlogose, während Eiterablagerungen in dem Parenchym der grösseren Eingeweide nicht fehlten, so dass also die Pyämie recht wohl mit und ohne Phlebitis bestehen kann, und namentlich nicht anzunehmen ist, dass Phlebitis unter allen Umständen die Quelle der Eiterinfection sei. Das Blut war bald auffallend dünnflüssig, bald klebrig, wie mit Honig gemengt, und von schwarzbrauner Farbe. Eine icterische Färbung zeigte ausser der äusseren Haut auch hin und wieder das Fett, dessen Abnahme nicht zu verkennen war, ebenso sprach sie sich an den serösen Häuten, namentlich am Peritonäum, aus.

Die Menge und der Umfang der Eiterablagerungen in dem Parenchym der Eingeweide schien in einem gewissen Verhältnisse zur längeren oder kürzeren Dauer der Krankheit zu stehen. War diese eine lange gewesen, hatte der Kranke viele und heftige Frostanfälle gehabt, so fanden sich zahlreiche und umfangreiche

Eiterablagerungen, namentlich in den Lungen, welche im Gegentheil nur blutige Infarcte zeigten, wenn der Tod sehr rasch erfolgte, was ich namentlich an einem 44 Jahre alten Manne wahrnahm, der am vierten Tage nach der *Amputatio cruris* den ersten Schüttelfrost bekam, und schon am sechsten Tage eine Leiche war.

Mit Ausnahme eines Kranken sah ich alle unterliegen, und bei dem Einen war die Reconvalescenz eine sehr langsame. Auch Sédillot, Blandin, Vidal und Nélaton erwähnen einige Fälle mit günstigem Ausgange, aber sie sind *rari natantes in gurgite vasto*. Amputirte scheinen vorzugsweise für die Pyämie empfänglich zu sein, die mit einem Lappenschnitte und *in continuitate* Amputirten (nach meinen Erfahrungen wenigstens) in einem höheren Grade, als die, an welchen der Zirkelschnitt oder eine Exarticulation gemacht worden ist.

Eine specielle Erwähnung dürfte der nachstehende Fall in ätiologischer Beziehung verdienen:

J. Gumpmann, 50 Jahre alt, ein kräftiger Landmann, in günstigen Verhältnissen lebend, früher einer dauerhaften Gesundheit sich erfreuend, und nur in den letzten Jahren hin und wieder von Podagra mitgenommen, Vater von sechzehn gesunden Kindern, dem Biertrinken nicht abhold, bemerkte Anfangs October 1851 an der Rückenseite der ersten Phalanx vom Zeigefinger der linken Hand ein missfarbiges, in's Dunkle schillerndes Bläschen mit weisser Spitze, welches, von einem rosigen Hofe umgeben, einigen Schmerz verursachte, und aufgestochen eine wasserhelle Flüssigkeit entleerte. Durch die Eröffnung des Bläschens wurden die Schmerzen nicht gemildert, im Gegentheil, sie nahmen zu, der Finger schwoll, und mit ihm der ganze Handrücken. Dieser Zustand währte ungefähr vierzehn Tage, dann bildeten sich auf der Dorsalseite der Hand mehrere harte, knotenartige Erhöhungen, die später weich wurden, fluctuirten, endlich aufbrachen und einen mit Blut vermischten Eiter entleerten. Am 26. October, ungefähr am 24sten Tage nach dem Beginn der Krankheit, suchte der Mann in der Klinik Hülfe, und jetzt erfuhr ich auch von ihm, dass er drei mit der Druse behaftete Pferde gehabt, und die zwei am stärksten davon ergriffenen eben dieser Krankheit wegen verkauft habe. Das noch vorhandene, am wenigsten heftig erkrankte, und deshalb auch nicht veräusserte Pferd ergab sich bei einer sorglich angeordneten Untersuchung als frei von Rotz und Wurm. Die beiden andern Pferde konnten nicht mehr aufgefunden werden, und blieben somit ununtersucht. Der Kranke versicherte, seine drusenkranken Pferde zwar nicht selbst gewartet, aber doch sie auf- und abge-

zäumt und beim Fahren stets die Zügel geführt zu haben. Mehrere Tage vor der Entwicklung des Bläschens am Zeigefinger habe er Schmerzen und Hitze in der Hand, Uebelkeit und Brechreiz, Kopfschmerz und Fieber gehabt, welche Erscheinungen er, in Erwägung der früheren podagrischen Anfälle, für gichtischer Natur gehalten.

Die ganze linke Hand war stark geschwollen, roth und bei der Berührung sehr empfindlich, welche Erscheinungen auf der Dorsalseite mehr hervortraten, als auf der Palmarseite. Die untere Hälfte des Vorderarmes war gleichfalls geschwollen, empfindlich und mit einer lividen Röthe überzogen. Auf der Dorsalseite der ersten Fingerglieder, und ebenso auf dem Handrücken fanden sich viele umschriebene harte Aufwulstungen von meist runder und ovaler Form und mit kraterartigen Oeffnungen in der Mitte, aus welchen bei einem mässigen Drucke ein dicker, grumöser Eiter hervorquoll. Die Untersuchung mit der Sonde zeigte, dass jede dieser kleinen Abscesshöhlen eine harte Basis hatte und mit der benachbarten nicht in Communication stand. Nichtsdestoweniger spaltete ich die Hautbrücken zwischen mehreren dieser Abscesse, was dem Kranken heftige Schmerzen verursachte, ohne den Abfluss des grumösen Eiters zu erleichtern. Bemerkenswerth dürfte es sein, dass diese Schnittwunden so zu sagen gar nicht klafften, und nach 24 Stunden schon vollständig verklebt waren. Der Puls war etwas beschleunigt und hart, die Zunge rein, die Esslust nicht ganz verschwunden, der Stuhlgang träge, die Nase frei von Ausfluss und von andern verdächtigen Erscheinungen, die Ohrspeichel-, Unterkiefer- und Unterzungendrüsen nicht geschwollen, die Respiration frei, die Augen gesund.

Am 27. October hatten Röthe und Geschwulst am Vorderarme sich weiter ausgebreitet, der bis zum Ellenbogen geröthet, heiss und sehr empfindlich erschien. Um der weiteren Ausbreitung der Entzündung wo möglich Einhalt zu thun, wurden fünfzehn Blutegel an den oberen Theil des Vorderarmes gesetzt, und später die Nachblutung durch warme Fomentationen unterhalten. Dies verhinderte aber nicht, dass auf der Dorsalfläche des Vorderarmes neue Knoten entstanden, die in der Mitte sich erweichten und, eingeschnitten, einen mit Blut gemischten dicken Eiter entleerten.

Die Nacht vom 30. auf den 31. October verlief schlaflos, der Schmerz war unerträglich geworden und wurde bis zum Schultergelenk empfunden. Ebenso hatte die Geschwulst und die Röthe zugenommen, und sich bis zur Hälfte des

Oberarmes ausgebreitet. Abermals wurden fünfzehn Blutegel an den Arm gesetzt, was aber noch keine Besserung herbeiführte, daher am 2. November die weitere Application von zwanzig Blutegeln und feuchtwarme narcotische Ueberschläge angeordnet wurden. Die neu entstandenen, in ihrer Mitte Fluctuation zeigenden Knoten wurden geöffnet, in Folge dessen sich grumoser Eiter entleerte.

Ein vom Patienten begangener Diätfehler rief einen Gastricismus hervor, und ein dieserhalb gereichtes Brechmittel evacuirte viele gallige und noch unverdaute Nahrungs-Stoffe. Zugleich klagte der Kranke über Dyspnöe und Stechen auf der linken Brust in der Nähe der kurzen Rippen, welche Erscheinungen nach einer örtlichen Blutentziehung durch Blutegel sich verloren.

Die Schmerzen in der kranken Extremität steigerten sich bis zum Unerträglichwerden, daher örtlich Ueberschläge aus Bilsenkraut und Mohnköpfen, und innerlich Opium angewendet wurden.

Am 6. und 7. November öffnete ich abermals einige neu entstandene Abscesse auf dem Handrücken und auf dem Vorderarme, und der Kranke schien sich besser zu fühlen, ja sogar einige Esslust zu haben.

Am 10. November klagte er dagegen über Verschleimung im Pharynx, und der Versuch, des Schleimes sich zu entäussern, verursachte ihm Schmerzen, und namentlich ein zusammenschnürendes Gefühl im Halse; seine Hautfarbe wurde leicht icterisch, das Sensorium eingenommen, seine Sprache ziehend, das Schlucken sehr erschwert. Dabei grosse Niedergeschlagenheit, Hoffnungslosigkeit, Neigung zu schlafen, und während des Schlafes ein andauerndes Zucken der Gesichtsmuskeln. Zugleich Widerwillen gegen Speisen und Getränke, beschleunigter Puls, am Morgen trockene Hitze, gegen Abend ein unangenehm riechender, klebriger Schweiss auf dem ganzen Körper.

In der Nacht vom 11. zum 12. November hatte der Kranke einen halbstündigen Frost mit darauf folgender trockener Hitze, um 10 Uhr Vormittags einen zweiten Frostanfall, und am Abend war der ganze Körper, mit Ausnahme der kalten Extremitäten, mit Schweiss bedeckt, der Puls klein und beschleunigt.

Am 13. November auffallende Decomposition der Gesichtszüge bei kalten Extremitäten, kaum fühlbarem Pulse und erloschenem Bewusstsein. Um 9 Uhr erfolgte der Tod so ruhig, dass die am Bette stehende Wärterin es nicht bemerkt hatte.

Während der ganzen Dauer der Krankheit hatte die Harnsecretion weder in quantitativer, noch in qualitativer Beziehung eine bemerkenswerthe Abweichung vom Normalen gezeigt, namentlich hatte der Harn niemals eine Spur von Eiter gehabt.

Die 27 Stunden nach dem Tode vorgenommene Section ergab Folgendes:

Icterische Färbung der ganzen Oberfläche des Körpers, viele theils offene, theils geschlossene Abscesse in der oberen Hautschichte, welche letztere eine aus Eiter und Blut bestehende breiige Masse enthielten. Der bis zum Schultergelenke ödematöse Oberarm bot in seiner unteren Hälfte das Bild einer sehr ausgesprochenen Entzündung im Zellgewebe, in der Muskelsubstanz und im Periost. Inmitten der Muskeln auf der inneren Seite fanden sich drei Eiterheerde von 4, 5 und 6 Linien im Durchmesser. Der Eiter zeigte hier dieselbe Beschaffenheit, wie in den auf der Oberfläche des Vorderarmes angetroffenen Abscessen, d. h. er glich einem aus Eiter und Blut geformten geléartigen Brei. Der linke Vorderarm und der Rücken der linken Hand bot ausser den oberflächlichen Abscessen eine grosse Zahl von Eiterheerden unter der Haut, im Zellgewebe, in der Muskelsubstanz, in den Sehnenscheiden und im Periost (*abscess multiples* nach Castelnau und Durest). Der Umfang dieser meist abgerundeten und umschriebenen Eiterheerde variierte zwischen 2 und 6 Linien, auch waren sie, namentlich die in der Muskelsubstanz, von einem stark entzündeten Gewebe umgeben; der in ihnen eingeschlossene Eiter war theils dick breiartig, theils schön gelb, wie guter Eiter zu sein pflegt. Die Muskeln des Vorderarms hatten eine bleigraue Farbe und eine wenig feste Consistenz. Sämmtliche Venen dieser Extremität enthielten schwarzes, geléartiges Blut und Eiter; ihre innere Fläche war durch Imbibition dunkel gefärbt, indess die inneren Venenwände anderer Körpertheile diese Beschaffenheit nicht hatten, sondern schön weiss waren. In dem linken Ellenbogen- und in dem linken Schultergelenke fand sich kein Eiter, wohl aber im Handgelenke und in den Articulationen zwischen den Phalangen und den Metacarpalknochen der linken Extremität.

Das Gehirn und die Hirnhäute waren mässig blutreich, im Uebrigen nichts Abnormes bietend, die Nasenhöhlen, der Kehlkopf und die Luftröhre gesund. In der übrigens normalen Lunge fanden sich gegen die Oberfläche zwei Eiterablage-

rungen von anderthalb bis drei Linien im Durchmesser. Die rechte Lunge enthielt eine grössere Zahl solcher Eiterablagerungen, und von grösserem Umfange. Pericardium und Endocardium waren gesund; die rechte Herzkammer umschloss ein umfangreiches Blutgerinnsel, das eine mit dickem Eiter angefüllte Höhle in sich trug.

Die Unterleibs-Eingeweide waren gesund.

Bei der Section verletzte sich der Obducent, erst nach Beendigung der Leichenöffnung eine sorgfältige Reinigung und Cauterisation der Wunde vornehmend. Nach einigen Tagen bildete sich an der verletzten Stelle unter heftigen Schmerzen eine Pustel mit hartem Grunde, ganz ähnlich wie bei dem Verstorbenen. Cauterisirt heilte diese zwar, aber es entwickelte sich in der Nähe eine neue Pustel, welche, in gleicher Weise behandelt, auch wieder verschwand. Zugleich entstanden nun andere Pusteln mit hartem Grunde auf der Volar- und Dorsalseite der Hand und am Vorderarme, auch Anschwellungen einzelner Lymphdrüsen auf derselben Körperhälfte, sowie einige umfangreiche Geschwülste am Rücken, die nach Verlauf und Erscheinungen eher Carbunkeln, als Furunkeln gleichen, und zugleich von starkem Fieber begleitet waren. Alsbald geöffnet und cauterisirt, gelangten sie unter der Anwendung von Cataplasmen endlich zur Heilung.

Der eben beschriebene Fall ist ein Beispiel von Pyämie ganz eigenthümlicher Art, sowohl in formeller, als auch in ätiologischer Beziehung. Die Krankheit sprach sich von Anfang an als Pyämie aus, welcher keine Verletzung und keine Operation vorangegangen war.

Ein missfarbiges, mit einer Anfangs wasserhellen, später sich trübenden Flüssigkeit angefülltes Bläschen auf dem Zeigefinger eröffnete hier den Reigen der Erscheinungen, welche die Pyämie zu charakterisiren pflegen. Ihm war ein Incubationsstadium vorangegangen, welches als ein arthritischer Anfall angesehen und eigentlich wenig oder nicht beachtet worden war. Später schwillt der ganze Handrücken, er wird von einer lividen Röthe überzogen, schmerzhaft, bedeckt sich mit tuberkelartigen Unebenheiten, die eine eiterartige Flüssigkeit in sich verbergen, und nach deren Incision kraterartige Oeffnungen zurückbleiben. Unaufhaltsam schreitet die Krankheit voran, Handgelenk, Vorderarm, und selbst ein Theil

des Oberarmes werden ergriffen, überall Oedem und umschriebene Eiterheerde, aber in gregaler Anordnung. Endlich erfolgen Schüttelfröste, das Incarnat zeigt eine icterische Beimischung, der Körper bedeckt sich mit Schweiss, die Extremitäten werden kalt, die Gesichtszüge decomponirt, der Puls klein und beschleunigt, das Bewusstsein verschwindet und nun erfolgt der Tod.

Das Krankheitsbild, das wir hier vor uns haben, ist gewiss das der Pyämie, und vergleichen wir hiermit die Fälle von Uebertragung des Rotzes und des Wurmes der Pferde auf Menschen, wie sie durch Rayer (*de la morve et du farcin chez l'homme* in den *Mémoires de l'académie royale de médecine. Paris 1837. Tome VI, p. 625*) zusammengestellt sind; so möchte man hier ein weiteres Beispiel von Rotzpyämie bei Menschen finden.

Der Verdacht einer Rotzinfektion ist in dem vorliegenden Falle nicht zu negiren. Nachgewiesen konnte freilich die Rotzkrankheit nicht werden, da es nicht gelang, die Pferde zur Stelle zu schaffen und einer technischen Untersuchung zu unterwerfen, welche wegen angeblicher Druse vom Besitzer bei Seite geschafft worden waren.

Aber nicht allein die Entstehung und der Verlauf der Krankheit, sowie der ganze Symptomen-Complexus, sondern auch der anatomische Befund sprachen für eine Rotzinfektion. Ist es ja eine unbestrittene Thatsache, dass der Rotz, auf Menschen übertragen, mehr, als irgend ein anderer Krankheitsstoff, solche *Abscès multiples* in allen Geweben erzeugt, gerade so, wie sie im vorliegenden Falle uns geboten werden. (Conf. *de Castelnau et T. M. Ducrest* Lösung der Aufgabe: *rechercher les cas, dans lesquels on observe les abscesses multiples, et comparer ces cas sous leurs différents rapports*, in den *Mémoires de l'académie roy. de médecine 1846. Tome XII, p. 22*).

Ohne die Zahl der Hypothesen über die Pathogenie der Pyämie durch eine neue vermehren zu wollen, spreche ich aus, dass sowohl die Erscheinungen der Krankheit, als auch die Veränderungen, welche in der Leiche angetroffen werden, nur aus einer Krankheit des Blutes hervorgehen können, veranlasst durch Aufnahme eines fremden, feindseligen Stoffes, als welchen ich den Eiter selbst ansehe.

Ich gehöre nicht zu den Aerzten, welche die Kranken als blosse Objecte der Naturforschung ansehen, und darum die Therapie als etwas Nichtiges betrachten.

Um so schmerzlicher empfinde ich es, dass durch die eben ausgesprochene Ansicht über die Natur der Eiterinfection für die Behandlung nichts gewonnen ist, und dass ich nach meinen Erfahrungen in Bezug auf die Therapie dieser Krankheit meine vollständige Ohnmacht bekennen muss. Von der Cauterisation der Operationswunde, von Bonnet so warm empfohlen, sah ich so wenig günstige Resultate, als von dem innerlichen Gebrauch des Aconit und des Brechweinsteins, obgleich ich glauben möchte, dass durch ein zeitig gereichtes Emeticum die weitere Entwicklung der im Entstehen begriffenen Krankheit zuweilen verhütet werden kann.

So lange das Wesen einer Krankheit uns nicht entschieden klar ist, fehlt uns nothwendig auch das richtige Heilverfahren, und man handelt loyal, wenn man nicht über ein angemessenes diätetisches Verhalten, unter Abhaltung aller äusseren Schädlichkeiten, hinausgeht.

Kann man einen Operirten in eine reine, von schädlichen Effluvien freie Atmosphäre versetzen und darin erhalten, so wird hierin vielleicht die sicherste Prophylaxis gewonnen sein, da ausser Günther ja auch Andere mehr als einen Amputirten, an welchem die ersten verdächtigen Zeichen der Pyämie hervorgetreten, durch Transferirung aus den Krankensälen unter Zelte, zu welchen die Luft von allen Seiten zugänglich war, vor einer weiteren Entwicklung des Uebels bewahrt haben sollen. Dies wäre insonderheit den Militäarchirurgen zu empfehlen, welche in Kriegszeiten so viele Operirte durch die Eiterinfection zu Grunde gehen sehen.

Sind nach unseren Erfahrungen, welche in dieser Beziehung allgemein Bekanntes bestätigen, Amputirte vor allem für die Pyämie vielleicht deshalb so empfänglich, weil das Innere der Markröhre äusseren Einflüssen zugänglich gemacht ist, so haben wir auch dadurch eine Aufforderung, die Absetzung eines Gliedes möglichst zu beschränken, wozu uns durch die Resectionen das Mittel geboten ist, welche nach den in den Schleswig-Holstein'schen Feldzügen gewonnenen Resultaten hoffentlich sich nicht mehr auf die Civilhospitalpraxis beschränken, sondern auch in den Feldlazarethen permanenten Eingang finden werden.

Eine fleissige Erneuerung des Verbandes, besonders bei stark eiternden Wunden, eine angemessene Lagerung des Körpertheils, damit der Eiter ungehindert abfließe, Vermeidung dessen, was eine Stagnation des Eiters herbeiführen

könnte, sind die Cautelen, die ich bei meinen Kranken niemals aus dem Auge verlor; dennoch hat dies nicht genügt, die Entwicklung der Pyämie unter allen Umständen zu verhüten, an welcher ich zu meinem grössten Leidwesen mehr als einen meiner Operirten sterben sah!

Das Chloroform

habe ich seit dem 1. December 1847 bei allen grösseren Operationen und auch bei vielen kleineren in Gebrauch gezogen, ohne jemals lebensgefährliche Wirkungen von den Inhalationen dieses Anästheticum's wahrzunehmen. Ich kann die Zahl der Fälle, in welchen ich das Chloroform einathmen liess, auf achthundert mindestens anschlagen.

Bei Zahnextractionen ersetzte ich in der letzten Zeit die Inhalationen dadurch, dass ich in Chloroform getränkte Baumwolle während einer Minute auf den kranken Zahn legen und festdrücken liess, wodurch die Schmerzhaftigkeit dieser Operation wesentlich gemindert zu werden pflegte. Bei Staaroperationen bediente ich mich des Chloroforms nicht. Bei Luxationen und eingeklemmten Brüchen habe ich die Patienten während der ganzen Dauer der Repositionsversuche im Chloroformschlaf erhalten. Ich verfuhr dabei in der Art, dass ich mit den Inhalationen abbrechen liess, sobald der Kranke sich empfindungslos und bewusstlos zeigte, und dass dieselben von Neuem begonnen wurden, sobald er gegen die operativen Eingriffe reagierte. Auch waren die Erfolge günstig; es gelangen so manche Repositionen, die ohne Chloroform kaum gelungen sein dürften. In analoger Weise muss bei allen blutigen Operationen verfahren werden, welche nicht schnell durchgeführt werden können. Selbst bei Kieferresectionen lässt sich durch intermittierende Inhalationen die Anästhesie erhalten, bis die Operation vollständig beendet ist.

Für die Reposition ausgelenkter Glieder und eingeklemmter Brüche haben die Chloroform-Inhalationen einen doppelten Nutzen, indem sie das Schmerzgefühl annulliren und eine Erschlaffung der gesammten Musculatur bedingen. Ganz besonders empfehlungswerth sind sie für die forcirte Extension bei Gelenkcontracturen. Auch beim Wundstarrkrampfe habe ich insofern sie mit Erfolg angewandt,

als die Kranken während der Dauer der Wirkung des Chloroforms die Glieder biegen, die Kiefer von einander bringen, Speisen, Getränke und Arzneien zu sich nehmen und schlucken konnten, und überhaupt in einem behaglichen Zustande sich befanden.

Ich habe Individuen jeden Alters das Chloroform einathmen lassen, selbst ganz junge Kinder mit Hasenscharten und Greise im Alter von 70—80 Jahren. Bei Kindern erheischt die Anwendung des Chloroforms allerdings eine grössere Vorsicht, und es ist rätlich, die Inhalationen nicht bis zu der gewöhnlich sehr schnell erfolgenden völligen Anästhesie fortzusetzen.

Selten widersteht ein Individuum den Inhalationen eines reinen und guten Chloroform. Ich erinnere mich indessen eines 66 Jahre alten Mannes, der trotz einem $\frac{3}{4}$ stündigen Einathmen ganz unverändert blieb. Alte Trunkenbolde werden durch längere Zeit fortgesetzte Inhalationen aufgeregt, aber nicht vollständig anästhesirt. Hysterische Frauenzimmer werden gleichfalls aufgeregt, doch macht die Aufregung einem *Status anaestheticus* Platz, wenn man die Inhalationen unter häufigen Unterbrechungen fortsetzt.

Die Respiration und der Puls des Inhalirenden dürfen nicht einen Augenblick der Aufmerksamkeit dessen entgehen, der die Inhalationen leitet. Wird die Respiration beklommen oder gar aussetzend, so muss mit der Inhalation abgebrochen werden. Wird überdies der Puls unregelmässig oder unfühlbar, so Sorge man unter Oeffnen der Fenster für frische Luft. Kaum dürften andere Belebungsmittel nöthig werden.

Bei Kranken mit penetrirenden Kopfverletzungen ist es mir nicht gelungen, durch Chloroform-Inhalationen den Zustand der Anästhesie hervorzurufen, ja sie zeigten sich nur aufgeregter und empfindlicher, und ich bin sehr geneigt, vor ihrer Anwendung in solchen Fällen zu warnen.

Bei kleinen Kindern bewerkstellige ich die Chloroform-Inhalation mit Hülfe einer Compresse oder eines Taschentuches, dabei thut man gut, den Mund und die Nase mit einem Stück Gaze zu bedecken, damit das Chloroform nicht die freien Ränder der Nase und des Mundes berühre und in einen Zustand der Reizung versetze. Im Uebrigen lasse ich gewöhnlich das Chloroform mittelst des Luër'schen Apparates einathmen, welcher namentlich auch den Vorzug hat, dass verhältnissmässig der

Verbrauch des Chloroforms dabei gering ist, und die Anästhesirung rasch, sicher und ohne Reizung der Lippen erfolgt.

Von grosser Wichtigkeit ist es, absolut reines Chloroform anzuwenden. Dabei hat man auch dafür zu sorgen, dass dasselbe nicht durch den Einfluss des Lichtes und der Temperatur verändert werde und eine Zersetzung erfahre. Seine Aufbewahrung geschieht am zweckmässigsten in einem undurchsichtigen Glase, gut verschlossen, an einem kühlen Orte (im Keller). Auch dafür werde gesorgt, dass das Glas immer gehörig gefüllt bleibe. Sowie das Chloroform eine Veränderung erfährt und freie Salzsäure zeigt, taugt es zum Inhaliren nicht mehr, ja es ist alsdann sogar in hohem Grade schädlich und seine Anwendung gefährlich.

Das Chloroform ist in seinen Wirkungen zuverlässiger, als der Schwefeläther, der Hydro-Brom-Aether und der *Aether muriaticus-transchloratus*. Dazu kommt, dass die Bereitungsart der beiden letzten schwierig und kostspielig ist, und dass, wie Robin (*gazette méd. de Paris 1851, 7. Juin, p. 362*) nachgewiesen, ihrer Anwendung in der warmen Jahreszeit und in heissen Klimaten Manches hinderlich entgegentritt.

Einen nachtheiligen Einfluss der Chloroform-Inhalationen auf die Gesundheit im Allgemeinen, und auf die Beschaffenheit und den Heilungsgang der Operationen habe ich niemals wahrgenommen, und so bezeichne ich sie auch jetzt nach einer fast siebenjährigen Beobachtung als eine Bereicherung der Heilwissenschaft.

Der Chloroformtod, den ich aus Autopsie bisher glücklicher Weise nicht kenne, erfolgte in den zur öffentlichen Kenntniss gebrachten Fällen so rasch, ich möchte sagen so blitzschnell, dass er nur durch eine plötzliche Lähmung des Nervensystems bedingt sein kann. Respiration und Gefässpulsationen hören auf einmal auf, und so möchte man folgern, dass die Nerven der Athmungsorgane und der Arterien dem Einflusse des eingeathmeten Chloroforms erliegen. Man hat von einer Seite her behaupten wollen, dass der Chloroformtod Folge einer Verunreinigung des Chloroforms mit Arsen sei, nun existirt aber, soweit mir bekannt, keine Bereitungsweise des Chloroforms mittelst Arsenik. Auch Freiherr v. Bibra kennt eine solche nicht, macht mich aber darauf aufmerksam, dass die Möglichkeit eines durch Arsen verunreinigten Chloroforms da sei, indem alle Schwefelsäure, welche zur Reinigung des Chloroforms gebraucht werde, häufig arsenhaltig sei, und dass auch Cyan-Verbindungen sich zuweilen in Chloroform erzeugen. v. Bibra glaubt, dass weder Arsen noch Cyan der Todbringende sei, sondern dass der Tod

die Folge eines durch Chlor verunreinigten Chloroforms sei. Nun lehrt die Erfahrung, dass ursprünglich reines Chloroform bei nicht entsprechender Aufbewahrung in der Art eine Veränderung erfährt, dass es einen freien Chlorgehalt zeigt, mithin wäre hier die Andeutung gegeben, wie wir die Ursache des Chloroformtodes finden und verhüten können. v. Bibra erklärt die Chloroformnarcose durch Fettentziehung aus Gehirn und Nerven; kann diese aber so rasch erfolgen? Die Chemie, so hoch wir ihre Leistungen auch anschlagen, kann nicht über alles Aufschluss geben. *Non omnia possumus omnes!*

*Scripti fide medica probaque pietate, si quis meliora habet,
eodem det animo.*

Corrigenda.

Seite 9, Zeile 22 lies: Kettensäge statt Kolbensäge.
„ 136, „ 14 „ Cubitalendes statt Cubitalrandes.
„ 217, „ 25 „ Jobert statt Jobeot.
